

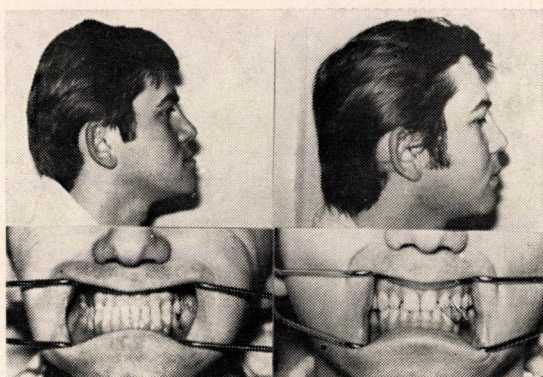
Dr. Tóth István orvos ezerekes, dr. HARSÁNYI László orvos őrnagy

Harapási rendellenesség miatt operált betegeink ellenőrző vizsgálata

Osztályunknak a progénia nálunk alkalmazott műtési megoldásáról — a Hinds, Robinson, Smith és Chambers által közölt ferde osteotomiáról — 1969-ben jelent meg egy közleménye, melyben az addig végzett 8 eset kapcsán értékeltük a műtét előnyeit.

1967 óta harapási rendellenesség miatt műtetre került betegeinknél csak ezt az eljárást alkalmaztuk 35 betegnél, főleg progénia és néhány esetben ennek kereszt-, illetve nyíltharapással társult formáiban. A 18—22 év közötti betegeink részben kozmetikai okokból (arcdeformitás), de főleg csökkent rágóképesség miatt kérték a műtét elvégzését.

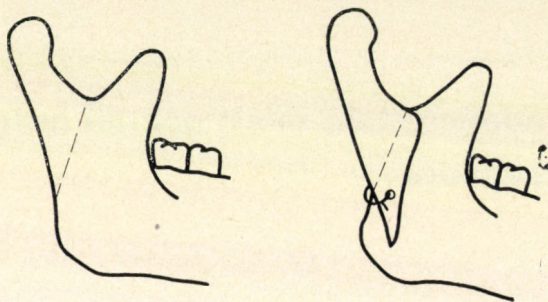
1967 és 1971 között operált 35 betegünket kontroll vizsgálatra rendeltük be, a műtét késői eredményeit, illetve a recidiva jelentkezésének gyakoriságát kívántuk értékelni. A berendelt 34 betegből 31 jelent meg. 30 beteg panaszmentes, jó rágóképességről számol be, a műtét kozmetikai eredményével elégedett. Recidivát, illetve nyíltharapást 1 esetben észleltünk, ennek oka szerintünk az elhanyagolt, hiányos fogazat. Úgy érezzük,



1. sz. ábra

hogy az elég nagy számú eset és az ellenőrző vizsgálatok eredménye lehetőséget nyújt bizonyos következtetések levonására.

Véleményünk szerint a felhágó ágon végzett ferde osteotomiával a műtési megoldást igénylő harapási rendellenességek legtöbbje megoldható, jó funkcionális eredményt ad és a recidiva igen ritka. A kozmetikai eredmény — ami az arc harmóniáját illeti — szintén jó, a mandibula szöglet mögött maradó hegvonal, mely a műtét kozmetikai eredményét rontja, betegeink számára semmi panaszt nem okozott, de például fiatal nőbetegek esetében már megfontolásra készíthet.



2. sz. ábra

A műtét eredményességének feltétele az, hogy normál occlusio a tanulmányi mintán jól beállítható legyen, esetleg a fogak becsiszolásával, amit az előkészítés során a szájbán is elvégzünk.

E tapasztalatok birtokában a harapási rendellenességek műtési megoldásánál a felhágó ág ferde osteotomiáját a későbbi jó funkcionális és kozmetikai eredmények miatt célszerűnek látjuk előnyben részesíteni az egyéb műtési megoldásokkal szemben.

A közel 10 éve sikerrel alkalmazott műtési eljárást filmen mutatjuk be.

Тот И., полковник м/с:

Оперативное лечение пороков прикуса

Dr. I. Tóth, Oberst des Med. Dienstes, Dr. L. Harsányi, Major des Med. Dienstes:

ÜBER DIE WEGEN BISSANOMALIEN OPERIERTEN KRANKEN