

*Sohajda Zoltán*

## **A szürkehályog-sebészet fejlődése**

### **Múlt, jelen és jövő**

A szemészetben, illetve az orvostudományon belül a szürkehályog-sebészet jelentőségére utal, hogy írásos emlékek már Kr. e. 2150-ből fellelhetők. Hammurabi törvénykönyvének 218. paragrafusa ugyanis a szemészettel foglalkozik: „Ha egy orvos... szabad ember foltját bronztüvel megnyitja és az ember szeme tönkremegy, le kell a kezét vágni.” A „folt” valószínűleg a szürkehályogot jelentette.

Azt leszögezhetjük, hogy az elmúlt több mint 4 ezer évben a szemsebészet jelentősen fejlődött, és a szemorvosok megítélése is sokat változott. Ha ezt a folyamatot végig akarjuk kísérni és meg kívánjuk érteni, mindenképpen szót kell ejteni néhány anatómiai – élettani alapfogalomról.

Az optikailag tiszta szemlencse a szivárványhártya síkja mögött helyezkedik el, kb. 30–40 lencsefüggesztő rosttal a sugárizomhoz körben kipányvázva. A szem teljes törőerejének (kb. +60 Dioptria) az 1/3-át adó szemlencse rugalmas alakváltozásának és a sugárizom együttes munkájának eredménye teszi képessé a szemet a közeli és távoli tárgyak optikai fókuszálására. A szemlencse legjelentősebb funkciója, hogy az ideghártya felszínére a külvilágból érkező fénysugarakat összegyűjtve éles képet képezzen le.

A szürkehályog a szemlencse három rétegét (lencsetok, kéreg, mag) nem egyforma mértékben érintő elváltozás. A cataracta (szürkehályog) tulajdonképpen a szemlencse átlátszóságának csökkenésével együtt járó betegség (1. ábra). Maga a cataracta kifejezés arab eredetű, ami vízesést jelent. Ez az elváltozás etiológiailag lehet veleszületett, illetve szerzett. Ez utóbbi csoportba tartozik a szürkehályog jelentős részét kitevő időskori szürkehályog. A szemlencse átlátszóságának csökkenésével jelentős mértékben romlik (esetleg megszűnik) a korábban említett mindkét fő funkciója: éles kép képzésének a lehetősége az ideghártya síkjában, valamint az alkalmazkodás képessége. A szürkehályog-sebészetnek tehát két feladata van: egyrészt megszüntetni a fény útjában álló akadályt, valamint az ún. mülencse beültetéssel helyreállítani a szem teljes optikai fénytörő rendszerét, esetleg pótolni az alkalmazkodó képességet.

Hammurabi idején az oculisták hályogszűrő tűjükkel az elszürkült szemlencsét a szem belsejébe nyomták. Az első mülencse-implantációt a 18. században az olasz Casaamata végezte, amikor hályogszűrés után üvegdarabot juttatott a

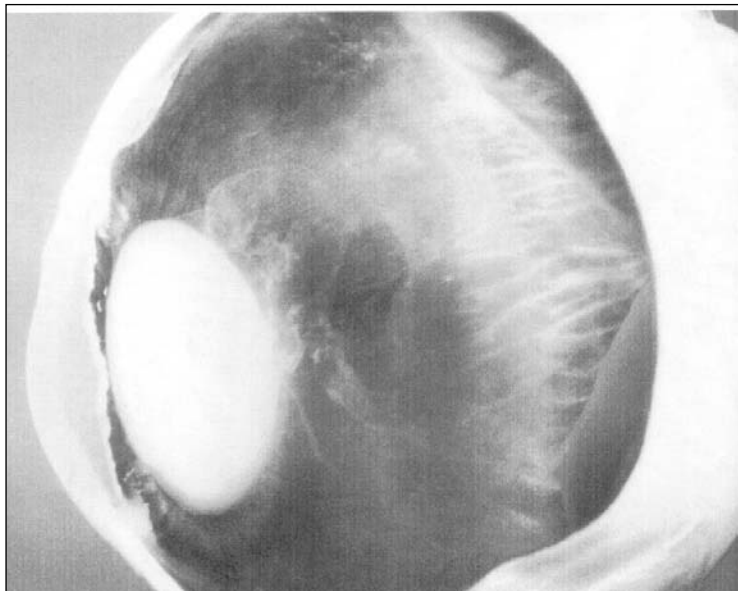
szembe. Több évszázad kellett ahhoz, hogy a 20. század közepén a szemészet mikrosebészeti módszerei fejlődésnek induljanak. Ugyancsak erre az időszakra tehető (1951) Ridley felfedezése a szembe ültethető műanyag lencsével kapcsolatban. Az ötletet egy megfigyelés adta: egy vadászpilótának a szétlőtt plexiüveg szemüvegéből egy darab a szemébe fúródott, ahol 20 évig maradt anélkül, hogy gyulladást okozott volna. A napjainkban is elterjedt modern szürkehályog-műtétek 1965-től datálhatók, amikor Kelman elvégezte az első ultrahangos phacoemulsificatiót. Ennek a szemészekén kívül a plasztikai sebészek is örültek, akik a mai napig hasznélvezői a felfedezésnek. A bőr alatti zsírszövet leszívása (liposuctio) során bár méreteiben nagyobb, de hasonló elven működő készüléket használnak, mint Kelman.

Természetesen magyar szemészek is kivették a részüket a szürkehályog-sebészet fejlődésében. Kettesy Aladár alkotta meg, majd Vörösmarty Dániel fejlesztette tovább azt az eszközt, amely okulopresszorként vált világhíressé. Ezt a műtét előtt használva lehet biztosítani az intraoperatív alacsony szemnyomást, ami biztonságosabbá teszi a beavatkozást.

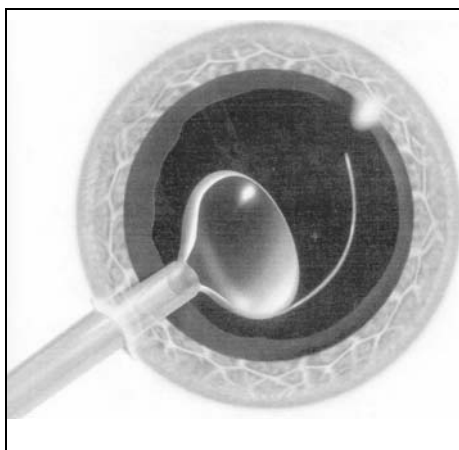
Napjaink modern szürkehályog-sebészeti beavatkozása a phacoemulsificatio, amely eljárás egy speciális beavatkozást takar. Mielőtt a műtét menetét ismertetném, néhány szót kell ejteni az alkalmazott érzéstelenítési módról. A szemészeti műtétek – így a szürkehályogműtétek –, igen kevés kivételtől eltekintve helyi érzéstelenítésben történnek.

A régóta használt és sokáig a szemészetben „egyeduralkodó” szem mellé és mögé adott injekciós érzéstelenítési módszer helyett napjainkra a széles körben használatos érzéstelenítő hatású szemcseppek és szembe juttatható gyógyszerek alkalmazása terjedt el. Ez utóbbi eljárással csaknem teljes fájdalommentesség érhető el, és az injekciós tú phobia is elkerülhető. A megfelelő érzéstelenítés után kezdődik maga a műtét. Először a szaruhártyán két, néhány milliméteres sebet ejtünk. Ezt követően a szem elülső szegmentumába olyan sűrű, ún. viskoelasztikus anyagot injektálunk, amely kifejtve térfenntartó és mechanikus feszültségoldó hatását lehetővé teszi, hogy a szemlencse tokján szabályos, kb. 5 mm-es nyílást készítsünk. Majd a szaruhártya sebén keresztül vezetjük be a szembe a phacoemulsificator kézidarabjának a hegyét. Ez a készülék egyszerre képes a szemlencsét darabolni, közben folyadékbeáramlás és öblítés révén képes a szemlencse darabokat irrigálni és aspirálni a szemből (2. ábra).

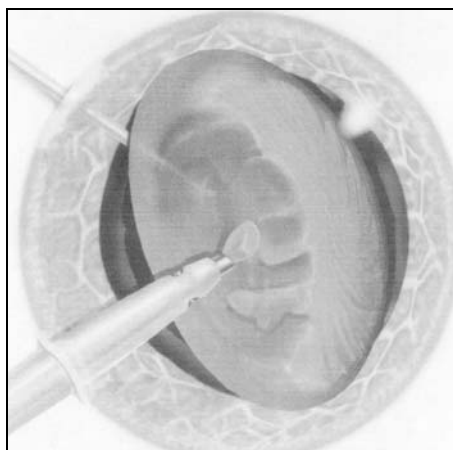
Ezen manőver végére a szürkehályogot, annak tokja kivételével, teljesen eltávolítottuk. Az üresen maradt ún. tokzsákba kell implantálnunk a szembe ültethető műlencsét. Mivel a seb átmérője jelentősen kisebb, mint a műlencsée, ezért azt még a szemén kívül össze kell hajtanunk és megfelelő eszközzel (injektor) a szembe, illetve a tokzsákba juttatnunk (3. ábra). Itt a műlencse rugalmasságánál fogva kinyílik és elfoglalja végleges helyzetét. A műtét végén a szaruhártya sebeket nem kell varrattal zárni, mert ezek önzáróak.



1. ábra. A szem haránt irányú metszetén jól látható a szivárványhártya síkja mögött elhelyezkedő fehér színű, teljesen érett diszkosz alakú szürkehályog



2. ábra. Az összehajtható műlencse szaruhártya seben keresztül történő injektálása



3. ábra. A 2–3 mm-es szaruhártyaseben keresztül történik az elszürkült szemlencse eltávolítása

Hazánkban ez a modern szürkehályog-ellenes műtét napjainkra csaknem minden szemészeti intézményben meghonosodott. 2004-ben több mint 44 ezer ilyen műtétet végeztek Magyarországon. Ez az első látásra nagynak tűnő szám nem is olyan túlzó, ha figyelembe vesszük a legutóbbi magyarországi felmérés eredményeit. Eszerint a vakság kalkulált incidenciája 59,1 (100 000 lakosra, évente). Az okok között pedig az 5. helyen, 7%-kal szerepel a szürkehályog.

A szürkehályog-műtétek iránti igény a lakosság részéről egyre inkább nő. Napjainkra túlhaladott az a régen hangoztatott elv, mi szerint meg kell „élnie” a hályognak a műtét előtt. Egyre inkább előtérbe kerül az ún. „professzionális” indikáció, ami azt a szürkehályog okozta látásélesség-csökkenést jelenti, amely mellett a beteg a munkáját már nem tudja ellátni. Ezt támasztja alá a WHO legújabb állásfoglalása is, amely kimondja, hogy a szürkehályog a szemlencse olyan mértékű homályát jelenti, amely a látásélességet legalább 60%-ra csökkenti. A látásélesség visszanyerésének igénye mellett a betegek (ugyancsak professzionális okokból) szeretnék a szem alkalmazkodó képességét is visszanyerni a szürkehályog műtétet követően. Manapság Magyarországon is elérhetővé váltak olyan műlencsék, amelyek képessé tehetik a szemet a közeli és távoli éleslátásra. A jövőben várható, hogy olyan esetekben is végzünk majd szürkehályog műtétet műlencse beültetéssel, amikor is a páciens tiszta szemlencséjének az eltávolításával és speciális műlencse beültetésével tudjuk a szem fénytörési hibáját, illetve alkalmazkodó képességének a hiányát korrigálni.

Néhány szót kell ejteni a készülékek és a műtéti technika várható újdonságairól is. A világban és hazánkban is az ultrahangos phacoemulsificatorok terjedtek el széles körben. A szemlencsét ebben az esetben ultrahang energia segítségével lehet darabolni. Kutatások folynak, sőt már a mindennapi gyakorlatban használható olyan készülékek is vannak, ahol erre a célra meleg vízszugár, illetve a lézer által leadott energia szolgál. Az alternatív megoldások keresésének a célja, hogy minél kisebb legyen műtét során a szöveti károsodás mértéke.

A fejlődés útjának a másik fő iránya a műtét kivitelezéséhez szükséges sebek csökkentése. Jelenleg a fent ismertetett módszert alkalmazva 2,0–2,2 mm-es seb készítése szükséges a phacoemulsificatiohoz. Az újabb műtéti eljárások és készülékek lehetővé teszik, hogy akár feleakkora seben keresztül is operálhassunk (biaxiális microinciziós phacoemulsificatio).

Napjainkban már az ilyen kis seben keresztül implantálható műlencsék is elérhetők. A cél az, hogy minél kisebb műtéti trauma mellett minél tökéletesebb optikai rehabilitációt érjünk el.

Visszatekintve az elmúlt több mint fél évszázadra, amikor a mikrosebészeti technika megjelent, a szemsebészet igen nagy változásokon ment keresztül. Ma már szinte mindennapos jelenség – ami korábban szinte elképzelhetetlen volt –, hogy a szürkehályog műtétre érkező beteg akár a műtét napján a saját maga vezetett gépkocsival távozhasson otthonába.

Felelevenítve a cikk elején idézett törvényt, elmondhatjuk, hogy a phacoemulsificatioval minden szemész olyan lehetőség birtokába jutott, amellyel elkerülhetővé vált a Hammurabi által kilátásba helyezett súlyos büntetés.

*Irodalom*

- TSORBATZOGLU A. ÉS MTSAI: Aqualase és ultrahangos phacoemulsificatio összehasonlító vizsgálata. Szemészet (2006) 143; 124–129.
- NÉMET J. ÉS MTSAI: Vaksági okok Magyarországon 1996 és 2000 között. Szemészet (2005) 142; 127–133.
- VOGT G.: Szürkehályog-műtét lézerrel vagy ultrahanggal? Szemészet (2000) 137; 99–102.
- McKOOL R. J. PHACO TIPS: The first ten years. Alcon Laboratories, 2002.
- ZAJÁCS M.: Történelem szemorvosoknak. Országos Szemészeti Intézet, 1993.
- BÍRÓ ZS.: A phacoemulsificati alapjai 1–5. 1997.
- ROGER F. STEINERT: Cataract surgery: Technique, complications, management 2004. Ed.: Saunders, Philadelphia, USA