

Kétoldali szemhéj phlegmone (fasciitis necrotisans) atópiás- és kontakt dermatitis talaján, selfie felvételekkel dokumentálva

Bilateral eyelid phlegmone (necrotizing fasciitis) based on atopic and contact dermatitis, documented by „selfie pictures”

KÁDAS MARTINA DR., VAJDA ADRIENNE DR., BALÓ-BANGA J. MÁTYÁS DR.
Magyar Honvédség Egészségügyi Központ, Bőrgyógyászati Osztály, Budapest

ÖSSZEFOGLALÁS

Szerzők 38 éves nőbeteg esetét ismertetik, akinek 2016 decemberében szemhéján többféle kozmetikai kenőcs alkalmazását követően szimmetrikusan masszív, purulens nekrosis alakult ki, kiterjedt oedema talaján, így osztályukra került további kezelésre. Bőrtüneteit septicus állapot kísérte. A szemhéjakról vett sebváladékból mikrobiológiai vizsgálat során *Streptococcus pyogenes* tenyésztett ki. A beteg intravénás, valamint lokális antibiotikus kezelést kapott, az elhalt szövetrészeket a szemészeti konzíliumok során eltávolították. A hosszas kezelést követően a klinikai kép lassan javult, a gyulladásos paraméterek normalizálódtak, további plasztikai sebészeti beavatkozás nem vált szükségessé.

A célzott antibiotikum terápia a nekrotikus szövetek eltávolításával kombinálva eredményes lehet a szemhéjat érintő ezen ritka, invazív gyulladásos folyamat kezelésében. Az allergiás hátteret súlyosbító tényezőként értékelték. A selfie dokumentáció egyedülálló jelentőségűnek minősíthető és kifejezi a beteg rettegését egy esetleges torzító károsodástól.

Kulcsszavak:
periorbitalis necrotizáló fasciitis
– *Streptococcus pyogenes* –
atópiás és kontakt dermatitis
– bőrinfekció

SUMMARY

Authors demonstrate a 38-year-old woman, who was treated in dermatology unit in December 2016. After using various types of cosmetic products, massive, purulent necrosis has developed symmetrically on the eyelids of the polyallergic patient.

Her skin lesions were accompanied by septic symptoms. Wound exudate's culture has revealed *Streptococcus pyogenes* infection. Systemic and local antibiotic therapy was initiated, combined with daily debridement of necrotic tissue in course of ophthalmological examinations. Following prolonged and radical wound treatment, her clinical symptoms have healed slowly and the inflammatory markers decreased to normal range. No further surgical intervention was required.

Specific antibiotic therapy combined with radical debridement of necrotic tissues may be effective in treatment of this rare and invasive periorbital inflammation. The allergic background was an aggravating factor. The selfie documentation was unique in this case report and expressed the patient's fear of a distorting damage.

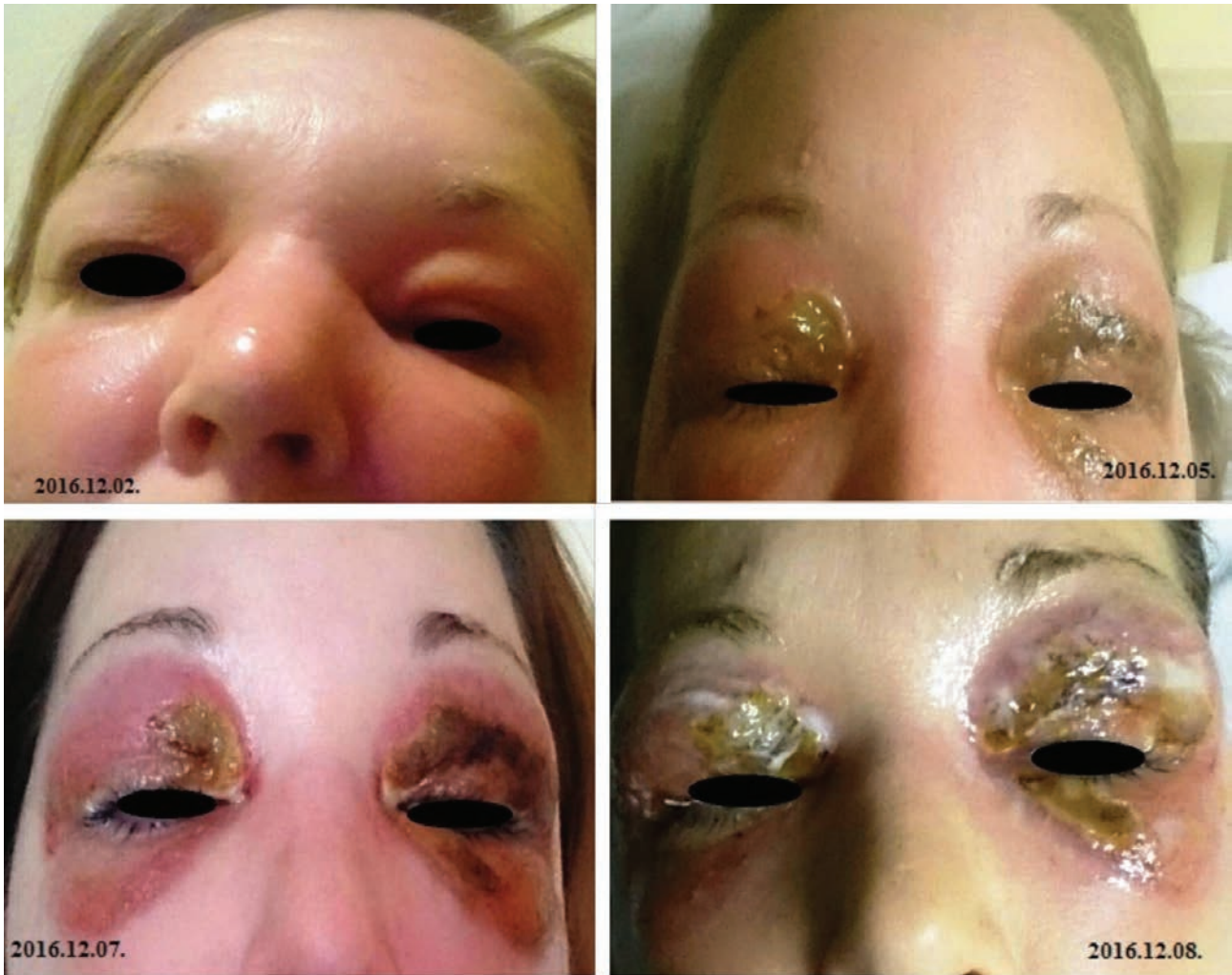
Key words:
periorbital necrotising fasciitis
– *Streptococcus pyogenes*
– atopic and contact dermatitis
– skin infection

Korunk előretörő szépségipara és a natúrkozmetikumok egyre kiterjedtebb alkalmazása gyakran vezet nem várt eredményekhez. Az allergiás szenzibilizáció veszélyein túl figyelembe kell venni a fertőzések megjelenését és terjedését. Különös kihívást jelent, amikor ez a két hatás egymást erősítve jelenik meg egy-egy betegnél. A fentiek demonstrálására ismertetjük betegünket, akinek gyógykezelése elhúzódó kórházi ápolást igényelt. A fasciitis necrotisans súlyos életveszélyes állapot, jelentős mortalitással. További gondot je-

lenthet a fej-nyak lokalizáció, melyről az elmúlt 20 évben összesen 94 eset került leírásra (1).

Esetismertetés

A 38 éves nőbeteg régebbi anamnézisében gyermekkori tonsillectomia, 11 éves kora óta szénanátha, Prick teszttel serdülőkorban kimutatott polyallergia, 27 évesen pharyngitis, 32 évesen spontán vetélés, 33 éves korában egészséges magzat kihordása és a 40. héten



1. ábra

A beteg felvételét követő első néhány napban készült képek

hüvelyi úton történt szövődmenymentes szülés (2011. február) szerepel.

Feltételezeten érzékeny szulfonamidokra és erythromycinre. Jelenlegi betegsége 2016 nyarán kezdődött, amikor munkahelyváltás kapcsán szőnyegpadlóval és légkondicionálóval berendezett munkahelyre került. Rhinitises tünetek jelentek meg, majd 2016. szeptember-októberben jobb oldali középfülgyulladás miatt ambuláns kezelés történt. Három alkalommal paracentálták. Az eközben nyert váladékból azonban tenyésztés nem történt. Ezt követően többször észleltek magas vérnyomást, amelyre perindopril (ACE¹-gátló) kezelést kapott. Tekintettel az

allergiás panaszok fennállására a fővárosi XIII. kerületi Immunológiai Szakambulancián Prick-teszt elvégzését javasolták, főként azért, hogy a beteg számára szükséges antihisztamin- és antiasthmaticus kezelés támogatással legyen felírható. A Prick teszt egyetlen korai leolvasással a 26 évvel ezelőttihez hasonló eredményt adott (1. táblázat).

Ezt követően a beteg a teszthelyek összefolyását és az egész alkar erythemáját-ödémáját észlelte, mely az alkalmazott desloratadine kezelés ellenére napokig fennállt, erősen viszketett, így komoly szubjektív panaszokat okozott. Ebben az állapotban cserélte le az egyik megszokott arckrémét, mely után szem körüli ANO² és viszketés jelentkezett. Orvoshoz fordult, aki a szedett ACE gátlóra gyanakodott, ezért a perindopril ARB³ készítményre (telmisartanra) cserélte. Másnap a továbbra is fennálló ANO és kezdődő lázas állapot miatt a beteg intézményünk SBO⁴-ján jelentkezett, ahol vénásan metilprednisolont, lázára pedig paracetamolt és ceftriaxont kapott. Az elvégzett vizsgálatok a CRP⁵ jelentős emelkedése mellett PCT⁶ emelkedést is igazoltak, így a beteget erysipelas-szeptikus állapot iránydiagnózissal osztályunkra helyezték.

Státusz és vizsgálati eredmények

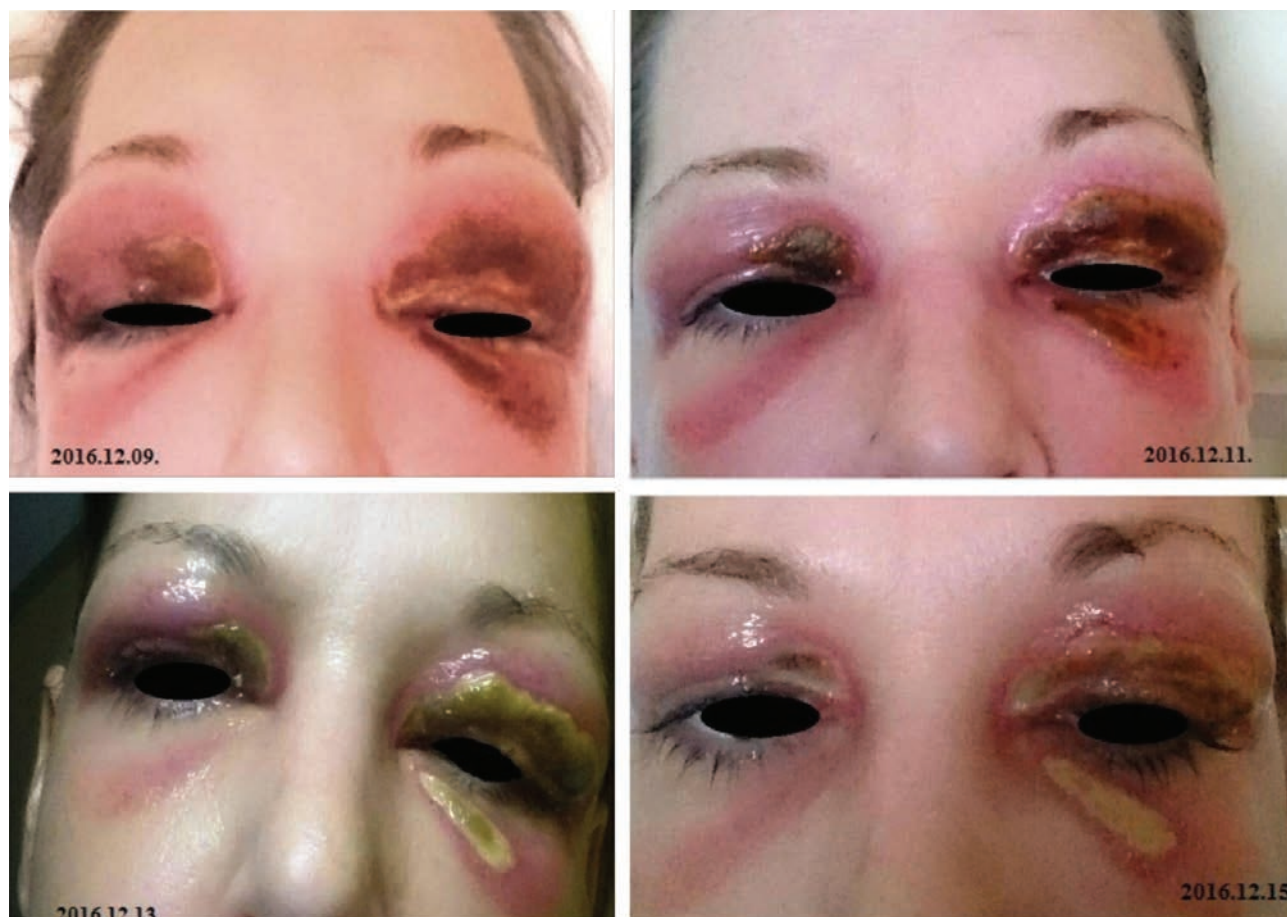Osztályunkra történő felvételekor mindkét oldali szem körül erythema látszott, a szemhéjak hyperaemiásak, jelentősen ödémásak voltak, a szemrés beszűkült, felső szemhéjain bullák mutatkoztak. A bal belső szemzugarból sárgás váladékozás volt megfigyelhető. Felvételétől kezdve a beteg szorgalmasan szelfizett, ennek köszönhető az állapot alakulásának longitudinális időbeli rögzítése (1., 2. ábra)*. A tünetekre

*Megjegyzés: A tünetek periorbitalis jellege miatt a szem cikkben történő teljes kitakarása nem volt kivitelezhető.

Prick tesztek				
Anyag	1989.06.22.		2016.11.24.	
	Értékelés	Eredmény	Értékelés	Eredmény
Hisztamin	4/8	+++	5/9	+++
D. pteronyss.	6/20	++++		++++
D. farinae	6/20	++++		++++
Nyírfa/Mogyoró	--	--		neg
Késői fák	--	--		neg
Fükeverék (4)	7/25	++++		++++
Fekete üröm	neg	neg		neg
Parlagfű	neg	neg		+
Macska	4/10	+++		neg
Kutya	--	--		neg
Gabonák/rozs	--	--		++++

1. táblázat

Prick tesztekkel kimutatott polyallergia a bemutatott betegnél



2. ábra

A betegség 2. heti kórlefolyása selfieken

az SBO-nkon megkezdett ceftriaxont később clindamycinnel kiegészítve folytattuk, amit i.v. folyadékpótlással egészítettünk ki. Gyomorvédelemben tablettás szteroiddal (48 mg/nap) folytattuk az SBO-n megkezdett i.v. szteroid kezelést, lassú fokozatos csökkentés után ezt elhagytuk. Szemészeti konzíliumot kértünk, melynek kontrollja naponta történt. Tobramycin-dexametason tartalmú szemcsepp, valamint ofloxacin hatóanyagú szemkenőcs alkalmazását javasolták és az elhalt részek mechanikus eltávolítását végezték. Szemészeti diagnózisként a fasciitis necrotisanst állapították meg.

Bennfekvése alatt több alkalommal megduzzadt arca, ekkor az éjszakai belgyógyász ügyeletes i.v. methylprednisolon kezelést adott. Ez a kombinált kezelés azonban nem eredményezett lényeges javulást (1. ábra-2016.12.08-i felvétel). A szemhéjakról sebváladék tenyésztés történt,

melyből *Streptococcus pyogenes* tenyésztet ki (2. táblázat), így célzottan i.v. kristályos Penicillin kezelésre (4x2 g) váltottuk terápiáját. Koponya CT vizsgálata során mindkét oldali pre- és periorbitalis szírszöveti beszűrtiséget találtak (3. ábra). Intraorbitalisan, illetve intracranialisan abscedáló folyamat nem volt kimutatható.

Kontroll laborjában ezt követően a gyulladásos paraméterekben rapid csökkenés mutatkozott.

Az alkalmazott szisztémás és helyi terápia hatására a szemhéjduzzanat és az erythema lassan mérséklődött, elbocsátásakor a korábbi bullusos laesio helyén sárgás, nekrotikus törmelékkel fedett enyhe szövethiány látszott (4. ábra).

Periorbitalis tünetei elhúzódó gyógyulást mutattak (5. ábra).

Távozása után rendszeres kontrollok történtek szakambulanciánkon, melyek során epicutan tesztelése is megtörtént.

Mikrobiológiai lelet (Vizsgálati anyag: szem)		
Az eredmény kiadva:		2016.12.08.
Aerob tenyésztéssel:	Streptococcus pyogenes	
	Érz.	mg/ml
Penicillin	É	-
Ampicillin	É	-
Ampicillin/sulbactam	É	-
Amoxicillin/clavulánsav	É	-
Erythromycin	É	-
Clarithromycin	É	-
Azithromycin	É	-
Clindamycin	É	-
Tetracyclin	É	-
Sumetrolim	É	-
Levofloxacin	É	-
Moxifloxacin	É	-

2. táblázat

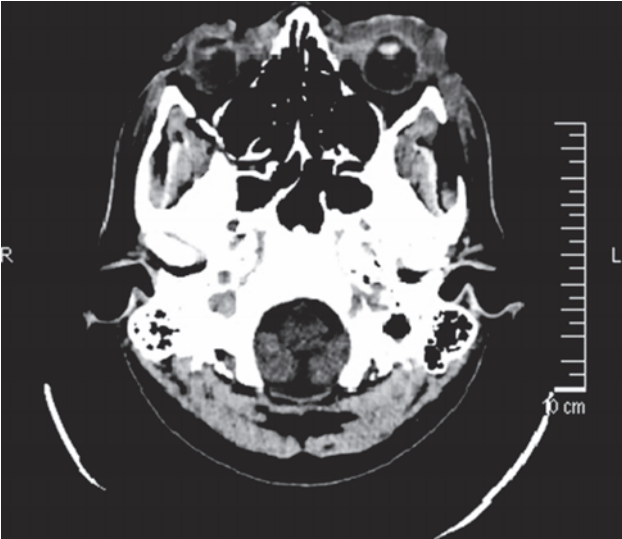
Sebváladék tenyésztés lelete

Pozitív eredmény adó e.c. tesztek					
2017.01.24. (1 hónappal a tünetek elmúlása után)					
Ssz.	Anyag	korai	48 ó	72 ó	7 nap
1.	Thiomersal	neg	+	+	+/-
2.	Nikkel	neg	+/-	++	++
8.	Fakátrány	neg	+/-	neg	neg
9.	Thiuram mix	neg	+/-	neg	neg
27.	Resorcin	neg	neg	neg	+/-
32.	0,5% Na-laurylsulf	neg	+	+	neg
40.	Anti-Vakarín	neg	neg	+	neg

További e.c. st. anyagok, köztük kozmetikumok, illatanyag I-II, Parabén, stb. negatívak.

3. táblázat

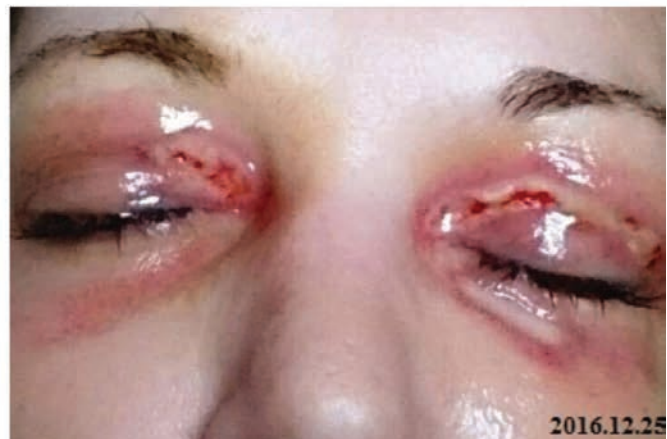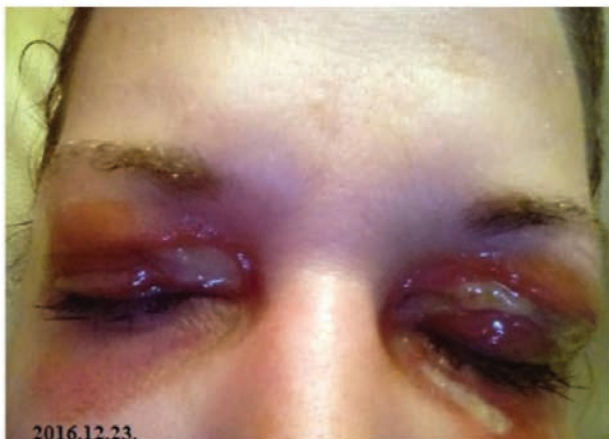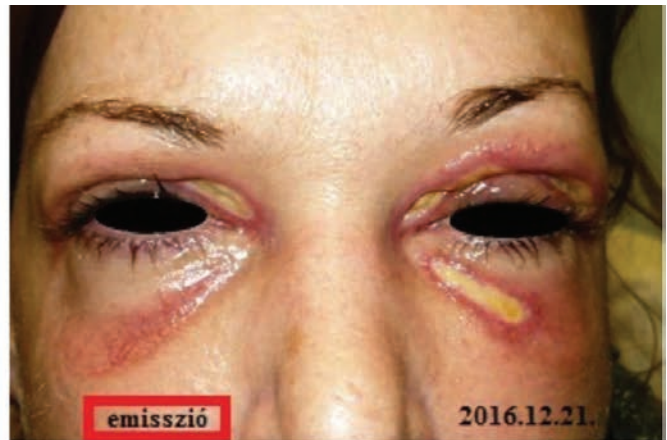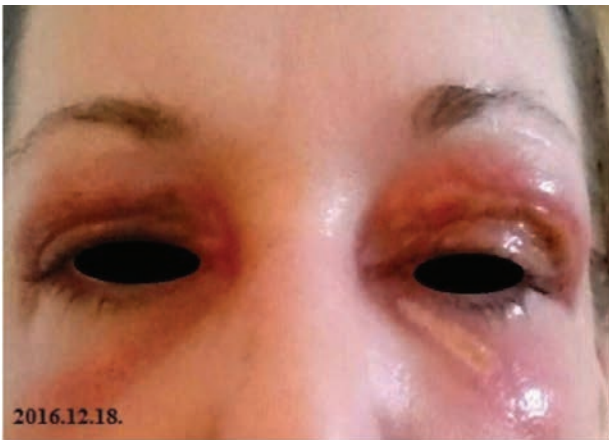Epicutan teszt eredménye, egy hónappal a tünetek elmúlása után



3. ábra

A koponya CT felvétel 2016. 12. 09-én készült.
Összevetve az 1. kép 12. 08-i státuszával
a bal oldalon jól látszik
az ellenoldalinál kifejezettebb szöveti károsodás

A 48 órás leolvasással thiomersal (+), Ni-sulfat (+/-), Na-laurylsulfat (+), fakátrány (+/-), thiuram mix (+/-) szenzibilizáció igazolódott. A 72 órás leolvasásnál egyértelmű volt a fentiek mellett a Ni-sulfat (++) és a Na-laurylsulfát (+) allergia fennállása (3. táblázat).



4. ábra

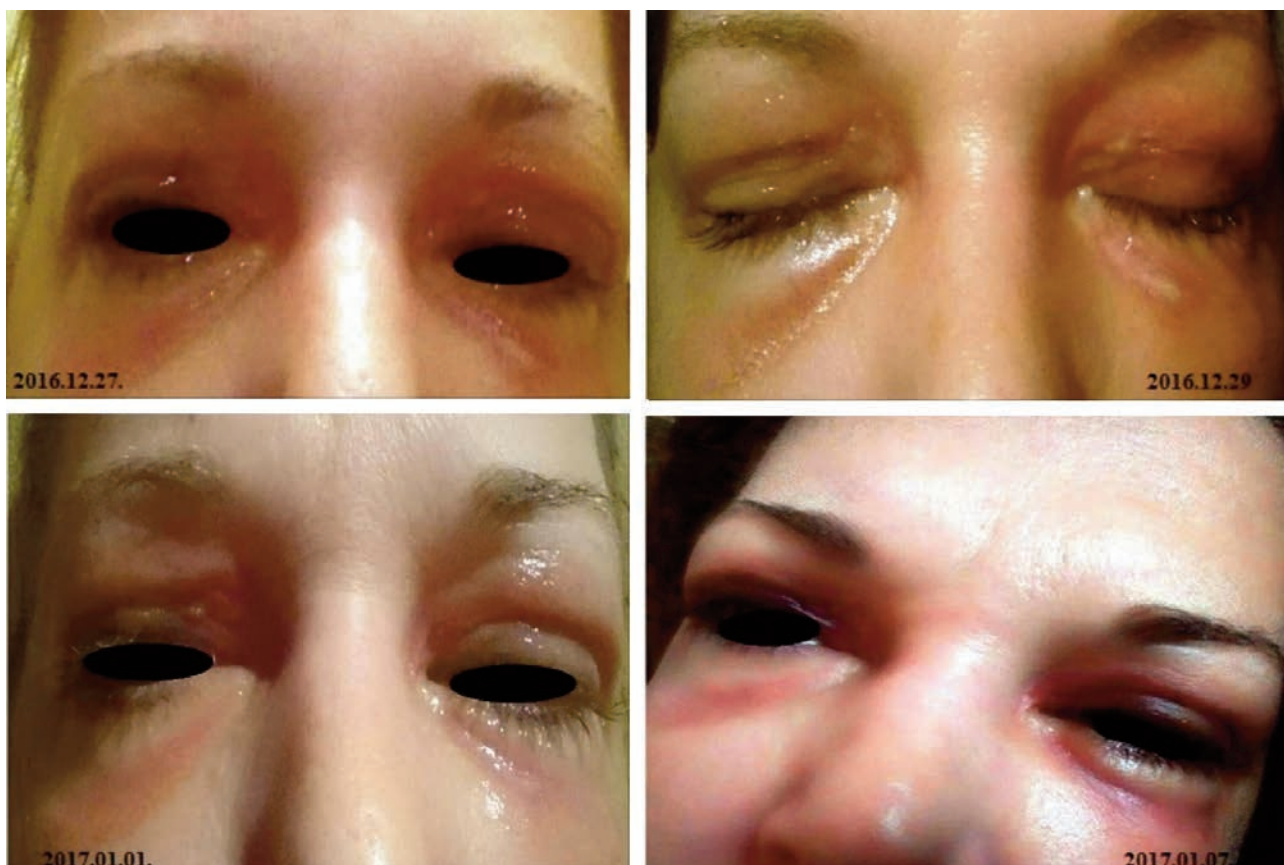Emissziókor, illetve utána észlelt állapotok

A célzottan vizsgált a beteg által használt gyógynövény kivonatok és növényi foszfolipideket tartalmazó „Antivakarín®” krém is (+) eredményt adott. Az utolsó (7. napos) leolvasásnál jelzetten még mindig látható volt a Ni-sulfat és a thiomersal reakciók csökkenő pozitívítása. A korai „urticaria sor” vizsgálata később történt. Korai érzékenység igazolódott, legerősebben a perubalzsamra. A benzooesav, sorbinsav, illatanyag, fahéj antigének ugyancsak pozitív reakciót adtak. A 70'-es értékelésnél jóval hevesebb reakció volt perubalzsamra (++) és 24 órára fokozódóan fahéj olajra, melyet betegünk a betegség kezdetén fogyasztott „Téli Varázs” teával összefüggésbe is tudott hozni. Össz- és specifikus IgE vizsgálatok 15,4 kU/L total IgE mellett a teljes inhalatív tesztorra negatív eredményt adtak (2017. 02. 08-án). Prick tesztei ugyanakkor röviddel befekvése és a folyamat kezdete előtt a 27 évvel ezelőttihez közeli pozitív eredményeket adtak (1. táblázat).

Osztályunkról történő távozásra utána hasi panaszok miatt ismét CT vizsgálat történt. Itt a jobb oldali pyeloureterális határ szűkületét és következményes hydronephrosist találtak. 2017 júniusában „DJ” katéter műtéti behelyezése történt. Izotópos nephrográfiával vizsgálva a vesék kiválasztó funkcióját mindkét oldalon csökkentnek találták (jobb oldalon 35%, bal oldalon 65%). Emiatt jobb oldali pyelon plasztikára előjegyezték. Arcon lévő korábbi bőrtünetei heg nélkül gyógyultak.

Megbeszélés

Esetünk az atópiás menetelés típusos példája lehet, melyet a veleszületett fejlődési rendellenesség is módosíthatott. A gyermekkori gyakori tonsillitisek majd tonsillectomia után már 11 éves korában többszörös Prick teszt pozitivitást regisztráltak a gyakori rhinitisek mellett. Itt a folyamat lelassulhatott, asthma nem alakult ki. A korai 30-as éveket a gyermekvállalás



5. ábra

A későbbi ambuláns ellátás során tapasztalt állapotok

nehézségei jellemezték, majd az „allergiás alapra” több infekció rakódott. Ezek szokatlanul súlyos lefolyását, így a periorbitális folyamat fasciitis necrotisansba történő progresszióját tudtuk követni. Ebben a kezdetben ANO-ként diagnosztizált kétoldali szemhéj oedema szteroid kezelése is szerepet játszhatott. A periorbitalis necrotizáló fasciitis (PONF) a bőr és a subcutan szövetek súlyos fertőzése, mely vakság-hoz, funkcionális és esztétikai hibákhoz vezethet, de akár „multi-organ failure” is megjelenhet, magas mortalitási rátával (14,42 %). Rapid és kiterjedt lágyrész infekció jellemzi a superficialis fascia (esetünkben a tarsus) mentén, mely a környező szövetekre (bőr, subcutan zsírszövet, izom, idegek, erek) továbbterjedhet, szisztémás formát ölthet (2). Szemhéjakon megjelenő formája ritka, mindösszesen 94 hasonló esetet publikáltak az utóbbi 20 évben. Kórokozóként legtöbb esetben a *Streptococcus pyogenes* tehető felelőssé, de egyéb patogének is megjelenhetnek. Két altípusát írták le, mikrobiológiai státustól függően. I-es típusát polymikrobiális fertőzés okozza (Gram negatív baktériumok, enterococcusok, anaerobok), míg II-es típusánál főként az A csoportú *Streptococcus* okolható, *Staphylococcus* fertőzés mellett, vagy anélkül (1).

Legtöbbször felületes fertőzésből indul, de előfordul, hogy mély szöveti fertőzés, pl: sinusitis maxilláris, vagy dacryocystitis előzi meg kialakulását. Az esetek 35 %-ában bilaterális megjelenés jellemezte (1). A fertőzés könnyen átterjedhet az ellenoldalra is az orr mucosális nyirokútjain keresztül, mely magyarázza a betegség gyakori kétoldali

megjelenését (3). Ebben szerepet tulajdonítottunk a betegséget megelőző 2 alkalommal történt paracéntézisnek is. A korai klinikai tünetek nem specifikusak, szemhéj oedema, erythema és fájdalom is jellemző. Necrosis, fibrines felrakódás, bulla, crepitatio megjelenése alarmizáló tünet lehet, mely azonnali szisztémás antibiotikus kezelést tesz szükségessé (4). Esetünkben a mikrobiológiai lelet alapján a napi 4x2 gr kristályos penicillin adása mellett döntöttünk, ami helyesnek bizonyult. A kezelést 10 napig folytattuk.

Egyes esetekben a fertőzés betérjedhet az orbitába, további súlyosabb következményeket okozva. A közelmúltban publikált betegnél alapos kimetszés, majd a defektusok félvas-tag bőrrel történő fedése vált szükségessé (4). Kórházunk szemészei naponta segítettek a necrotikus részek kíméletes eltávolításában, így betegünk gyógyulása restitutio ad integrum történt.

A korai septicus állapotért ezen kívül még az állandó vizelet elfolyási akadályt is jelentő később felderített vese folyamat is felelőssé tehető. A 2011-es terhesség kapcsán történt ultrahangos vizsgálatok látókörébe az anyai vesék nem kerültek bele, így nem tudható az sem, hogy a jobb oldali hydronephrosishoz vezető pyeloureterális határ szűkülete mikor alakult ki. Ez a probléma az észlelésünk befejezése utáni 90. nap körül jelentkezett, így nem zárható ki az időbeli összefüggés a megelőző eseményekkel. A kontakt érzékenységek, valamint ezek felülfertőződése ugyancsak moduláló jelentőségűek voltak.

Az eset dokumentálása a beteg által egyedi módon történt „selfiek” segítségével. Manapság növekvő trendként mutatkozik a selfie készítés, mely főként a fiatalabb populációnál figyelhető meg. Az Oxford szótár a következőképp definiálja a selfie-t: „Olyan fotó, melyet az ember magáról készít okos telefon, vagy webkamera segítségével, mely aztán a szociális médián keresztül megosztásra kerül.” A selfie készítés összefüggésben állhat az önmagunkról alkotott testképpel, valamint nárcisztikus hajlammal (5).

Rövidítésjegyzék:

¹ACE-gátló: angiotenzin-konvertáló enzim gátló

²ANO: angioneuroticus oedema

³ARB: angiotenzin-receptor blokkoló

⁴SBO: Sürgősségi Betegellátó Osztály

⁵CRP: C-reaktív protein

⁶PCT: prokalcitonin

IRODALOM

1. *Amrith, S., Hosdurga Pai V., Ling W. W.*: Periorbital necrotizing fasciitis — a review. *Acta Ophthalmol.* (2013) *91*, 596-603.
2. *Shindo M. L., Nalbone V. P., Dougherty W. R.*: Necrotizing fasciitis of the face. *Laryngoscope.* (1997) *107*, 1071-1079.
3. *Lazzeri D. és mtsai.*: Periorbital necrotising fasciitis. *Br J Ophthalmol.* (2010) *94*, 1577-1585.
4. *Deneubourg D. L. és mtsai.*: Periorbital Necrotizing Fasciitis Induced by *Streptococcus pyogenes*: A Case Report and Clarification. *J Oral Maxillofac Surg.* (2018) *6*, 154.e1-154.e5.
5. *Dutta E. és mtsai.*: Attitude toward Selfie Taking and its Relation to Body Image and Narcissism in Medical Students. *Indian J Psychol Med.* (2018) *40*, 17-21.

Érkezett: 2018. 04. 17.

Közlésre elfogadva: 2018. 04. 20.