

Prof. Dr. Kemény Lajos tízéves tanszékvezetői jubileumára

Acrodermatitis chronica atrophicans

Acrodermatitis chronica atrophicans

MARECZKY ZSUZSANNA DR.^{1,3}, KOCSIS LAJOS DR.¹, DEÁK JUDIT DR.²,
TÖRÖK LÁSZLÓ DR.¹

Bács-Kiskun Megyei Kórház Bőrgyógyászat¹, Kecskemét
SZTE ÁOK Szent-Györgyi Albert Klinikai Központ, Klinikai Mikrobiológiai Diagnosztikai
Intézet², Szeged
SZTE ÁOK Szent-Györgyi Albert Klinikai Központ, Bőrgyógyászati és Allergológiai Klinika³,
Szeged

ÖSSZEFOGLALÁS

Az *acrodermatitis chronica atrophicans* (ACA) a Lyme-borreliosis (LB) harmadik stádiumában ritkán előforduló bőrjelenség. Európában a Lyme-kórban szenvedő betegek 10%-át érinti. A betegség patomechanizmusa még nem teljesen tisztázott. A szerzők egy 73 éves nőbeteg esetén keresztül mutatják be, hogy milyen nagy jelentősége van a diagnózist időben felállítani és a kezelést minél korábban elindítani, hogy ez által a végstádiumú, visszafordíthatatlan bőrfolyamatot, melyek később súlyosabb komplikációkkal járhatnak, megállítsuk.

Kulcsszavak:
**acrodermatitis chronica atrophicans -
Borrelia burgdorferi - Lyme-borreliosis**

SUMMARY

Acrodermatitis chronica atrophicans (ACA) is a rare tertiary manifestation of Lyme borreliosis. In Europe 10% of Lyme borreliosis cases suffer from this condition. The pathophysiology of ACA is not fully understood. Here we show, by the demonstration of a 73-year-old patient, the importance of timely diagnosis and treatment. The sooner the therapy starts the better chance we have to prevent irreversible changes of the skin and the underlying connective tissue, that could result in further severe complications.

Key words:
**acrodermatitis chronica atrophicans -
Borrelia burgdorferi - Lyme-borreliosis**

Az *acrodermatitis chronica atrophicans* először Buchwald írta le 1883-ban, mint „idiopatiás atrophia” (1). Elsősorban a végtagok feszítő felszínén, a nagyízületek felett, glutealisan, törzsön, ritkán az arcon lassan terjedő oedemás, erythemás, később livid-erythemás folt lép fel, mely kezeletlen állapotban progrediál, ami a bőr elvékonyodásához vezet, további komplikációk forrását képezve. Egy 73 éves nőbeteg esetét mutatjuk be, akinél az ACA korai stádiumát időben sikerült diagnosztizálni és a progressziót megállítani.

Esetismertetés

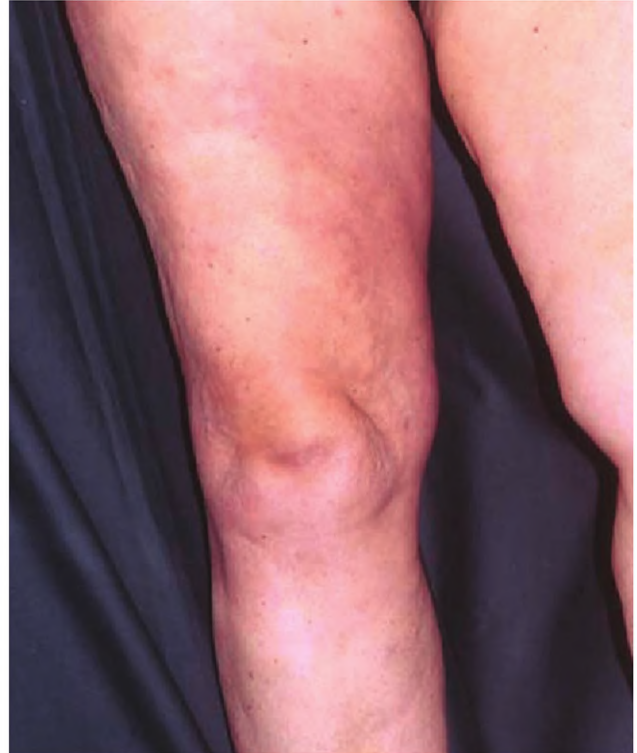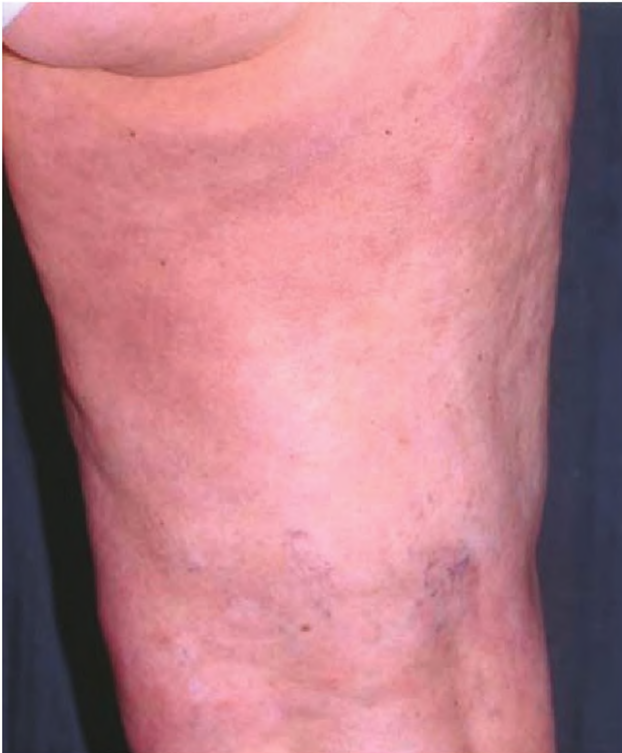A 73 éves nőbeteg kórelőzményében hypertonia, nőgyógyászati műtét, jobb oldali térdműtét, TIA, hasfali tályog miatti műtétek szerepelnek. Ízületi panaszok miatt rendszeresen reumatológiai kezelésben részesült. Kullancscsípésre nem emlékezett.

A beteg 2006 novemberében a jobb comb medialis és hátsó felszínén kialakult livid-erythemás foltok, illetve enyhe jobb boka körüli

duzzanat miatt jelentkezett először a kecskeméti Bőr- és Nemibeteg Gondozóban (1. ábra).

Vénás kompresszió irányába hasi és lágyéki UH vizsgálat ill. nőgyógyászati szakvizsgálat történt. Hasi UH a jobb vesében több 1 cm alatti cystosus képletet, 5 mm-es követ írt le, egyéb kórosat nem véleményezett. A jobb inguinalis régióban néhány 1 cm-nél kisebb reaktív jellegű nyirokcsomót írtak le, a jobb femoralis erekben jó áramlást detektáltak. A nőgyógyászati lelet kóros eltérést nem igazolt. Rutin laboratóriumi eredmények, ANA12, IgELFO eltérést nem mutattak.

Borrelia burgdorferi sensu lato-specifikus IgM ELISA pozitív, IgG ELISA pozitív eredménnyel zárult. A fals pozitív eredmények kizárása érdekében konfirmációs, EcoLine western blot (WB) vizsgálatot végeztünk, mely szerint az IgM vizsgálat eredménye pozitív, IgG eredménye pozitív volt, tehát konfirmáltuk az ELISA IgM és IgG pozitív eredményeket (2a. ábra). Az ábrán a beteg savójában a *Borrelia burgdorferi* sensu lato szeparált fehérjéire adott válaszok láthatóak. A specifikus, géntechnológiával előállított antigéneket (Vlse, p39, p83, IV1, IV2) gélelektroforézissel történő szeparálása után nitrocellulóz membránra transzferálták. A savó- vagy szérum-mintákból a borrelia antigén-specifikus IgM és IgG antitesteket ha-



1. ábra

A beteg jobb combjának medialis és hátsó felszínén lévő livid-erythemás folt (2007. február)

tároztuk meg. A 2a. ábrán az 1. membráncsíkon a negatív kontroll minta, a 2. membráncsíkon az IgM antitest, a 3. membráncsíkon az IgG antitest reakció eredménye látható. A 2b. ábrán az 1. membráncsíkon az IgM antitest, a 2. membráncsíkon az IgG antitest reakciója látható a kontroll vizsgálat során, az utóbbin a tesztben használt


szinte valamennyi antigénre adott válasz pozitív volt. A western blot vizsgálattal a mintázatok alapján akut-, disszeminált- és késői borreliia fertőzés diagnosztizálható. Esetünkben a membránokon lévő első minta disszeminált, második minta előrehaladott fertőzésre utalt. A szerológiai lelet az ACA fennállását igazolta.

A szövettani vizsgálat nem specifikus lymphocytas-plasmasejtes dermatitist véleményezett, az ACA jellegzetes szöveti jelei nem voltak láthatóak. Ideggyógyászati érintettség irányába neurológiai szakvizsgálat történt, mely eltérést nem igazolt.

2x1 Doxycyclin kúrát indítottunk, melyet lokális antiphlogistikus kezeléssel egészítettünk ki. 4 hetes antibiotikum terápiát követően a beteg bőrén még halvány erythemás maradványfolt volt megfigyelhető, mely miatt egy hónap után, tekintettel a késői stádiumra, a 4 hetes antibiotikum kúrát biztonsági okokból megisméltük. Ennek hatására bőrtünetei szanálódtak. Rendszeres reumatológiai kezelésre azóta is jár.

Megbeszélés

Az általunk először igazolt esetet 1986-ban közzétük (2). Az acrodermatitis chronica atrophicans a Lyme borreliosis lefolyásának a harmadik stádiumában lép fel, azaz hónapokkal, évekkel, akár évtizedekkel a fertőzést követően jelentkezik. Kezdetben livid-erythemás folt alakul ki. Ekkor szubjektív panaszt kevésbé okoz a betegnek. Ezt követően a bőr fokozatosan elvékonyodik, sokszor cigarettapapír-szerűen, atrophássá válik, az erek áttűnővé válnak. Ez már egy végle-



2. ábra

Borrelia burgdorferi specifikus IgM és IgG meghatározás western blot módszerrel

2a. Negatív kontroll, IgM és IgG pozitív eredmények az első vérmintából, mely disszeminált Lyme-borreliosisot jelent


ges, visszafordíthatatlan állapot. Kialakulási mechanizmusa nem teljesen tisztázott. Feltevések szerint a periarticularis régióban az alacsonyabb hőmérséklet és az alacsonyabb oxigénnyomás kedvez a kialakulási feltételeknek. Ezen kívül ízületi gyulladás, idegrendszeri, kardiális tünetek is kísérhetik a bőrtüneteket. Spontán remisszió sosem következik be. Diagnosztizálásában elengedhetetlen a szerológiai vizsgálat, a laboratóriumi diagnosztikában egyre inkább megbízható tesztek állnak rendelkezésre.

Az ACA leggyakrabban a 40., 50. életév-tizedben fordul elő, de gyermekkorban is leírtak néhány esetet, melynek prognózisa bizonytalan, ez azonban ritka (3). Az ACA bármely életkorban előfordulhat, főként a 27 és 89 év közötti nőket érinti, az átlag életkor 63-64 év (4). 18 *Borrelia* fajt identifikáltak, melyek közül 8 terjedt el Európa endémiás területein: *B. afzelii*, *B. bavariensis*, *B. bissetii*, *B. burgdorferi sensu stricto*, *B. garinii*, *B. spielmanii*, *B. lusitanae*, és a *B. valaisiana*. Európában a *B. burgdorferi sensu stricto* mellett a leggyakoribb kórokozók a *Borrelia afzelii* és a *Borrelia garinii*. A *B. afzelii* vektora – mely az ACA leggyakoribb kórokozója – az *Ixodes ricinus*, *Ixodes hexagonus* és az *Ixodes persulcatus*, melyek Nyugat-, Közép-, Észak-Európában és Ázsiában honosak. A gazdaszervezet lehet vadon élő állat vagy háziállat, így például szarvas, rágcsáló, kutya, ló, bárány.

A LB aránya Magyarországon fokozatosan növekszik. Egy tanulmány szerint 1998 és 2010 között az esetek száma megduplázódott (5).

Szoros összefüggést mutattak ki az évi átlaghőmérséklet és a LB incidencia között. Kimutatták, hogy a melegebb években a tavasz korábbi beköszöntével egy-két héttel előbbre tolódik a megbetegedések gyakoriságának növekedése. Egyes tanulmányok beszámolnak arról, hogy a *Borrelia burgdorferi* legfőbb vektora, az *I. ricinus* a melegebb klímát kedveli (6). A globális felmelegedés hatására a kullancsok élettere azonban egyre nő. 1957-ben és 1979-1980-ban a Cseh Köztársaság hegyvidékein 700 m tengerszint feletti magasságban lelték fel ezt a kullancsfajtát, míg az utóbbi 10 évben 1300 m-es magasságban is rátaláltak.

Összefoglalva elmondhatjuk, hogy a Lyme-kór egyre nagyobb számban fordul elő, nagy jelentősége van a bőrtünetek korai felismerésének, különösen az ACA esetében. Az atrophias bőrterületeken kisebb sérülések hatására is nehezen gyógyuló sebek, fekélyek, bakteriális felül-



2. ábra
Borrelia burgdorferi specifikus IgM és IgG meghatározás western blot módszerrel

2b. A hét hónappal később végzett *Borrelia burgdorferi* specifikus EcoLine kontroll IgM vizsgálat eredménye már negatív, az IgG western blot eredménye pozitív, a laboratóriumi diagnózis már előrehaladott Lyme-borreliosis

fertőzések alakulhatnak ki (7). Az ACA antibiotikum kezelésével nem mindig lehet gyógyulást elérni, azonban betegünkönél sikerrel jártunk. Fontos tehát a kezelést minél előbb elkezdeni, hogy a folyamatot megállítsuk és megelőzzük az irreverzibilis bőrkárosodás létrejöttét.

IRODALOM

1. Buchwald A.: Ein Fall von diffuser idiopathischer Haut-Atrophie. *Vrtljschr Derm.* (1883) 10, 553-556.
2. Török L., Kádár L.: Acrodermatitis chronica atrophicans. *Bőrgyógy Vener Szle* (1986) 62 251-255.
3. Andres C., Ziai M., Bruckbauer H. és mtsai: Acrodermatitis chronica atrophicans in two children. *Int J Dermatol.* (2010) 49, 180-183.
4. Smetanick M. T., Zellis S. L., Ermolovich T.: Acrodermatitis chronica atrophicans: a case report and review of the literature. *Cutis.* (2010) 85, 247-252.
5. Trájer A., Bobvos J., Páldy A. és mtsai: Association between incidence of Lyme disease and spring-early summer season temperature changes in Hungary – 1998-2010. *Ann Agric Environ Med* (2013) 20, 245-251.
6. Mannelli A., Bertolotti L., Gern L. és mtsai: Ecology of *Borrelia burgdorferi sensu lato* in Europe: transmission dynamics in multi-host systems, influence of molecular processes and effects of climate change. *FEMS Microbiol Rev.* (2012) 36, 837-861.
7. Chodyncka B., Schwartz R.A., Flisiak I. és mtsai: Acrodermatitis chronica atrophicans. <http://emedicine.medscape.com/article/1051695> Updated Mar 19, 2014

Érkezett: 2014. 07. 21.

Közlésre elfogadva: 2014. 08. 01.