

Prof. Dr. Kemény Lajos tízéves tanszékvezetői jubileumára

A dermato-onkológia elmúlt tíz éve az SZTE Bőrgyógyászati és Allergológiai Klinikán: új eredmények a diagnosztika, kezelés és tudományos munka terén

The past ten years of the Dermato-oncology Unit in the Department of Dermatology and Allergology at the University of Szeged: new results in the diagnostics, therapy and scientific work

OLÁH JUDIT DR.¹, BALTÁS ESZTER DR.¹, KIS ERIKA DR.¹, VARGA ERIKA DR.¹
az Onkoteam nevében*

*Onkológiai és tudományos team tagjai:

SEBÉSZET: VARGA JÁNOS DR.¹, KIS ERIKA DR.¹, MOHOS GÁBOR DR.¹, KOCSIS ÁDÁM DR.¹, BENDE BALÁZS DR.¹

PATOLÓGIA: KOROM IRMA DR.¹, VARGA ERIKA DR.¹, NÉMETH ISTVÁN DR.¹

BŐRGYÓGYÁSZAT: CSOMA ZSANETT DR.¹, GAÁL MAGDOLNA DR.¹, VARGA ANITA DR.¹

BŐRGYÓGYÁSZAT - KLINIKAI ONKOLÓGIA: OLÁH JUDIT DR.¹, GYULAI ROLLAND DR.¹, BALTÁS ESZTER DR.¹,
ÓCSAI HENRIETTE DR.¹

SZEMÉSZET: TÓTH-MOLNÁR EDIT DR.²

SUGÁRTERÁPIA: HIDEGHÉTY KATALIN DR.³

ARC-ÉS ÁLLCSONT SEBÉSZET: PACZONA RÓBERT DR.⁴

RADIOLÓGIA: CSERHÁTI ADRIENN DR.⁵

MOLEKULÁRIS GENETIKA: SZÉLL MÁRTA DR.^{6,7}, NAGY NIKOLETTA DR.^{6,7,1}, BALOGH KLÁRA DR.¹

SZTE ÁOK Szent-Györgyi Albert Klinikai Központ, Bőrgyógyászati és Allergológiai Klinika¹,
Szemészeti Klinika², Onkoterápiás Klinika³, Arc-, Állcsont-, és Szájsebészeti Klinika⁴,
Radiológiai Klinika⁵, Orvosi Genetikai Intézet⁶, Szeged
MTA-SZTE Dermatológiai Kutatócsoport⁷, Szeged

ÖSSZEFOGLALÁS

Az SZTE Bőrgyógyászati és Allergológiai Klinika Dermato-onkológia részlege igen jelentős teljesítményt tudhat magáénak mind a klinikum, mind a tudományos munka terén az elmúlt tíz év során. A klinikai diagnosztikát és a terápiát is forradalmasító vizsgálóeljárásokra, mint az *in vivo confocalis mikroszkópia*, szövettani és molekuláris genetikai módszerek bevezetésére került sor az utóbbi években.

Megalakult egy magas szakmai szinten működő multidiszciplináris onkoteam és létrehoztunk egy, a mai tudományos elvárásokhoz alkalmazkodó onkológiai adatbázist, mely mind a napi gyakorlat, mind a tudományos munka szempontjából meghatározó és perspektivikus.

A tudományos tevékenységet is elsősorban a melanoma és a nem melanoma bőrrákok terápiájában alkalmazható új módszerek bevezetése motiválta. Így került sor a fotodinamikus kezelés és az elektrokemoterápia alkalmazására klinikánkon. A bőrdaganatok kiváltásában szerepet játszó genetikai és környezeti tényezők felderítése – a CDKN2A

SUMMARY

The Dermato-oncology unit of the Department of Dermatology and Allergology at the University of Szeged accomplished a significant performance in clinical and scientific work over the past ten years. Several novel approaches like *in vivo confocal microscopy*, new histological and molecular genetic methods have been introduced, which revolutionized the diagnostics and therapy.

We have established a high professional level multidisciplinary onkoteam and have created an up-to date oncology database, both of which helping the daily practice and define the perspectives in research.

The scientific activity was focusing on the introduction of new treatment methods for both melanoma and non-melanoma skin cancer, like photodynamic therapy and electrochemo-therapy. The research work – CDKN2A mutation analysis in familial melanoma and the correlation of neonatal blue light exposure and pigmented moles - investigated the role of genetic and environmental factors

Levelező szerző: Dr. Oláh Judit, SZTE ÁOK Bőrgyógyászati és Allergológiai Klinika, 6720 Szeged, Korányi fasor 6.
e-mail: dr.olah.judit@gmail.com

mutáció analízise familiáris melanómában, illetve az anyajegyek kialakulásában szerepet játszó újszülöttkori kékfény kezelés vizsgálata - szintén célkitűzésünk volt az utóbbi néhány évben.

Alarmírozó, hogy a növekvő betegszám egyre jelentősebb fizikai és pszichés terhet ró az ellátó személyzetre, mellyel egyre nehezebb megbirkózni. Felhívjuk a vezető bőrgyógyászok figyelmét arra a fontos szakmapolitikai kérdésre, hogy a magasan képzett dermato-onkológus utánpótlásról sürgősen gondoskodni kell.

Kulcsszavak:
bőrgyógyászati onkológia - multidiszciplináris onkoteam - fotodinámias kezelés - elektrokemoterápia - CDKN2A mutáció analízis

in the development of pigmented skin lesions and skin tumors.

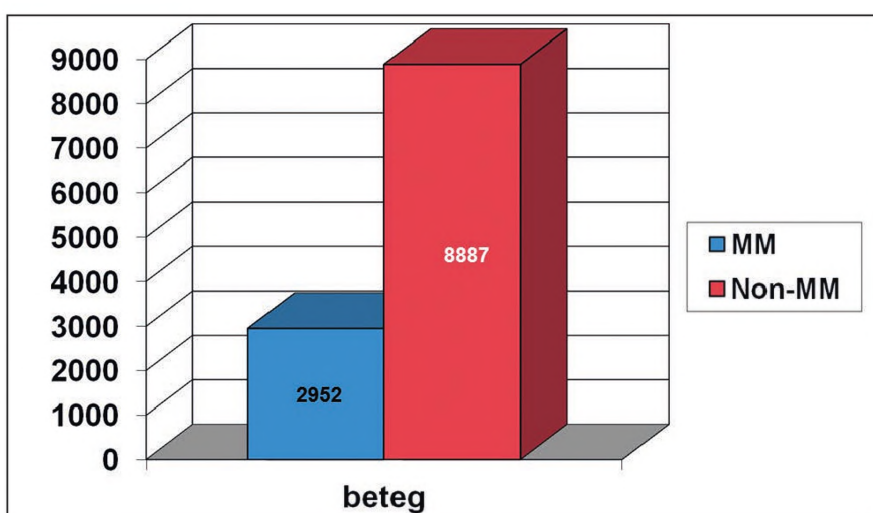
The growing number of dermato-oncology patients in the past ten years are alert for the dermatology community and result in increased physical and psychological burden of the care staff, which is becoming difficult to cope with. We would like to pay the attention of recent leaders in dermatology to help supply dermato-oncology with highly skilled specialists.

Key words:
oncology - dermatology - multidisciplinary onkoteam - photodynamic therapy - electro-chemotherapy - CDKN2A mutation analysis

A dermato-onkológiai kórképekkel kapcsolatosan klinikánk több évtizedes tapasztalattal rendelkezik a diagnosztika, a sebészi és a gyógyszeres kezelést illetően. Jelenleg a betegek ellátása szakambulanciákon (melanoma, cutan lymphoma, ritka bőrdaganatok, hám eredetű tumorok) és fekvőbeteg osztályokon történik. A betegségek kezelését az országos és az intézményi protokollok alapján, a társszakmákkal együtt heti rendszerességgel ülésező multidiszciplináris onkoteam határozza meg. Feladatunk a dél-magyarországi régió bőrdaganatos betegeinek szakmai konzultációja és komplex ellátása a diagnosztikától a palliatív kezelésig.

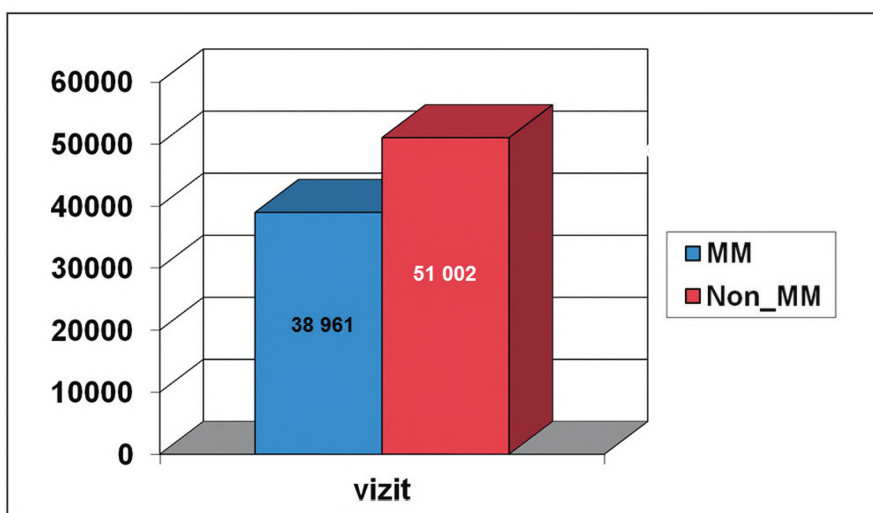
Az onkológiai részleg ambuláns és fekvőbeteg forgalmáról szóló adatait az (1. ábra a-d) szemlélteti. Munkacsoportunk 2004-től napjainkig majd kilencvenezer vizitet bonyolított le a bőrdaganattal hozánk forduló közel tizenkétezer betegnél. Ötvennél több cutan lymphómában szenvedő beteg kezelését illetve gondozását folytatjuk ambulanciánkon hematológusokkal és egyéb társszakmákkal együttműködve.

Napjainkban a melanoma malignum incidenciája folyamatosan növekvő tendenciát mutat világszerte, így Szegeden is. Míg 2003-ban a szegedi dermato-onkológián melanoma malignummal diagnosztizált betegek száma alig közelítette meg



1. ábra
 Onkológiai betegforgalom 2004-2014.
 1a. ábra

Ambuláns onkológiai betegek száma (n=11839)

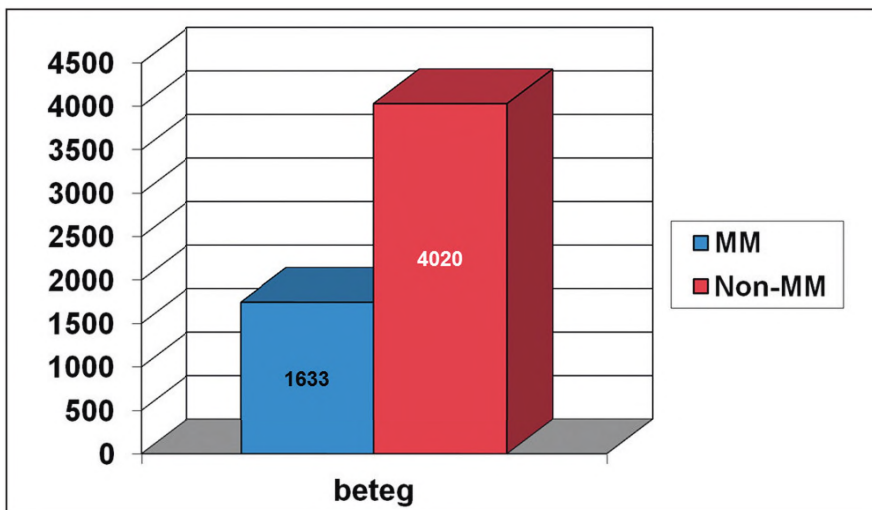


1b. ábra
 Ambuláns vizitek száma (n=89 963)

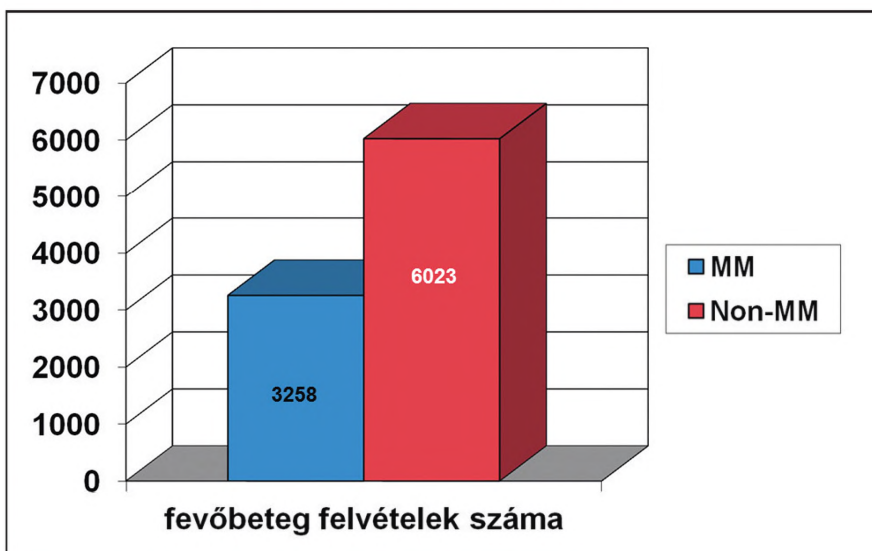
a 150-et, addig az elmúlt években az új esetek száma meghaladta a 250-et (2. ábra). Szerencsére manapság a jobb prognózisú, felszínesen terjedő primer melanomával felismert betegek adják az új betegeink zömét, de továbbra sem csökkent a magas kockázatú, vastag, noduláris melanomák abszolút száma (nem közölt adatok). Egy informatikailag és tartalmát tekintve is korszerű onkológiai adatbázist hoztunk létre, melyben mind retrospektív, mind prospektív elemzésekre sor kerülhet a melanoma kezelésével kapcsolatos, eddig megválaszolatlan kérdések tisztázására. Az adatgyűjtés orozslánrészt egy orvostanhallgatókból álló elhivatott csapat végezte, akik reményeink szerint bőrgyógyászként, vagy valamelyik társszakma képviselőjeként tovább erősítik a dermatonkológiai csapatot.

Általános alapelvek változása a melanomás betegek ellátásában

A korábbi gyakorlatunkhoz képest a melanoma ellátása az elmúlt tíz év során több tekintetben változott, mind a sebészi eljárásokat, mind a gyógyszeres kezeléseket nézve. Az elsődleges sebészi ellátás során, melanoma klinikai gyanúja esetén a primer tumort 5 mm-es biztonsági zónával távolítjuk el, majd a szövettani eredménytől függően – azaz patológiai verifikációt követően – történik a primer tumor és a nyirokcsomók definitív sebészi ellátása. Az őrszemnyirokcsomó-biopsziát sebészeink rutinszerűen 1999 óta végzik; izotóp és vitális kékfestéssel történő kettős jelölés mellett történik az őrszemnyirokcsomó azonosítása. Jelenleg a helyi onkoteam konszenzusa alapján 1 mm feletti abszolút vastagságú melanománál minden esetben megtörténik a beavatkozás, amikor nem tapintható a regionális nyirokcsomó és nincs egyéb kimutatható áttét sem. 1 mm-nél vékonyabb tumoroknál, kedvezőtlen szövettani paraméterek mellett – ulceráció és ≥ 1 dermalis mitotikus ráta – is elvégezzük az őrszemnyirokcsomó-biopsziát. Természetesen minden esetben súlyozottan vesszük figyelembe a döntésben a beteg életkorát és társbetegségeit is, mivel a módszer elsősorban a szövettani stádium meghatározását segíti elő. Megnöveli a tünetmentes túlélés idejét, de a teljes túlélésre gyakorolt hatását még ma is vizsgálják (1).

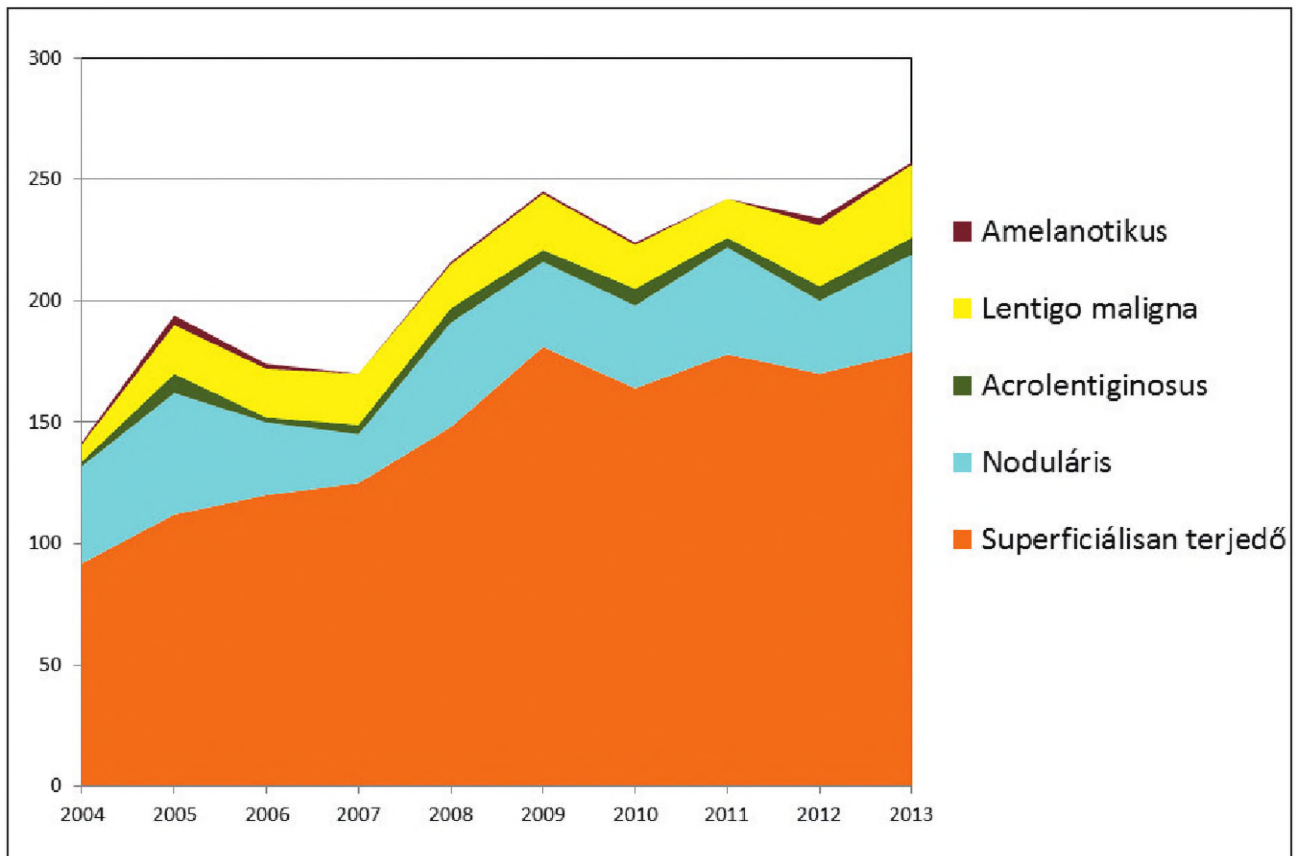


1c. ábra
Fekvőbetegek száma (n=5653)



1d. ábra
Fekvőbeteg felvételek száma: (n=9281)

A gyógyszeres kezelés tekintetében az elmúlt tíz évben a legnagyobb változás a korábbi gyakorlatunkhoz képest, hogy kemoterápiát (dacarbazin) megelőző kezelésként már nem alkalmazunk. A magas kockázatú melanomás betegek adjuváns kezelésében világszerte elfogadott és használatos ugyan az interferon alfa terápia, azonban a nemzetközi gyakorlatban igen nagy eltérések vannak mind az indikáció, mind a dozírozás tekintetében. Klinikánkon adjuváns interferon kezelést 1996 óta alkalmazunk alacsony és közepes dózisban, valamint az elmúlt három évben stádium III-ban szenvedő betegeknél kedvező tapasztalatokat szerzünk magas dózisú interferon alkalmazásával is (2). Az áttétes melanoma kezelése forrongó területté vált a dermatonkológiában a közelmúltban megjelent célzott daganatellenes kezelések, illetve az immunterápia új képviselőinek megjelenése óta. Jelenlegi gyakorlatunkban az onkoteam ezen új lehetőségek figyelembe vételével határozza meg melanomás betegeink kezelését.



2. ábra
Melanomás betegek epidemiológiai adatai

A korszerű sugárterápia mint adjuváns kezelés bevezetésére is az elmúlt 10 éven belül került sor a melanómások ellátásában. Olyan betegeinknél használjuk, akiknél a regionális nyirokcsomókban zsírszöveti infiltrációt okozó áttétet diagnosztizálunk, vagy 3-nál több nyirokcsomóban van már daganatszövet. 3 dimenziós tervezés mellett gyorsított elektronterápiát alkalmazunk a kezelésekhez. Előrehaladott melanómában multiplex cutan áttéteknél, valamint csontmetasztázisok kezelésében van még létjogosultsága a sugárkezelésnek. Az agyi áttéteknél, a teljes koponya besugárzás mellett, integrált kis volumenű dózis kiegészítés technikáját vezettük be, amivel kedvező tapasztalatokat szereztünk (nem közölt adatok).

Általános alapelvek változása a nem-melanoma bőrrákban szenvedő betegek ellátásában

A hám eredetű, nem-melanoma típusú bőrdaganatok (laphámrák, basalioma) kezelésében elsőként választandó a sebészi eltávolítás. Bizonyos klinikai és szövettani formáknál, valamint egyes lokalizációkban egyéb kezelési alternatívák (sugárterápia, kryoterápia, Imiquimod, 5-Fluorouracil, Vismodegib, elektrochemoterápia) állnak rendelkezésünkre. A fotodinamiai terápia (PDT) is ezek közé tartozik, mely több évszázada ismert az orvostudományban és jelenleg reneszánszát éli a bőrgyógyászatban malignus és benignus kórképek ellátásában (3). A PDT során

a léziós bőrön alkalmazott fényérzékenyítő anyag meghatározott hullámhosszúságú fény hatására aktiválódik. Reaktív oxigéngyökök keletkeznek, melyek a gyorsan osztódó célsejtekre sejtölő hatással bírnak. A módszer hatékonysága aktinikus keratózis, superficiális basalioma és Bowen-kór esetében jól dokumentált az irodalomban (4).

A PDT kezelés hazai meghonosításában is úttörő szerepe volt klinikánknak. A kezelés meghatározott protokollok alapján végezhető, alkalmas szoliter tumorok roncsolására és súlyos szoláris károsodás esetén, nagyobb bőrfelületen alkalmazva kemoprevencióra. A PDT során jelentkező fájdalom a leggyakrabban észlelt mellékhatás, mely gyakran a kezelés hatékonyságát korlátozza (5). Különböző anatómiai régiókban lévő elváltozások kezelése során azt tapasztaltuk, hogy a fájdalmat jelentősen befolyásolja a fényérzékenyítő anyag típusa (16% metil-aminolevulinsav vs 20% delta-aminolevulinsav) (6).

2003 óta a módszert hatékonyan alkalmazzuk mindennapi gyakorlatunkban hámeredetű, nem-melanoma típusú bőrdaganatok kezelésében (7, 8).

Ritkán előforduló daganatok tekintetében említésre méltó újdonság az elmúlt tíz évben a Merkel-sejtes carcinoma ellátásában az őrszemnyirokcsomó-biopszia bevezetése. Bár rutinszerűen nem alkalmazzuk, de lehetőségünk van dermato-onkológiai kórképek esetén genetikai vizsgálatok elvégzésére, melyek segítségünkre vannak familiáris betegségek illetve egyéb ritka kórképek azonosításában.

Újdonságok a bőrdaganatok klinikai és szövettani diagnosztikájában

Tíz évvel ezelőtt a digitális dermatoszkópia bevezetéséről, valamint a klinikai diagnosztikában és az oktatásban betöltött szerepéről számolhattunk be. Akkoriban fantasztikus előrelépésnek számított a komputer technika mindennapos használatának bevezetése a klinikai gyakorlatban.

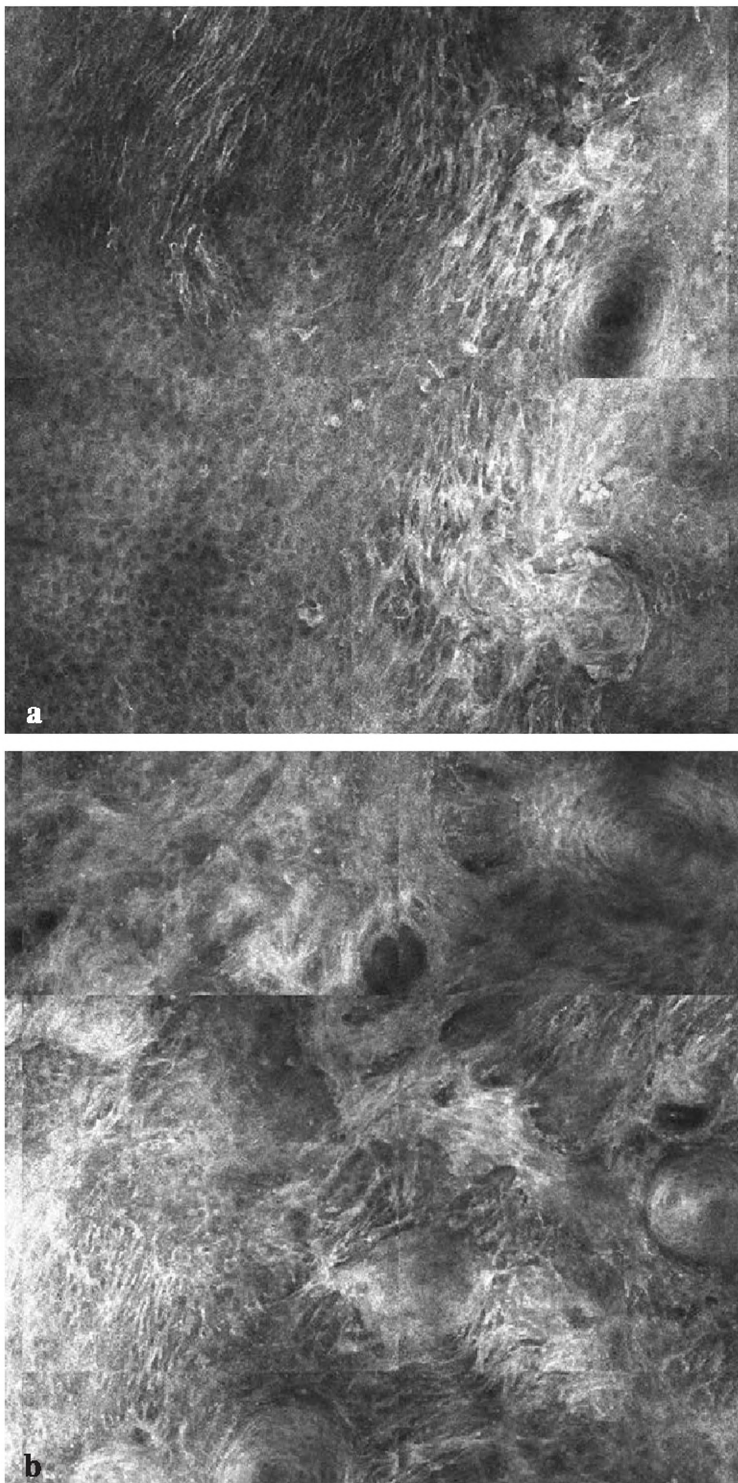
Az utóbbi évtizedben a diagnosztika terén az ismert módszerek mellett újabb technikák is megjelentek. Egyre nagyobb hangsúly helyeződik a pontos klinikai, preoperatív diagnosztikára, melynek segítségével precízebben kiválaszthatók az olyan bőrelváltozások, melyek műtéti eltávolítása mindenképpen szükséges.

A festékes bőrelváltozások klinikai differenciáldiagnosztikáját segítő új eljárások közé tartozik az **elektromos impedancia spektroszkópia**, melynek fejlesztésében kezdetektől aktív szerepet vállalt munkacsoportunk. Részt vettünk azokban a multicentrikus nemzetközi tanulmányokban is, melynek eredményeként ez a módszer napjainkban tágabb teret nyit a melanoma korai felismerésében (9, 10).

A klinikai diagnosztikai kelléktár az elmúlt néhány évben további eszközök használatával bővült: a magasfrekvenciájú ultrahang, az optikai koherencia tomográfia és az in vivo reflektív konfokális mikroszkópia (RCM) jelent új utat napjainkban a bőrdaganatok felismerésében. Ezen módszerek közül klinikánkon 2011 tavasza óta rendelkezésünkre áll az in vivo konfokális mikroszkóp (VivaScope® 1500 Multilaser MAVIG GmbH, Munich, Germany). Eddig összesen 328 betegen észlelt 402 elváltozásnál vettük igénybe a konfokális mikroszkópia adta differenciáldiagnosztikai lehetőségeket (nem közölt adat). A 3. ábrán egy korai, felszínesen terjedő melanoma konfokális mikroszkópos képe látható. A módszer diagnosztikus algoritmusban betöltött szerepének pontos meghatározása várhatóan további elemzések eredményeként fog megszületni (11-13).

A korszerű, célzott és biológiai terápiák beállításához ma már nélkülözhetetlen a pontos, a prognosztikai és a kezelés szempontjából releváns adatokat tartalmazó kórszövettani diagnózis. Ehhez a hagyományos fénymikroszkópos festések és az immunhisztokémia mellett a molekuláris patológiai módszerek alkalmazása szükséges. Több bőrdaganat hátterében új etiológiai tényezőt vagy molekuláris eltérést találtak, amelyek egy része már a későbbi terápiás lehetőségek szempontjából is fontos. Ezen adatok PCR alapú technikák segítségével már a rutin diagnosztika részét képezik.

Etiológiai tényezőként ismertté vált a Merkel-sejtes carcinomákban a Merkel-sejt polyomavírus jelenléte. Ezt 2008-ban Feng és munkatársai közölték először és ezt követően széles körben vizsgálták a világ számos országában. Magyarországon klinikánkon gyűjtöttük össze 10 éves időszakot alapul véve a Merkel-sejtes carcinomában szenvedő betegek klinikai adatait, és megvizsgáltuk a



3. ábra

Korai melanoma in vivo konfokális mikroszkópos képe
3a. Pagetoid melanoma sejtek az epidermisben, 3b. Atípusos melanoma sejtek a DEJ mentén

Merkel-sejt polyomavírus jelenlétét is. 12 beteg 14 tumorának vizsgálatakor 11 esetben (79%) igazolni tudtuk PCR technikával a Merkel-sejt polyoma vírus jelenlétét. Ez az eredmény lényegében egyezett az amerikai és európai adatokkal (14-16).

A melanoma malignum szövettani diagnózisában korábbi gyakorlatunknak megfelelően folytattuk a nemzetközi guideline-ok által javasolt módszerek, adatok, paraméterek használatát. Ehhez járult még, hogy mindezt a multidiszciplináris onkoteam által, a hazai és helyi viszonyokra adaptált egységes rendszer keretében tesszük, konszenzus alapján. Természetesen a nemzetközi adatok alapján bevezetésre került ebben a betegségben is a molekuláris pathológiai diagnosztikán belül a PCR alapú BRAF mutáció vizsgálat. Ezt rutinszerűen 2013 márciusa óta végezzük cobas® 4800 BRAF V600 Mutation Test segítségével. A vizsgálatokat jelenleg azoknál a melanomás betegeknél végezzük el, akik nem operálható nyirokcsomó- vagy belszervi metasztázisban szenvednek, így a célzott kezeléseknek terápiás konzekvenciájuk van. Eddig 98 esetben történt vizsgálat, melyek közül 53%-ban detektáltunk mutációt. A BRAF negatív betegeknél a c-KIT mutációk vizsgálatával egészítjük ki a molekuláris genetikai vizsgálatokat.

A BRAF mutáció vizsgálata azonban nem csak a melanoma malignum esetén jelenthet új lehetőséget patogenetikai és terápiás szempontból. Az irodalomban egy jelenleg még kevésbé ismert, de egyre többször dokumentált tény, hogy a Langerhans-sejtes histiocytosisos (LCH) betegek mintáiban 38-68%-ban szintén kimutatható a BRAFV600E mutáció. Ennek kapcsán klinikánk 30 éves anyagából gyűjtöttük össze a felnőttkori LCH-ban szenvedő betegek klinikai és szövettani adatait. Mivel ritkán előforduló kórképről van szó, ami azonban gyakran jár bőrérzékenységgel, 15 beteget gondoztunk ez idő alatt. Az eredmények bemutatása közlés alatt áll (17, 18).

Új eljárások a bőrdaganatok sebészeti kezelésében

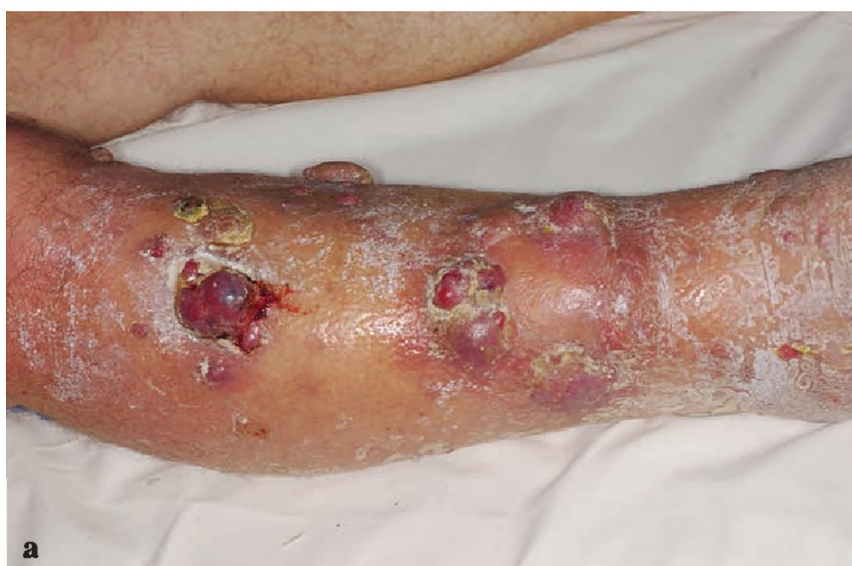Az elmúlt tíz év sebészeti kezelését áttekintve intézetünkben az őrszemnyirokcsomó-biopszia indikációs területének bővülése történt a Merkel-sejtes carcinoma irányába.

Technikai újdonságként hazánkban 2007-ben elsőként került alkalmazásra, majd bevezetésre az elektrokemoterápia, amely mára már elismert klinikai módszer a cutan és subcutan tumorok gyógyításában (19).

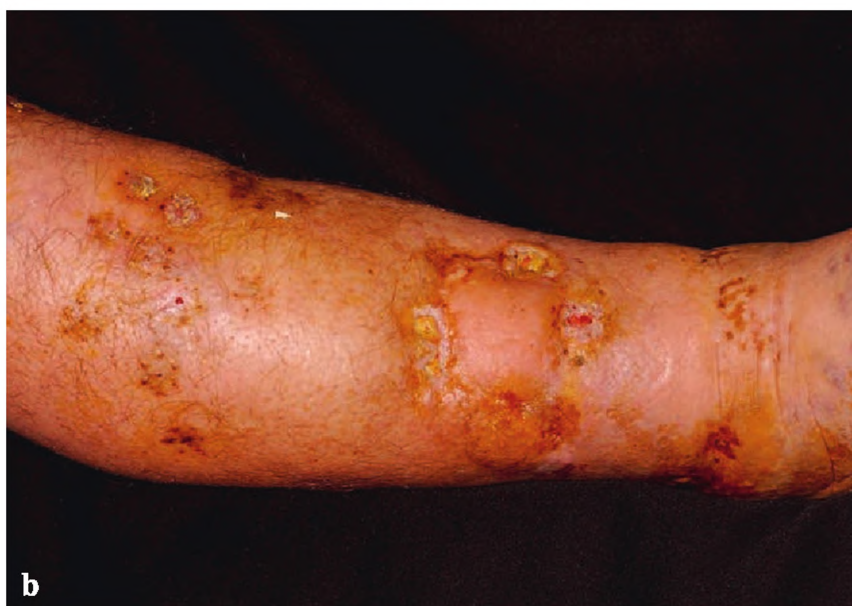Az ECT képes a betegek életminőségének növelésére függetlenül a várható élettartamtól, fájdalmas, vagy vérző léziók gyógyítására ugyanúgy, mint javítani a betegek kozmetikai és az ezzel összefüggő szociális kapcsolatait, szerv funkciót megkímélni, és amennyiben izolált lézióról van szó, potenciálisan a beteget meggyógyítani.

Palliatív beavatkozásként elsősorban melanoma malignum cutan és subcutan bőrráttéteinek kezelésére alkalmazzuk az eljárást az európai standardot követve (4. ábra) (20, 21).

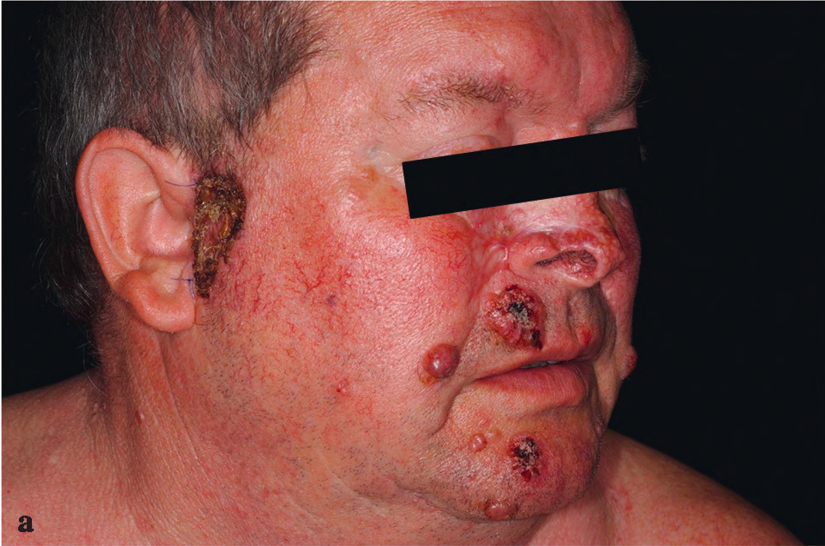Gyógyító célzattal Gorlin-Goltz szindrómás betegek multiplex basaliomáit kezeljük elsősorban akkor, ha a fej-



4a. ábra
Melanoma metastasis lábszáron

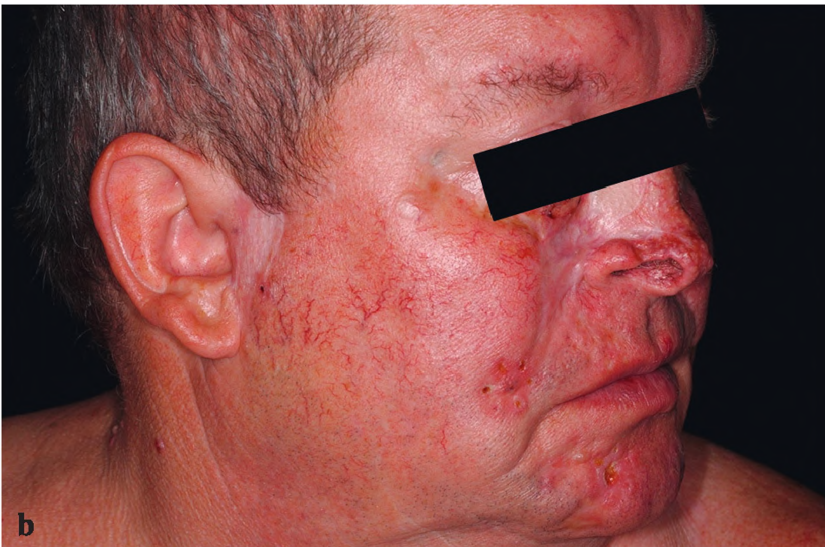

4b. ábra
3 ECT kezelés után



5a. ábra

Gorlin-Goltz szindrómás beteg fej-nyaki lokalizációjú, magas rizikójú tumorokkal kezelés előtt



5b. ábra

Gorlin-Goltz szindrómás beteg elektrokemoterápia után

nyaki régióban helyezkednek el, és az ún. high risk csoportba sorolhatók, vagyis nodularis, ulceralt, vagy cicatrizáló jelleget öltenek, és a bőr alatti szöveteket is beszűrrik (5. ábra a., b) (22).

Epidemiológiai és genetikai vizsgálatok festékes bőrelváltozások vonatkozásában

Munkacsoportunk évtizedek óta végez rendszeres szűrő jellegű vizsgálatokat, célul tűzve ki a melanoma korai felismerését és a melanoma szempontjából magasabb kockázatú csoportok kiválasztását. Élen jártunk már a kilencvenes években is az iskolai, munkahelyi és az ún. „strandszűrések” elindításában. Az idén 9. éve álltunk az

Országos Melanoma Nap szervezésében az élre. 2009-ben csatlakozott Magyarország az Euromelanoma mozgalomhoz, melynek keretén belül sikeres kampányokat tudhatunk magunk mögött (23).

A szűrővizsgálatok eredményeként olyan új megfigyelésekre is sor került, mint az, hogy az újszülöttkori kékfény kezelés kockázati tényező a bőr és a szem anyajegyének kialakulásában. A „kékfény” kérdés tisztázását célul tűzve kiterjedt ikerkutatásokra került sor az elmúlt néhány évben, melynek során nemcsak a bőrgyógyászati és szemészeti státusz felmérését végeztük el a kékfénnyel kezelt és nem kezelt ikerpároknál, hanem az anyajegyek és a melanoma kialakulására hajlamosító génmutációk elemzését is (24-27).

Genetikai vizsgálatokat elsősorban a familiáris és többes primer melanomában szenvedő betegek esetében végeztünk. Ezek során elsőként azonosítottuk homozigóta hordozói formában a CDKN2A gén P48T mutációját egy primer többes melanomában szenvedő férfit egy Szegei családban újonnan azonosítottunk egy introni CDKN2A mutációt (IVS1+37 G/C), melynek funkcionális vizsgálata megmutatta, hogy a mutáció a CDKN2A mRNS érési folyamatait (splicing) befolyásolja, és feltehetően így járul hozzá a betegség kialakulásához. (29). Egy rekurrens CDKN2A mutáció (R24P) részletes családi vizsgálata pedig arra mutatott rá, hogy feltehetően nem csupán a familiáris melanoma, hanem az emlő carcinoma és a hasnyálmirigy carcinoma kialakulásában is szerepet játszhat (30).

Jövőbeli perspektíva

Az elmúlt tíz év során egy olyan multidiszciplináris munkacsoport formálódott a dermato-onkológiában klinikánkon, mely mind a napi klinikai gyakorlatban, mind a tudományos munkában korrekt szakmai együttműködésen alapul. A fent bemutatott gyakorlati eredmények és a hivatkozott tudományos cikkek egyaránt megmutatják azt a potenciált, mely a közös munkában rejlik. Reményeink szerint az újonnan létrehozott adatbázis segítségével a tudományos eredmények száma is növekszik a jövőben.

Az alábbiakban azonban néhány olyan problémára hívnánk fel a figyelmet, mely e szakterület jövőjét alapvetően meghatározza. Az onkológia jelentős pszichés és fizikai terheket ró az ellátó személyzetre, emiatt nem tarto-

zik a bőrgyógyászat népszerű területeihez. A betegek növekvő számához képest egyrészt a szakember gárda létszáma arányaiban csökken, mindezen túl a jelenlegi generáció is inkább az idősebb korosztályhoz tartozik. A betegek szempontjából fontos lenne, hogy olyan onkodermatológus utánpótlást neveljünk, aki képes hosszútávon is megtartani a bőrgyógyászat kezében a bőrdaganatos betegek ellátását és magas színvonalon művelni e betegcsoport kezelését. Felhívjuk a figyelmet, hogy évről évre alarmizálóbb a bőrgyógyászati vezetők felelőssége abban, hogy biztosítsák a megfelelő egyensúlyt az esztétikában és az egyéb bőrbetegségek, így a bőrdaganatok ellátásában érdekelt bőrgyógyászok között.

IRODALOM

- Mocellin S., Lens M. B., Pasquali S. és mtsai.: Interferon alpha for the adjuvant treatment of cutaneous melanoma. *Cochrane Database Syst Rev* (2013) 6, CD008955.
- Ócsai H., Gyulai R., Baltás E. és mtsai.: Melanomás betegek magas dózisu interferon kezelésével szerzett kezdeti tapasztalataink. *Bőrgyógy Vener Szle* (2012) 88, 172.
- Fritsch C., Goerz G., Ruzicka T.: Photodynamic therapy in dermatology. *Arch Dermatol* (1998) 134(2), 207-214.
- Morton C. A., Szeimies R. M., Sidoroff A. és mtsai.: European guidelines for topical photodynamic therapy part 1: treatment delivery and current indications - actinic keratoses, Bowen's disease, basal cell carcinoma. *J Eur Acad Dermatol Venereol* (2013) 27(5), 536-544.
- Steinbauer J. M., Schreml S., Babilas P. és mtsai.: Topical photodynamic therapy with porphyrin precursors-assessment of treatment-associated pain in a retrospective study. *Photochem Photobiol Sci* (2009) 8(8), 1111-1116.
- Gaal M., Otrosinka S., Baltas E. és mtsai.: Photodynamic therapy of non-melanoma skin cancer with methyl aminolaevulinate is associated with less pain than with aminolaevulinic acid. *Acta Derm Venereol* (2012) 92(2), 173-175.
- Gaal M., Gyulai R., Baltas E. és mtsai.: Fotodinámiai terápia a dermatoonkológiában. *Orv Hetil* (2007) 148(47), 2227-2233.
- Gaal M., Gyulai R., Baltas E. és mtsai.: Fotodinámiai terápia szerzett tapasztalataink. *Bőrgyógy Vener Szle* (2007) 83, 210.
- Malvey J., Hauschild A., Curriel-Lewandowski C. és mtsai.: Clinical performance of the Nevissense system in cutaneous melanoma detection: an international, multi-centre, prospective and blinded clinical trial on efficacy and safety. *Br J Dermatol* (2014) May 19. doi: 10.1111/bjd.13121. [Epub ahead of print]
- Mohr P., Birgersson U., Berking C. és mtsai.: Electrical impedance spectroscopy as a potential adjunct diagnostic tool for cutaneous melanoma. *Skin Res Technol* (2013) 19(2), 75-83.
- Gill M., Longo C., Farnetani F. és mtsai.: Non-invasive in vivo dermatopathology: identification of reflectance confocal microscopic correlates to specific histological features seen in melanocytic neoplasms. *J Eur Acad Dermatol Venereol* (2013) Oct 23. doi: 10.1111/jdv.12285. [Epub ahead of print]
- Guitera P., Menzies S. W., Longo C. és mtsai.: In vivo confocal microscopy for diagnosis of melanoma and basal cell carcinoma using a two-step method: analysis of 710 consecutive clinically equivocal cases. *J Invest Dermatol* (2012) 132(10), 2386-2394.
- Alarcon I., Carrera C., Palou J. és mtsai.: Impact of in vivo reflectance confocal microscopy on the number needed to treat melanoma in doubtful lesions. *Br J Dermatol* (2014) 170(4), 802-808.
- Varga E., Kiss M., Szabo K. és mtsai.: Detection of Merkel cell polyomavirus DNA in Merkel cell carcinomas. *Br J Dermatol* (2009) 161(4), 930-932.
- Feng H., Shuda M., Chang Y. és mtsai.: Clonal integration of a polyomavirus in human Merkel cell carcinoma. *Science* (2008) 319(5866), 1096-1100.
- Feng H., Shuda M., Chang Y., and Moore P. S.: Clonal integration of a polyomavirus in human Merkel cell carcinoma. Supporting online material. 2008. (GENERIC)
- Badalian-Very G., Vergilio J. A., Degar B. A. és mtsai.: Recurrent BRAF mutations in Langerhans cell histiocytosis. *Blood* (2010) 116(11), 1919-1923.
- Sahm F., Capper D., Preusser M. és mtsai.: BRAFV600E mutant protein is expressed in cells of variable maturation in Langerhans cell histiocytosis. *Blood* (2012) 120(12), 28-30.
- Mir L.M., Gehl J., Sersa G. és mtsai.: Standard operating procedures of the electrochemotherapy: Instructions for the use of bleomycin or cisplatin administered either systemically or locally and electric pulses delivered by the Cliniporator (TM) by means of invasive or non-invasive electrodes. *Ejc Supplements* (2006) 4(11), 14-25.
- Kis E., Olah J., Ocsai H. és mtsai.: Electrochemotherapy of cutaneous metastases of melanoma-a case series study and systematic review of the evidence. *Dermatol Surg* (2011) 37(6), 816-824.
- Kis E., Szegedí I., Ocsai H. és mtsai.: Melanoma bőráttétek elektrokemoterápiája. *Orv Hetil* (2010) 151(3), 99-101.
- Kis E., Baltas E., Kinyo A. és mtsai.: Successful treatment of multiple basalomas with bleomycin-based electrochemotherapy: a case series of three patients with Gorlin-Goltz syndrome. *Acta Derm Venereol* (2012) 92(6), 648-651.
- van der Leest R. J., de Vries E., Bulliard J. L. és mtsai.: The Euromelanoma skin cancer prevention campaign in Europe: characteristics and results of 2009 and 2010. *J Eur Acad Dermatol Venereol* (2011) 25(12), 1455-1465.
- Csoma Z., Hencz P., Orvos H. és mtsai.: Neonatal blue-light phototherapy could increase the risk of dysplastic nevus development. *Pediatrics* (2007) 119(5), 1036-1037.
- Csoma Z., Kemeny L., Olah J. Phototherapy for neonatal jaundice. *N Engl J Med* (2008) 358(23), 2523-2524.
- Csoma Z., Toth-Molnar E., Balogh K. és mtsai.: Neonatal blue light phototherapy and melanocytic nevi: a twin study. *Pediatrics* (2011) 128(4), e856-e864.
- Olah J., Toth-Molnar E., Kemeny L. és mtsai.: Long-term hazards of neonatal blue light phototherapy. *Br J Dermatol* (2013) 169(2), 243-249.
- Szell M., Balogh K., Dobozy A. és mtsai.: First detection of the melanoma-predisposing proline-48-threonine mutation of p16 in Hungarians: was there a common founder either in Italy or in Hungary? *Melanoma Res* (2007) 17(4), 251-254.
- Balogh K., Szell M., Polyanka H. és mtsai.: Detection of a rare CDKN2A intronic mutation in a Hungarian melanoma-prone family and its role in splicing regulation. *Br J Dermatol* (2012) 167(1), 131-133.
- Balogh K., Nemes E., Uhercsák G., Kahán Zs., Lázár Gy., Farkas Gy., Polyanka H., Kis E., Gyulai R., Varga E., Keresztiné Határvölgyi E., Kaizer L., Haracska L., Tiszlavicz L., Kemény L., Oláh J., and Széll M. (2011): Melanoma-Predisposing CDKN2A mutations in Association with Breast Cancer: A Case-Study and Review of the Literature. In: *Melanoma in the clinic. Diagnosis, management and complications of malignancy.*, edited by M. Murph, pp. 211-214. Intech Open Access Publisher, Rijeka.

Érkezett: 2014. 07. 21.

Közlésre elfogadva: 2014. 08. 21.