

## A penis paraffin granulomája – STD koinfekciók elemzése

### Paraffinoma of the penis – STD coinfections analysis

DR. PÓNYAI KATINKA<sup>1</sup>, DR. KELEMEN ZSOLT<sup>2</sup>, NEMES-NIKODÉM ÉVA<sup>1</sup>,  
DR. OSTORHÁZI ESZTER<sup>1</sup>, VÖRÖS LÁSZLÓNÉ<sup>1</sup>, DR. ROZGONYI FERENC<sup>1</sup>,  
DR. NYIRÁDY PÉTER<sup>2</sup>, DR. VÁRKONYI VIKTÓRIA<sup>1</sup>, DR. KÁRPÁTI SAROLTA<sup>1</sup>,  
DR. MARSCHALKÓ MÁRTA<sup>1</sup>

Semmelweis Egyetem, Bőr-Nemikórtani és Bőronkológiai Klinika<sup>1</sup>,  
Semmelweis Egyetem, Urológiai Klinika<sup>2</sup>, Budapest

#### ÖSSZEFOGLALÁS

A folyékony paraffin subcutan befecskendezése a penis volumennövelésének ill. az erectilis disfunctio kezelésének bevett módja laikus körökben. Az antiszeptikus körülmények hiánya miatti korai szövődmény a bakteriális és virális fertőzés, a minden betegnél kialakuló késői szövődmény pedig a szövetszétessel, kifehélyesedéssel járó idegentest granuloma, amely akut, radikális sebészeti ellátást igényel.

Cikkünkben a Semmelweis Egyetem Urológiai Klinika és Bőr-Nemikórtani Klinika STD Centruma által 2008.01.01. és 2012.05.01. között közösen ellátott 71 beteg adatait vizsgáljuk, különös tekintettel a preoperatívan elvégzett nemi úton, ill. vérrel terjedő fertőzések szűrésének eredményeire.

A paraffinoma ugyan ritka, de súlyos szövődményekkel járó entitás, emiatt fontos, hogy differenciáldiagnosztikai szempontból gondoljunk rá férfi genitálián jelentkező fekély, vagy beszűrt subcutan terime esetén.

**Kulcsszavak:**  
idegentest granuloma - STD - syphilis - HCV  
paraffinoma - sclerotizáló  
lipogranuloma

#### SUMMARY

The subcutaneous infiltration of liquid paraffin is still performed by non-professional experts for penile enlargement or treatment of erectile dysfunction. The first possible complications are bacterial and viral infections due to the lack of sterile environment. Late complications concerning all patients are the development of necrotic and ulcerated foreign body granulomas known as paraffinomas, requiring acute, radical surgical excision.

Between January of 2008 and May of 2012, 71 paraffinoma patients had been diagnosed at the Urology Department of Semmelweis University and were directed preoperatively to the STD Centre in the Department of Dermatology. Diagnostic procedure included clinical analysis and screening of sexually transmitted and blood transmitted diseases.

Although paraffinomas are rare but severe complications they should be considered in the differential diagnosis of ulceration or subcutaneous nodules formation of the male genitalia.

**Key words:**  
foreign body granuloma - STD - syphilis  
HCV - paraffinoma - sclerosing  
lipogranuloma

A férfi nemi szerv volumenének mesterséges manipulálása nem a XXI. század újdonsága. Először 1899-ben Gersuny alkalmazott idegen anyag injektálást, tuberculosis miatt eltávolított testis miatt, a scrotum volumenének rekonstrukciója céljából. A kezdetben használt vaselint később, Eckstein javaslatára a kedvezőbb olvadási hőmérsékletű (65 °C) paraffinnal helyettesítették, amely testhőmérsékleten nem változtatta meg az alakját, így nem vándorolt el a beadás helyéről (1, 2).

A korai sikereken felbuzdulva az eljárást rendszeresen alkalmazták tüneti kezelésként (hernia, farkastorok, ejaculatio praecox, incontinenca, vagy akár syphilis kezelésére), intramuscularis injekciók vívőanyagaként, hasi adhaesiók megakadályozására, ill. a későbbiekben kozmetológiai céllal ráncfeltöltésre, alopecia kezelésére, izom-, mell- és penis növelésre. A beavatkozás az alig egy évtizeddel később már megjelenő, és pontosan dokumentált késői szövődmények ellenére is egészen az 1920-as évekig divatos maradt (2, 3).

Elsőként 1906-ban *Heidingsfeld* közölt le az injektálási helynek megfelelően kialakuló „tumort” (ráncfeltöltés után torzító csomók megjelenése az arcon) ezt követően azonban számos hasonló esetet figyeltek meg, amelyeknél minden esetben igazolható volt a szervezetben enzim híján lebomlásra képtelen, ennek megfelelően késői reakcióként idegen test granulómát okozó exogén ásványi olaj kiváltó szerepe (2, 3, 4).

A szakirodalomban azóta is rendszeresen dokumentált szövődmények ellenére a penis volumenének megnövelését napjainkban is végzik orvosi beavatkozásként, akár „gyógyítás” céljából is – pl. erectilis diszfunkció kezelésére – egyes távol-keleti országokban, kelet-európai és ázsiai országokban (1, 5, 6). Magyarországon a beavatkozás napjainkban reneszánszát éli: vagy „tapasztalt” laikusok végzik el saját férfi közösségeikben (pl. börtönökben, vagy baráti társaságokban), vagy szájhagyományokon alapuló instrukciók alapján a férfiak a paraffint önállóan, saját maguknak adják be (3, 4, 6).

Az ásványi olaj („mineral oil”) által kiváltott idegentest granulómát, „lipogranulómának” vagy „sclerotizáló lipogranulómának”, ill. *Newcomer és Graham* 1956 javaslata alapján „paraffinomának” nevezzük, így különböztetve meg azoktól a hasonló szövettani megjelenésű granulomatosis reakcióktól, amelyeket nem idegen anyag váltott ki (*Frederick és mtsai*, 1971) (2, 3, 6).

Cikkünkben a 2008 és 2011 között a *Semmelweis Egyetem Urológiai Klinika* által paraffinoma miatt kezelt betegek preoperatíván elvégzett klinikai vizsgálata során szerzett adatokat vizsgáljuk, különös tekintettel a betegek korára és motivációjára, a beadott anyag mennyiségére, a beadás utáni első panaszok megjelenésére, ill. az STD (sexually transmitted diseases- nemi úton terjedő betegségek) szűrővizsgálatok eredményeire.

## Betegek és módszerek

A *Semmelweis Egyetem Urológiai Klinikájának* munkatársai által 2008.01.01. és 2012.05.01. között *Klinikánk STD Ambulanciájára* paraffinoma iránydiagnózisával irányított 71 férfibeteget vizsgáltuk preoperatíván (2008: 9, 2009: 9, 2010: 23, 2011: 17, 2012.05.01-ig: 13), STD fertőzések kizárása céljából. A diagnózis felállítása a jellegzetes klinikai kép és anamnézis (idegen anyag befecskendezése a penis bőre alá) alapján történt.

Fizikális vizsgálat során az urethrából az STD kórokozók mikrobiológiai vizsgálata (*Neisseria gonorrhoeae*, *Chlamydia trachomatis*, *Ureaplasma urealyticum*, *Mycoplasma hominis*, sarjadzó gomba, általános bakteriológiai vizsgálat), a sebfelszínről általános bakteriológiai vizsgálat, ill. szérumból HIV, syphilis, hepatitis C vírus és hepatitis B vírus szerológiai vizsgálat történt a *Semmelweis Egyetem ÁOK, Bőr-Nemikórtani és Bőronkológiai Klinika* munkacsoportja által 2010-ben összeállított Bőrgyógyászati Útmutató alapján (7). Ezen kívül rögzítettük a betegek motivációját az idegen anyag befecskendezésével kapcsolatban, szexuális orientációját, korát, a beadott anyag minőségét, mennyiségét, a kiváltott reakció jelentkező idejét és a szövődmények súlyosságát.

### Általános bakteriológiai vizsgálat

A steril pálccával vett mintát véres, csokoládé és eozin-metilénkék (COS, EOS, PVX, BioMerieux) táptalajra oltjuk le. 18-24 óra 35,5 °C 5% CO<sub>2</sub> atmoszférás inkubálás után értékeljük a megjelenő telepeket, amelyet mikroszkópos vizsgálat és biokémiai azonosítás, ill. rezisztencia vizsgálat követ. Az antibiotikum érzékenységi vizsgálathoz az EUCAST ajánlást követjük.

### Sarjadzó gomba vizsgálat

A sarjadzó gomba kimutatásához férfiakban az urethra váladék 37°C-on közönséges termosztátban történő tenyésztését alkalmazzuk, chloramphenicolal kiegészített Sabouraud agaron (Biolab) 48 óráig. Species szintű beazonosítás Chromagar (Csertex), kukoricaagar és Auxacolor (Bio-Rad) használatával történik, rezisztencia vizsgálatot a Magyarországon forgalomba lévő, genitális fertőzésben használatos gyógyszerek antimycoticum hatóanyagaival végezzük Müller-Hinton methilénkék táptalajon a következő korongokkal (itraconazole, fluconazole, nystatin, clortrimazole, econazole) ROSCO sensi-tab, amely értékelése az CLSI szerint történik.

### *Neisseria gonorrhoeae* tenyésztés

A kórokozó kimutatásához férfiaknál a mintát urethrából, anusból és pharinxból nyerjük. A húgycső kenetet Gram szerint festjük. Tenyésztés Thayer Martin-agaron (VCAT3, BioMerieux), illetve párhuzamosan vancomycinmentes csokoládéagaron (PVX, BioMerieux) történik (35,5 °C, 5% CO<sub>2</sub>, 72 óráig). Pozitív tenyésztési eredmény esetén biokémiai azonosítás történik oxidázreakcióval, API 20NE (BioMerieux). Antibiogramot PVX táptalajon (BioMerieux), MIC Strip Test (Liofilchem) alkalmazásával az EUCAST ajánlás szerint végzünk.

A diagnózis felállítható férfiaknál típusos klinikai kép (akutan fellépő bő, gennyes folyás) mellett a Gram szerint festett kenetben kimutatható Gram-negatív intracelluláris diplococcusok jelenléte alapján. Az eredmény a tenyésztési eredménnyel együtt értékelendő.

### *Chlamydia trachomatis* kimutatás

A diagnózis felállításának kritériuma a kórokozó mikrobiológiai módszerrel történő direkt kimutatása a beteg vizsgálati anyagából. A mintavétel az urethra hámjáról történt, az erre a célra készített speciális mintavevővel történt. Antigén kimutatást végeztünk ELISA (Enzyme Immunoassay) módszerrel.

### *Trichomonas vaginalis* kimutatás

A *Trichomonas vaginalis* kimutatása céljából az urethra váladék natív mikroszkópos vizsgálata történik: fiziológiás konyhasó oldatba belemosott váladék preparátumot fedőlemezzel fedünk, majd 40x nagyítással fénymikroszkóppal vizsgálunk. Pozitív esetben az aktív mozgást végző *Trichomonasok* láthatóak.

A tenyésztés speciális táptalajon történik (CPLM – cysteine-peptone-liver-maltose / Chemium).

### *Ureaplasma urealyticum*, *Mycoplasma hominis* kimutatás

Az urethrából vett minta feldolgozásához és tenyésztéséhez *Mycoplasma Duo* kitet (Bio-Rad®) használunk; az inkubálás 37 °C-on 48 órán keresztül, emelt CO<sub>2</sub> tenziójú közegben történik. Az antibiotikum-érzékenység meghatározása U9, vagy arginin levesben történt a SIR *Mycoplasma* kit (Bio-Rad®) segítségével, a tenyésztéssel azonos körülmények között.

### Syphilis diagnosztika

A kórokozó direkt kimutatását primer affekcióból vagy nedvedző szekunder bőrtünetből sötét látóterés mikroszkóppal végezzük. Szerológiai vizsgálatok: RPR-teszt (Immutrep RPR, Omega), VDRL (Immutrep VDRL, Omega). Specifikus tesztek: ELISA (Syphilis EIA, Bio-Rad), TP-PA (Serodia TP-PA, MAST), Immunoblott IgG és IgM (Mastablot Tp, MAST).

Diagnózis felállítható a kórokozó direkt kimutatásával, a szerológiai tesztek eredménye, ill. a klinikai kép alapján. Korai szeronegatív, tünetes szakban a klinikai kép és a kórokozó direkt kimutatása, korai szeropozitív, tünetes stádiumban a szerológiai tesztek pozitívítása és a klinikai kép alapján állítottuk fel a diagnózist. Latens recens fertőzés esetén a szűrő- és a megerősítő teszt pozitívítása (RPR, TPPA, TP ELISA) alapján állítjuk fel a diagnózist. Az RPR/VDRL negativitás a latens tarda stádiumra jellemző. A biológiai aspecifikus pozitívítás (BAP) a specifikus tesztek negativitása mellett jelentkező, nem specifikus pozitív lipid teszt eredményt jelent.

### HIV diagnosztika

HIV fertőzöttség szűrővizsgálatára 4. generációs ELISA tesztet használunk, mely mind a p24 antigén, mind HIV1 és HIV2 ellenes

antitest kimutatására alkalmas (Genscreen Ultra HIV Ag-Ab, Bio-Rad). A reaktív vizsgálatokat verifikálni szükséges, a konfirmálás HIV1/2 Western blottal történik (GENSCREEN HIV 1/2, MUREX HIV Ag/Ab, HIV UNIFORM II Ag/Ab, Inno-VIA HIV I/II Score, Immunfluoreszcencia HIV 1, Genscreen Ultra HIV Ag-Ab, BioRad®), amelyet második vérmintán is ismételünk. Pozitív eredményt csak akkor állapíthatunk meg, ha mindkettő vérmintából mindkét teszt pozitív eredményt ad.

#### Hepatitis C vírus és hepatitis B vírus diagnosztika

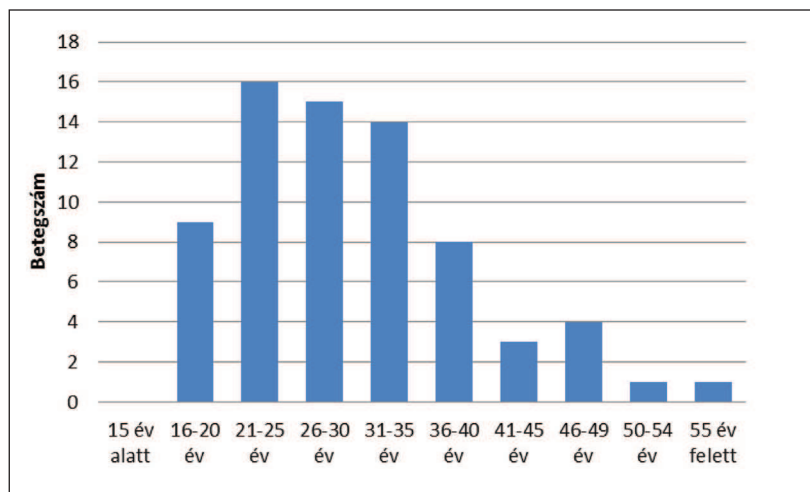
A HBV aktuális fertőzés kimutatására a HBsAg detektáló ELISA tesztet használunk (Monolisa HBsAg Ultra, Bio-Rad), a HCV fertőzés szűrővizsgálataként antigén és antitest együttes kimutatására alkalmas ELISA tesztet használunk (Monolisa HCV Ag-Ab Ultra, Bio-Rad).

### Eredmények

Klinikánk STD ambulanciáján 2008.01.01. és 2012.05.01. között 71 férfibeteg járt paraffin granuloma beutaló diagnózissal (2008: 9, 2009: 9, 2010: 23, 2011: 17, 2012.05.01-ig: 13). A diagnózis felállítása a jellegzetes klinikai kép és anamnézis (idegen anyag befecskendezése a penis bőre alá) alapján történt.

#### Életkor

A beavatkozásnál a betegek kora átlagosan 30,1 év volt (legfiatalabb 18 éves- legidősebb 59 éves), a legtöbben a 21-25 éves korcsoportban voltak (1. ábra).



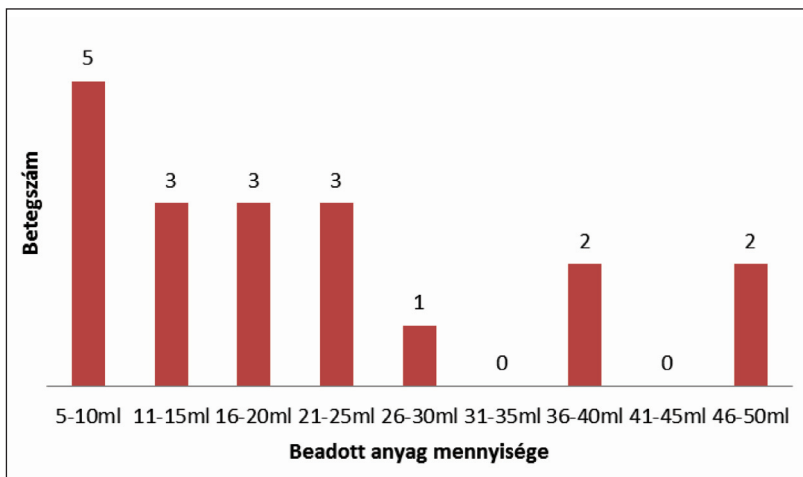
1. ábra

A subcutan paraffin injektálás száma korcsoportos megoszlásban

#### Szexuális orientáció, motiváció

A vizsgált betegek valamennyien heteroszexuális orientációjúnak vallották magukat.

Motivációjuk 69 esetben (69/71, 97,18%) a penis megnövelése volt, 1-1 beteg egyéb okot említett (1 beteg darrázscsípés miatt, 1 beteg ejaculatio praecox kezelésére kapta, elmondásuk szerint külföldön, orvosi beavatkozásként).



2. ábra

A beadott folyékony paraffin/vazelin mennyisége

#### A beavatkozás módja, a beadott anyag mennyisége

Az anamnesztikus adatok a beadott anyag minőségére és mennyiségére, a beadás körülményeire és az „operatőr” személyére vonatkozóan konfúzak voltak, amely a betegek hiányos compliance-ének, többek között – elmondásuk szerint – a beavatkozás során fájdalomcsillapítóként használt tudatmódosító szereknek is betudható. Az anamnézisek alapján következtetve legtöbbször paraffin viaszt és vaselinum albumot használtak. A betegek 26,76% (19/71) volt tisztában a beadott anyag mennyiségével, amely a legtöbb esetben 5-10 ml között (átlagosan 22 ml), de 2 extrém esetben 50 ml volt (2. ábra).

#### Korai és késői szövődmények

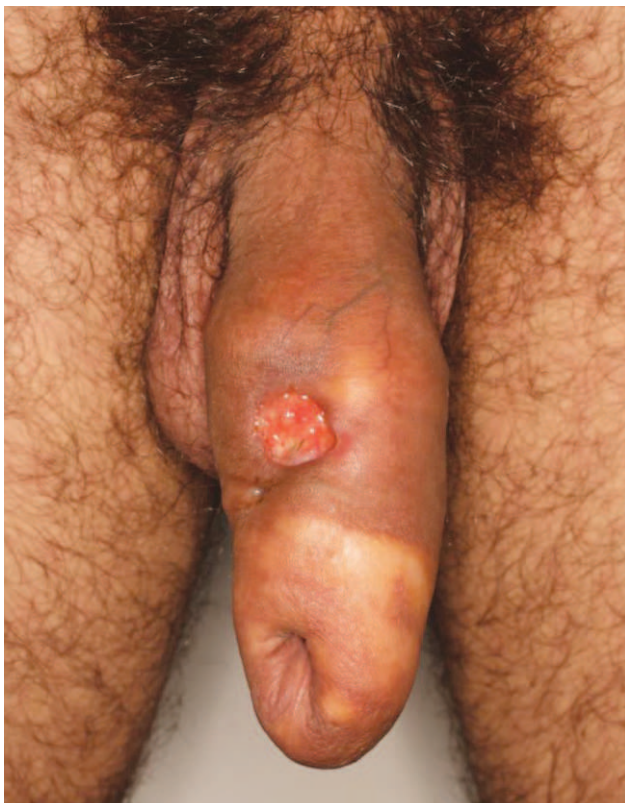A panaszok pontos megjelenését 62 beteg tudta meghatározni (62/71, 87,32%). Ennek a betegcsoportnak az adatai alapján a szövődmények átlagosan 2,23 hónap után készítették orvosi ellátásba a betegeket (1 hét – 1,5 év).

Korai szövődményt a beavatkozást követően azonnal 13 beteg (13/71, 18,31%) jelzett. Ez legtöbbször spontán, ill. erekciónál jelentkező fájdalom, inflammatio volt.

Késői szövődmény 57 betegnél (57/71, 80,28%), átlagosan a beavatkozás után 2,83 évvel (6 hónap–8 év) később alakult ki: fájdalom, erekciós zavar, ulcerációk, necrosis, ill. 2 esetben másodlagos bakteriális fertőzés következtében kialakuló erysipelas. Az ulcusok megjelenését

legtöbbször külső traumához (pl. szexuális együttlét alatti sérülés) kapcsolták, míg azok 1-1 esetben herpes simplex progenitalis következtében, ill. primer syphilitikus ulcusban alakultak ki (3. ábra). Egy beteg megelőzőképpen, a szövődmények kialakulása előtt kérte a műtéti beavatkozás elvégzését, annak ellenére, hogy 5 évvel korábban beadott 10 ml paraffin implantátuma panaszt nem okozott.





3. ábra

A penis törzsén észlelt kerek, éles szélű soliter ulcus, amelyből elvégzett sötétlátóteres mikroszkópos vizsgálat pozitív lett. A penis bőre alatt és a preputium alatt sárgásan áttűnő paraffinomák láthatóak

### Mikrobiológiai vizsgálatok, STD szűrővizsgálatok eredménye

A szűrővizsgálatok során az urethrából és a seb felszínéről elvégzendő bakteriológiai vizsgálatot, részletes felvilágosítás ellenére, 13 beteg (13/71, 18,31%) nem engedélyezett.

Az urethrából végzett STD szűrővizsgálatok 3/58 (5,17%) *Ureaplasma urealyticum*, 4/58 (6,89%) *Streptococcus agalactiae*, 3/58 (5,17%) *Haemophilus influenzae* és 2/58 (3,45%) *Candida albicans* fertőzést igazoltak. *Neisseria gonorrhoeae*, *Chlamydia trachomatis*, *Mycoplasma hominis* és *Trichomonas vaginalis* fertőzést nem diagnosztizáltunk.

Az ulcusokból elvégzett bakteriológiai vizsgálatok eredménye: *Staphylococcus aureus* (12/58, 20,68%; egy esetben *Methicillin-Resisztens Staphylococcus aureus* – MRSA törzs) és *Esherichia coli* (5/58, 8,62%), ezen kívül *Streptococcus pyogenes* (2/58, 3,45%), *Enterococcus faecalis* (2/58, 3,45%), *Pseudomonas aeruginosa* (1/58, 1,72%) és *Proteus mirabilis* (1/58, 1,72%).

Szerológiai szűrővizsgálatokkal 4/71 (5,63%) esetben diagnosztizáltunk syphilis fertőzést (2 syphilis latens recens, 1 syphilis latens tarda, 1 syphilis I. seropositiva), és 2 esetben erősítettük meg a beteg anamnézisében szereplő kezelt syphilises fertőzést (2/71, 1,81%). *Hepatitis C vírus* fertőzést 3 esetben igazoltunk (3/71, 4,22%), amely 1

Kórokozó	Betegszám
<b>URETHRAVÁLADÉK TENYÉSZTÉS</b>	
<i>Neisseria gonorrhoeae</i>	0
<i>Haemophilus influenzae</i>	3
<i>Streptococcus agalactiae</i>	4
<i>Candida albicans</i>	2
<i>Trichomonas vaginalis</i>	0
<i>Ureaplasma urealyticum</i>	3
<i>Mycoplasma hominis</i>	0
<i>Chlamydia trachomatis</i>	0
<b>SEBVÁLADÉK TENYÉSZTÉS</b>	
<i>Staphylococcus aureus</i>	11
MRSA	1
<i>Streptococcus pyogenes</i>	2
<i>Pseudomonas aeruginosa</i>	1
<i>Enterococcus faecalis</i>	2
<i>Esherichia coli</i>	5
<i>Proteus mirabilis</i>	1
negatív	28
nem történt vizsgálat	13
<b>POZITÍV SZEROLÓGIAI VIZSGÁLATOK</b>	
syphilis (RPR/VDRL, TPPA, TPHA, TP ELISA)	6
HIV	0
HCV	3
HBV	0

1. táblázat

Mikrobiológiai vizsgálatok és szerológiai szűrőteszt eredményei

esetben 6 éve ugyan ismert volt, de a beteg eddig nem kívánt orvosi segítséget igénybe venni. *HIV* és *hepatitis B vírus* fertőzést nem igazoltunk a beteg vizsgálatának során.

### Megbeszélés

A penis volumenének megnagyobbítása manapság is töretlenül divatját élő praktika, a fiatal, alacsony szociális státuszú férfi célpopulációban, ahol szövődményei annak ellenére ismeretlenek, hogy a kezeltek jellemzően egy társadalmi rétegből, sőt sokszor egy baráti társaságból, családból kerülnek ki (1, 2, 3). Ezt mutatja az a tény is, hogy *Klinikánk STD ambulanciájára* utalt betegek száma évek óta lassan növekszik (2008: 9, 2009: 9, 2010: 23, 2011: 17, 2012.05.01-ig: 13), ill. a betegek – egy személy kivételével – nem megelőzőképpen, hanem csak a szövődmények megjelenésekor kéri a befejező idegen anyag műtéti eltávolítását. A beavatkozás elvégzésekor a betegek kora átlagosan 30,1 év volt, a legtöbb beavatkozást a 21-25 éves korcsoportban végezték el. Négy betegünk beváltottan a börtönbüntetés letöltése alatt esett át a beavatkozásra, kettőt közülük fogságuk alatt kialakult szövődmény miatt küldtek Ambulanciánkra.

A férfiak preoperatív anamnézis-felvétele során minden esetben szembesültünk a célpopuláció hiányos mentál-higiénés edukáltságával, azzal, hogy a potenciális szövődményekről nem volt tudomásuk a beavatkozás elvégzése-

kor, ill., hogy legtöbbször valamilyen tudatmódosító anyag „fájdalomcsillapító” hatását vették igénybe, amelyek megfelelően adataik a beadott anyag minőségére és mennyiségére, a beadás körülményeire és az „operatőr” személyére vonatkozóan elég változók voltak. Az anamnézisek alapján következtetve Magyarországon legtöbbször paraffin viaszt és vaselinum albumot használnak, de csak a betegek 26,76% volt tisztában a beadott anyag mennyiségével, amely átlagosan 22 ml, két extrém esetben pedig 50 ml volt.

A fájdalmas beavatkozás elvégzéséhez igen erős motiváció szükséges, amelyet legtöbbször – a férfiasság és termékenység szimbólumaként – a penis nagyságával kapcsolatos kulturális és társadalmi elvárás követel meg. Nem elhanyagolható a fájdalom türésének beavatási szertartás-szerű mivolta, ill. a választott példakép követése sem – főként börtönökben – mint motiváció, ennél a jellemzően alacsony szocializáltságú, börtönviselt, fiatal felnőtt csoportnál (1, 3). A férfiakat a legtöbb tanulmány szerint a penis megnagyobbítása hajtja (betegeink 97,18%-a), de leírtak szexuális potencianövelés, erektilis diszfunkció javítás, vagy a szexuális partnernek való örömszerzés céljából elvégzett beavatkozásokat is (1, 3). Két betegünkénél, elmondásuk szerint orvosi beavatkozás-ként végezték a műtétet darázscsípés, ill. ejaculatio praecox kezelésére, azonban erről dokumentációt felmutatni nem tudtak.

A paraffinoma injektálásán átesettek között gyakori lehet a külső férfi genitáliák esztétikai vagy funkcionális torz percepciójával járó penis dysmorphophobia, amelyet azonban eddig egy tanulmány sem vizsgált. Mindenesetre ez magyarázhatja a szakirodalomban is közölt, és betegeink között is észlelt, szexuálisan egyértelműen diszfunkcionális, torz, 10 cm-es átmérőjűre felnagyított peniseket, amelyet akár 50 ml idegen anyag befecskendezésével értek el (3, 5).

A beavatkozást gyakran saját maguknak végzik el, vagy pedig tapasztalt laikusokkal végeztetik el, nem-steril körülmények között. Töltőanyagként bármilyen egyenes lánccú telített szénhidrogénekből álló, testhőmérsékleten szilárd halmazállapotú olaj használható lehet, de manapság főként paraffin viaszt vagy vaselinum albumot használnak, amelyet 65 °C körüli hőmérsékleten, a folyékony halmazállapot elérése után injektálnak be a fascia profunda penis (Buck fascia) fölé, szerencsés esetben a corpus cavernosum megsértése nélkül. Mielőtt az anyag a testhőmérsékleten megszilárdulna, azt a subcutisban elterítik, elmasszírozzák, így növelve meg a penis átmérőjét (1, 2).

Az aszeptikus körülmények hiánya miatt a legelsős, korai szövődmények közé tartozik a lokális inflammatio, pyogén folyamat kialakulása (erysipelas, cellulitis), vagy vérrel terjedő fertőzések átvitele is (hepatitis C vírus, szexuális úton terjedő fertőzések - STI). Az injekció szövődményeként azonban már közölt a szakirodalom halálos végkimenetelű embolizációt, vakságot, ill. nekrozist is (2, 3).

A panaszok pontos megjelenését a betegek 87,32%-a tudta megmondani, ennek alapján a szövődmények átlagosan

2,23 hónap után készítették orvosi ellátás felkeresésére a betegeket, 1 extrém esetben a beteg 1,5 évig nem fordult orvoshoz a beavatkozást követően azonnal fellépő panaszaival.

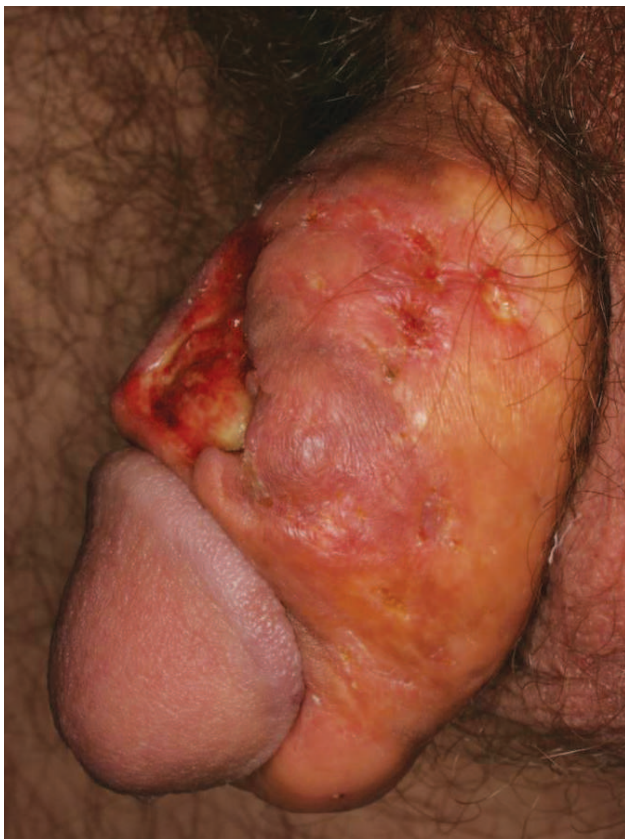A korai szövődmények után gyakran azonnali functio laesa alakul ki, ill. az elvárttal ellentétben az esztétikai hatás is elmarad. A groteszkül eltorzult penis erectiója legtöbbször fájdalmas és nem teljes, a megszilárdult paraffin pedig a bőr alatt sárgásan áttűnik (2, 3). Korai szövődményt a beavatkozást követően azonnal a betegek 18,31% jelzett, jellemző volt az inflammatio, és spontán, vagy erekciónál jelentkező fájdalom.

A beavatkozás után késői szövődményként minden kezeltnél kialakulhat idegentest granuloma képződés. A paraffinoma kifejezett klinikai és szubjektív tünetekkel jelentkezik, amelynek súlyossága nagy részben függ a beadott anyag mennyiségétől, fizikai tulajdonságaitól, a beadás helyétől és mélységétől. Legtöbbször a penis törzse, a scrotum, a preputium és a mons pubis érintett, míg a glans és a környéki nyirokcsomók jellegzetesen megkíméltek. Elsőként, a beadás helyén a bőr érzékennyé és fájdalmassá válik, majd a teljes bőrfelszín beszűrt, kemény tapintatú lesz, jellegzetes depigmentáció, vagy sötét-sárga elszíneződések alakulnak ki a subcutisban, ahol a paraffinomák ún. semimobilis állapotban végig palpálhatóak, időnként a Buck fasciához tapadva. A penis bőre és a preputium caseálódik, 1-1,5 cm vastag, kemény tapintatú, rugalmatlan lesz, befedheti az orificium urthraet, vizelési nehézséget vagy phimosiszt okozva, de a környező szövetek reaktív fibrosisa miatt akár erektilis diszfunkció vagy priapismus is kialakulhat (1, 2, 3, 6, 8).

Későbbiekben a bőr nekrotizálódik, fistulák, multiplex fájdalmas ulcusok alakulnak ki, vagy spontán, vagy lokális trauma, esetleg egyéb erosiót okozó fertőzés (pl. herpes simplex, syphiliticus ulcus durum) következtében. A necrotikus területeken, és ulcusokon keresztül egyrészt ürülhet a beültetett anyag, másrészt a másodlagos infekciók kapujaként pyogén folyamat, akár cellulitis vagy erysipelas is kialakulhat. A tünetekhez esetenként steril gennyes fluor vagy dysuria is társulhat, de a regionális nyirokcsomók nem nagyobbodnak meg (2, 5, 6, 8) (4. ábra).

Késői szövődmény a betegek 80,28%-ánál jelentkezett, tehát, 1 ember híján azoknál, akiket nem a korai szövődmények kényszerítettek orvosi ellátásra. Ezen 1 betegünkénél nem alakult ki semmilyen szövődmény 5 éve meglévő 10 ml-es implantátuma ellenére- ő megelőzés-ként kérte a műtétet.

A paraffinoma tünetei a vizsgált csoportban átlagosan 2-3 évvel az injektálás után – leghamarabb 6 hónappal azt követően – alakultak ki. Klinikai tünetként hirtelen jelentkező fájdalom és erekciós zavar mellett kiterjedt, vaskos purulens váladékkal fedett ulcerációk, necrosis alakult ki, ill. 2 esetben a másodlagos bakteriális fertőzés következtében akut hospitalizációt igénylő erysipelas. Az ulcusok megjelenését a betegek legtöbbször külső traumához (pl. szexuális együttlét alatti sérülés) kapcsolták, míg azok 1-1



4. ábra

Masszív purulens váladékkal fedett necrotikus ulcus a preputiumon. A paraffinomák a penis törzse felett sárgásan áttűnnek. A penis alakja eltorzult.

esetben herpes simplex progenitalis, ill. primer syphilitikus ulcus következtében alakultak ki.

A diagnózis felállítását nehezíti, hogy a betegek jellemzően szégyellik bevallani a beavatkozás megtörténtét, és valamilyen külső traumához kötik a panaszokat. A sérülés legtöbbször szexuális együttlét kapcsán alakul ki, de leközltek a kialakult erectilis diszfunkció kezelése céljából beadott *nandrolone decanoate* injekció kiváltotta tüneteket is. Sokszor az anamnesztikus adatokat csak akkor sikerül megtudnunk, amikor a szövettani metszetben egyértelműen kimutatható az idegen anyag jelenléte (1, 3, 6).

Differenciáldiagnosztikai szempontból mindenképpen felmerülnek fekélyképződéssel járó fertőzések (syphilitikus ulcus molle, herpes progenitalis) vagy ulcerálódott tumor lehetősége (cc. spinocellulare, Morbus Queyrat, Morbus Bowen), amelyek elkülönítésében a klinikai lefolyás, a szövettani vizsgálat („Swiss-cheese” megjelenés, idegentest típusú óriássejtek), a szerológiai vizsgálatok negatívitása, és természetesen a jellegzetes anamnézis is segítséget ad (1, 2, 7).

A nemi úton, ill. vérrel terjedő fertőzések szűrése a paraffinomával obszervált betegpopulációban több szempontból is indokolt: (I) a beavatkozásnál a sterilitás hiánya, (II) gátlásaik feloldódása utáni liberáltabb szexualitás, (III) az ulcusok okozta barrier hiány a további fertőzéseket segíti.

A szűrővizsgálatoknak köszönhetően 4 alkalommal diagnosztizáltunk (5,63%) syphilitikus fertőzést: egy esetben nem fertőző tarda stádiumban, két esetben a szerológiai eltérések alapján korai fertőző recens stádiumban, és egy alkalommal az ulcerációt kiváltó tényezőként első stádiumban, kevert fekély képében.

A szerológiai vizsgálatokkal két esetben erősítettük meg a beteg anamnézisében szereplő kezelt syphilitikus fertőzést. Hepatitis C vírus fertőzést 4,22%-ban igazoltunk. Az egyik eset érdekessége, hogy a beteg ugyan 6 éve tudta fertőzöttségét, az anamnézis felvételekor mégsem árulta el, és csak rábeszélésünkre volt hajlandó hepatológiai segítséget igénybe venni.

Mikrobiológiai vizsgálatokkal az urethrából 5,17%-ban igazoltunk *Ureaplasma urealyticum*, 6,89%-ban *Streptococcus agalactiae*, 5,17%-ban *Haemophilus influenzae* és 3,45%-ban *Candida albicans* fertőzést.

HIV és hepatitis B vírusfertőzést, *Neisseria gonorrhoeae*, *Chlamydia trachomatis*, *Mycoplasma hominis* és *Trichomonas vaginalis* fertőzést nem diagnosztizáltunk.

Az ulcusokból legtöbbször *Staphylococcus aureus* (12/58, 20,68%; 1 esetben *Methicillin-rezisztens Staphylococcus aureus* – MRSA törzs) és *Escherichia coli* (5/58, 8,62%) fertőzés igazolódott, amely miatt a betegek preoperatíván célzott antibiotikus kezelésben részesültek. A szövődményként erysipelással kezelt betegek sebváladék tenyésztése során *Staphylococcus aureus* ill. *E. coli* fertőzés igazolódott.

Terápiaként a szakirodalomban közölt egy-egy sikeres eset ellenére, a konzervatív kezelés – lokálisan injektált triamcinolon – csak ideiglenes megoldásként jön szóba, ugyanis a folyamat progressziója rendszerint nem megállítható. Szisztémás szteroidokkal kapcsolatban is megoszlik a szakirodalom, inkább az erős tünetek csökkentésére használható azoknál a betegeknél, akik halasztani kívánják a műtéti beavatkozást (1, 3, 5, 8, 9).

A paraffinoma első vonalbeli kezelése a széles sebészeti excízió, amelynek során az érintett bőrtérületet a fascia profunda penis-ig lefejtik. Amennyiben a primer zárás nem lehetséges, ún. két-lépcsős graft scrotum bőr felhasználás történik (első ülésben a scrotum bőrnek elülső felszínét a proximális és distalis szakaszon bevágva egy mesterséges bőrfelületet alakítanak ki a penis fedésére, majd kb. 2 hónappal később, a penist bőrrel együtt kiemelik a scrotumból és a bőrt zárják). A műtét után a kozmetikai eredmény természetesen legtöbbször nem felel meg a páciens amúgy is magas elvárásainak, a hegesezés pedig a későbbi erectiót befolyásolhatja (3, 9).

## Összefoglalás

A célpopuláció hiányos tájékozottsága, edukáltsága és erős társadalmi elvárásai miatt, mint egyetlen lehetséges eljárás a penis volumenének valódi növelésére, a folyékony paraffin/vaselin befecskendezése valószínűleg a közeljövőben is divatos eljárás marad, annak ellenére, hogy csak laikusok végzik Magyarországon. A paraffinoma, mint ritka, de súlyos szövődményekkel járó entitás, emiatt



fontos, hogy differenciáldiagnosztikai szempontból felmerüljön férfi genitálián jelentkező fekély, vagy beszűrt subcutan terime esetén - természetesen egyéb STD betegség, és malignoma kizárása után - nem megfelelően arról, hogy az anamnesztikus adatok a betegek tagadása miatt nem mindig megbízhatóak.

A beavatkozást követő korai és késői szövödmények között adataink és a szakirodalom adatai alapján, számolnunk kell a másodlagos pyogen folyamatokkal, és a vérrel terjedő fertőzésekkel, ill. a megfelelő méret miatti gátlások feloldódása következtében klasszikusan nemi úton, vagy az ulcusok barrier károsító hatása miatt acquirált STD fertőzések magasabb arányával. Mindezek alapján kijelenthető, hogy a fiatal, alacsony szocializáltságú, idegen anyag implantációt vállaló férfiak új rizikócsoportját képezhetik a nemi úton terjedő betegségeknek.

### Köszönetnyilvánítás

Ezúton szeretném kifejezni hálám az *STD Ambulancia* dolgozóinak a betegek vizsgálatok elvégzett munkájuk miatt, különös tekintettel *Vörös Lászlónénak*, a betegek klinikai és mikrobiológiai adatainak lelkiismeretes gyűjtése miatt.

### IRODALOM

1. *Pehlivanov G., Kavaklieva S., Kazandjieva J. és mtsai.*: Foreign-body granuloma of the penis in sexually active individuals (penile paraffinoma). *JEADV* (2008) 22, 845–851.
2. *Pónyai K., Marschalkó M., Hársing J. és mtsai.*: Paraffinoma. *JDDG* (2010) 8, 686–688.
3. *Foxton G., Vinciullo C., Tait C. P. és mtsai.*: Sclerosing lipogranuloma of the penis. *Australasian J. Dermatol.* (2011) 52, 12–14.
4. *Santos P., Chaviero A.*: Penile paraffinoma. *JEADV* (2003) 17, 583–584.
5. *Akkus E., Iscimen A., Tasli L. és mtsai.*: Paraffinoma and ulcer of the external genitalia after self-injection of vaseline. *J. Sex. Med.* (2006) 3, 170–172.
6. *Balighi K., Farsinejad K., Naraghi Z.S. és mtsai.*: Paraffinoma and ulcer of the external genitalia after selfinjection of nandrolone. *Int. J. Dermatol.* (2008) 47, 1092–1094.
7. *Semmelweis Egyetem ÁOK, Bőr-Nemikórtani és Bőronkológiai Klinika Munkacsoportja: Bőrgyógyászati Útmutató, Szexuális úton terjedő betegségek (STD).* 2010. február. pp: 9–11.
8. *Cohen J. L., Keoleian C. M., Krull E. A.*: Penile paraffinoma: self injection with mineral oil. *J. Am. Acad. Dermatol.* (2001) 45, 222–224.
9. *Nyirady P., Kelemen Z., Kiss A. és mtsai.*: Treatment and outcome of vaseline-induced sclerosing lipogranuloma of the penis. *Urology* (2008) 71, 1132–7.

Érkezett: 2013. 02. 12.

Közlésre elfogadva: 2013. 02. 20.