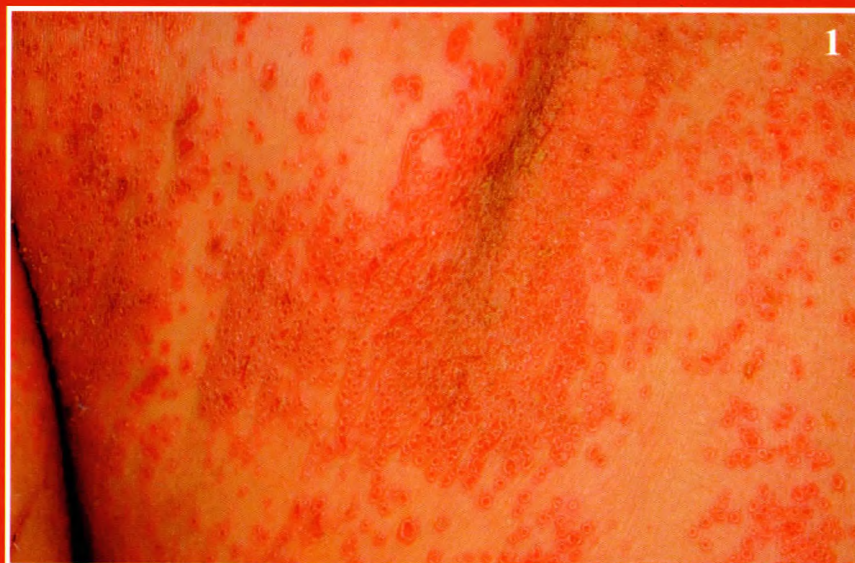

B71

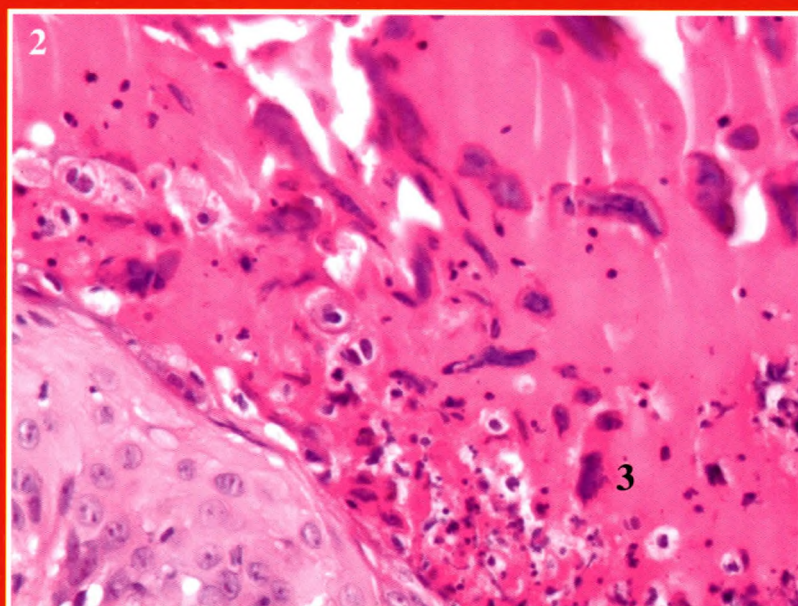
**Nagy Nikoletta dr., Bata-Csörgő Zsuzsanna dr.,
Varga Erika dr., Korom Irma dr., Kemény Lajos dr.**

Ekzema herpeticum



1. ábra:
Testszerte, kiterjedten,
monomorf, centrálisan
behúzódott vesiculák,
néhol összefolyó
eróziók

2. ábra:
A szövettani minta
pörkkel fedett részében
zsugorodott
óriássejtek kontúrjai,
az epidermisben
felpuffadt plasmájú
óriás keratinocyták
(HE, 40x)



DR