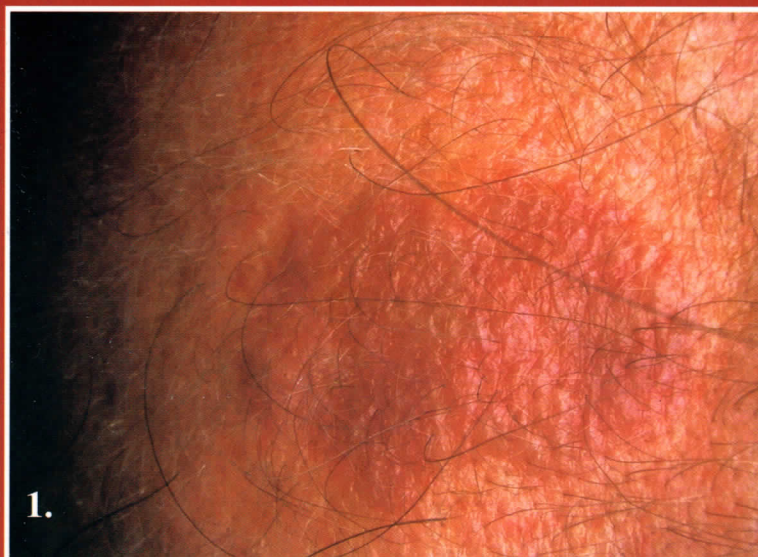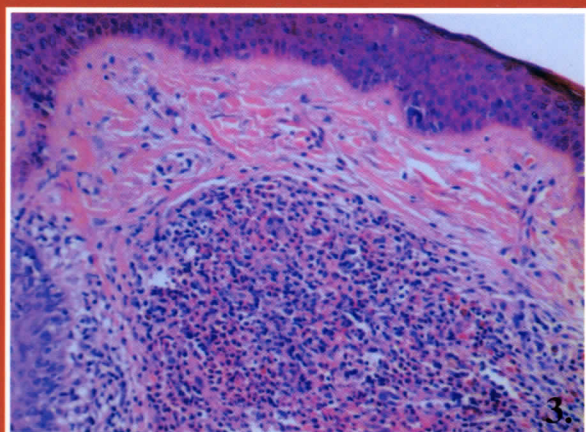


Pónyai Györgyi dr., Hársing Judit dr., Kárpáti Sarolta dr.

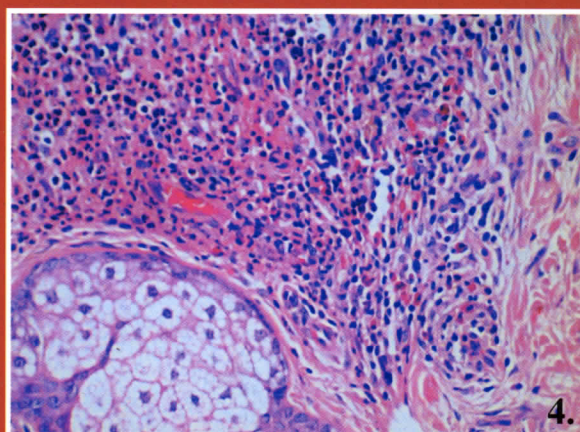
Granuloma faciale extrafacialis manifesztációval



1. ábra: A fejtetőn barnásvörös, lapos plakk



3. ábra: Vegyes összetételű, tömött, krónikus lobsejtes beszűrődés a dermisben (HE)



4. ábra: Nagyobb nagyítással jól láthatók az eosinophilek, valamint a megkímélt járulékos képletek