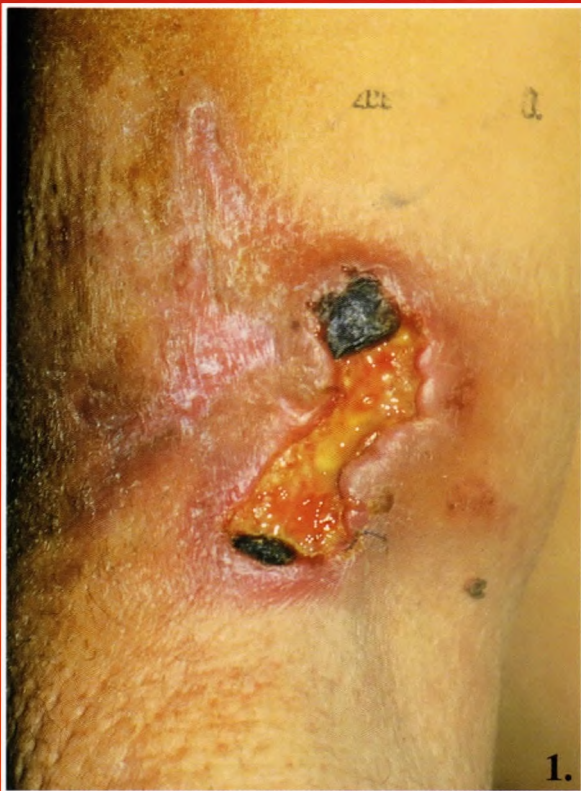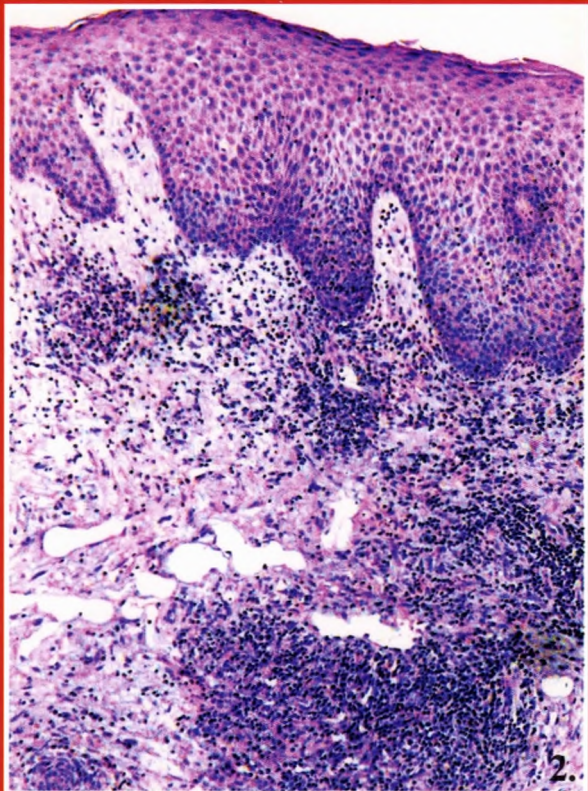


Török László dr., Krenács László dr., Kirschner Ágnes dr., Kocsis Lajos dr., Bagdi Enikő dr.

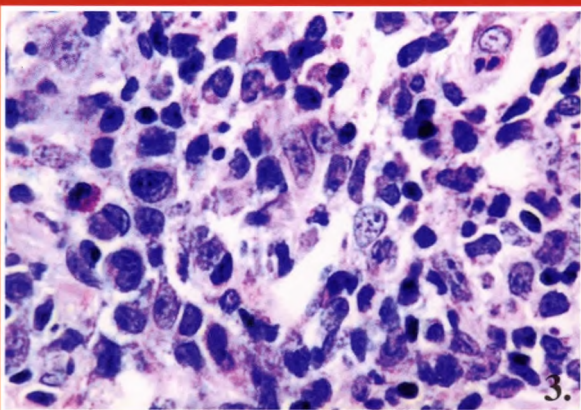
Primer cutan CD30-pozitív nagysejtes anaplasziás lymphoma spontán regresszióval



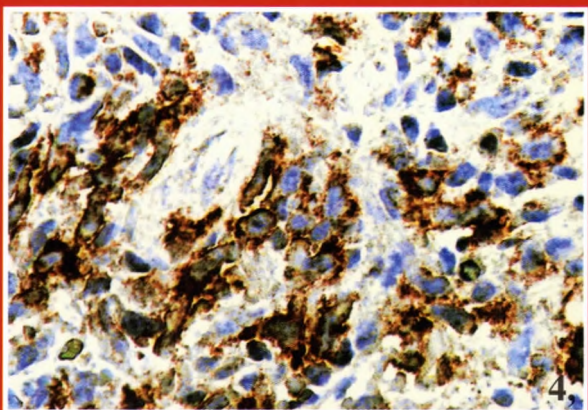
1. ábra: Részben necroticus alapú, infiltrált szélű fekély



2. ábra: Az egész dermist kitöltő atypusos lympho-histiocyter beszűrődés HE x50



3. ábra: Nagy, anaplasziás sejtek prominens, bizarr nukleoluszokkal HE x400



4. ábra: CD30 pozitívítás HE x400