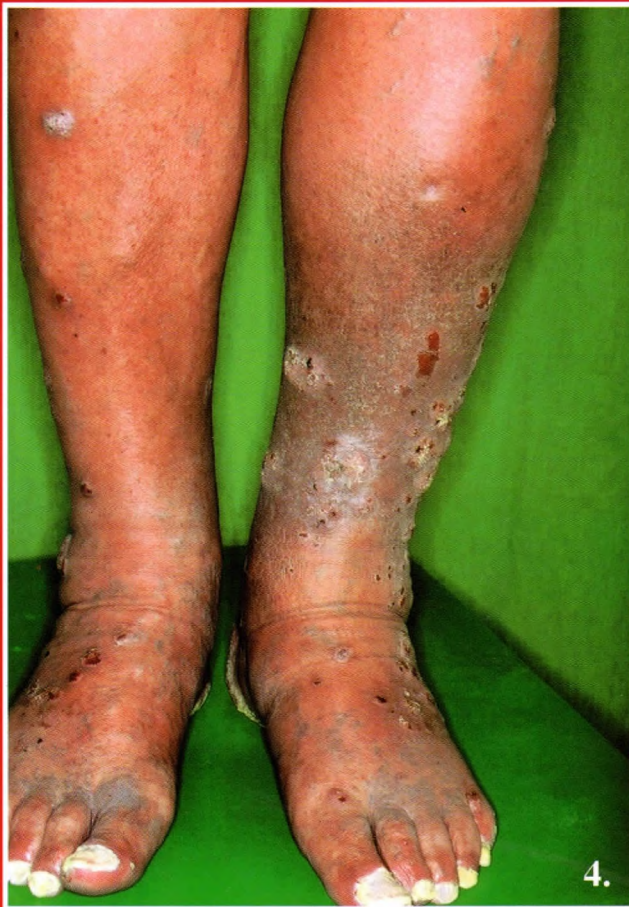

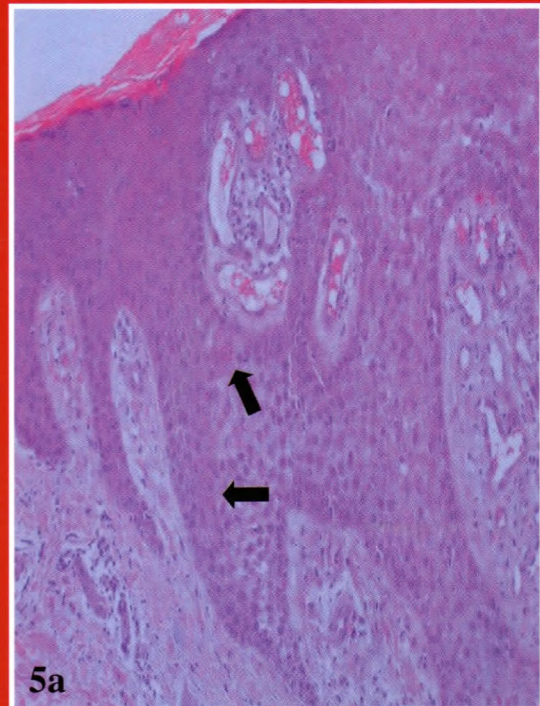
Csikós Márta dr., Hársing Judit dr., Somlai Beáta dr.

Multiplex clear cell acanthoma (Degos tumor)

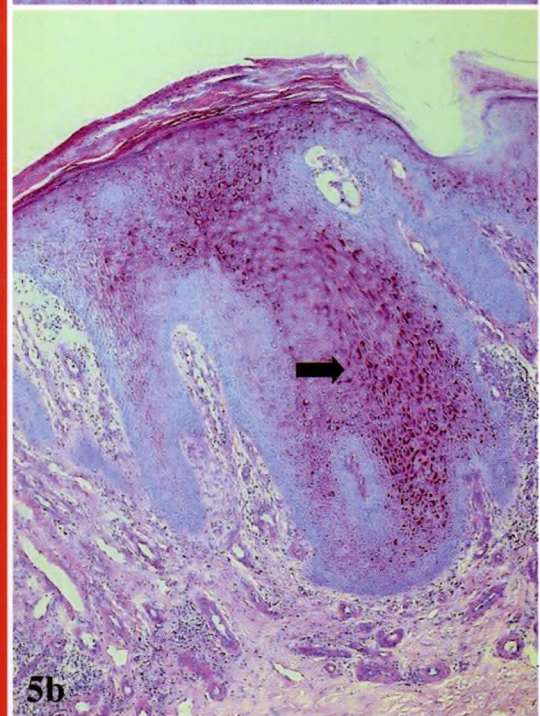


4. ábra:

A lábszárakon körkörös számos exophyticus, helyenként pontszerű bevérvéseket mutató, hámló szegélyű, halványlivid tumor



5a



5b

5. ábra:

a: Clear cell acanthoma: az ép és kóros hámsejtek határa (HE festés 400x),
b: PAS pozitív hámsejtek (PAS festés 200x)