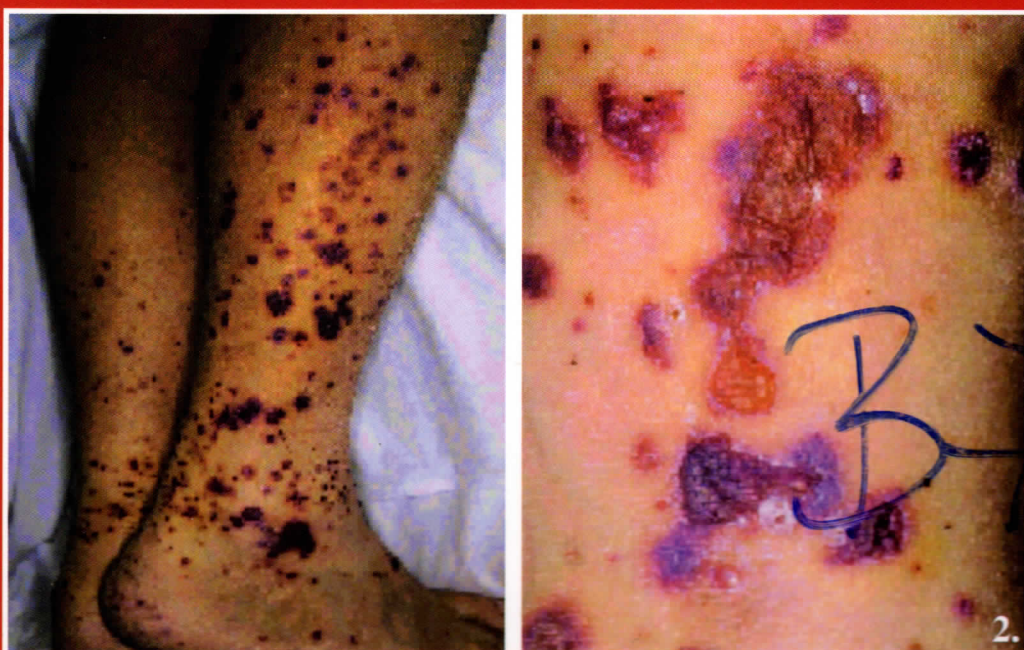


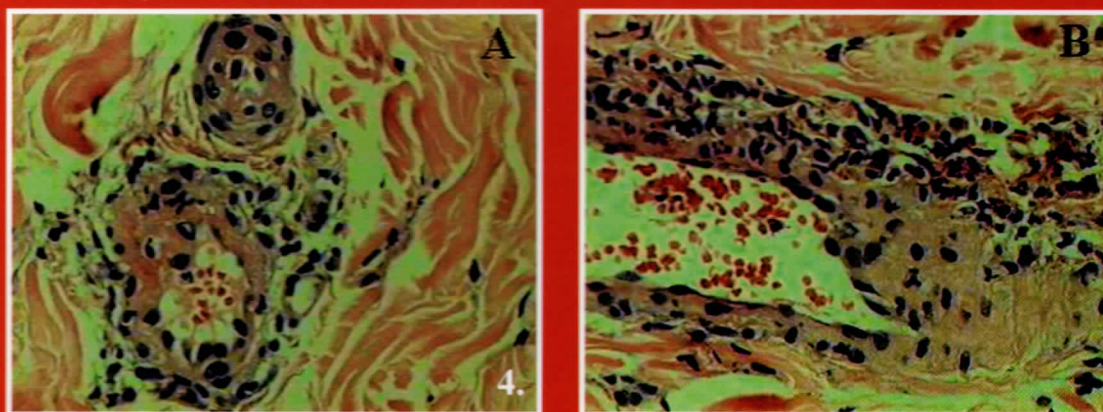
Garaczi Edina dr., Oláh Judit dr., Bata Zsuzsanna dr., Varga Erika dr.,
Korom Irma dr., Kiss Mária dr., Husz Sándor dr., Dobozy Attila dr.

Wegener-granulomatosis



2. ábra:

A lábszárakon szimmetrikusan fájdalmas, palpálható purpurák és haemorrhagiás bennékű vesiculák



4. ábra:

A dermisben mélyebben fekvő erek falában fibrinoid elhalás (A), perivascularisan lymphocyták, neutrophil granulocyták és leukocytoclasia jelei (B) (HE)