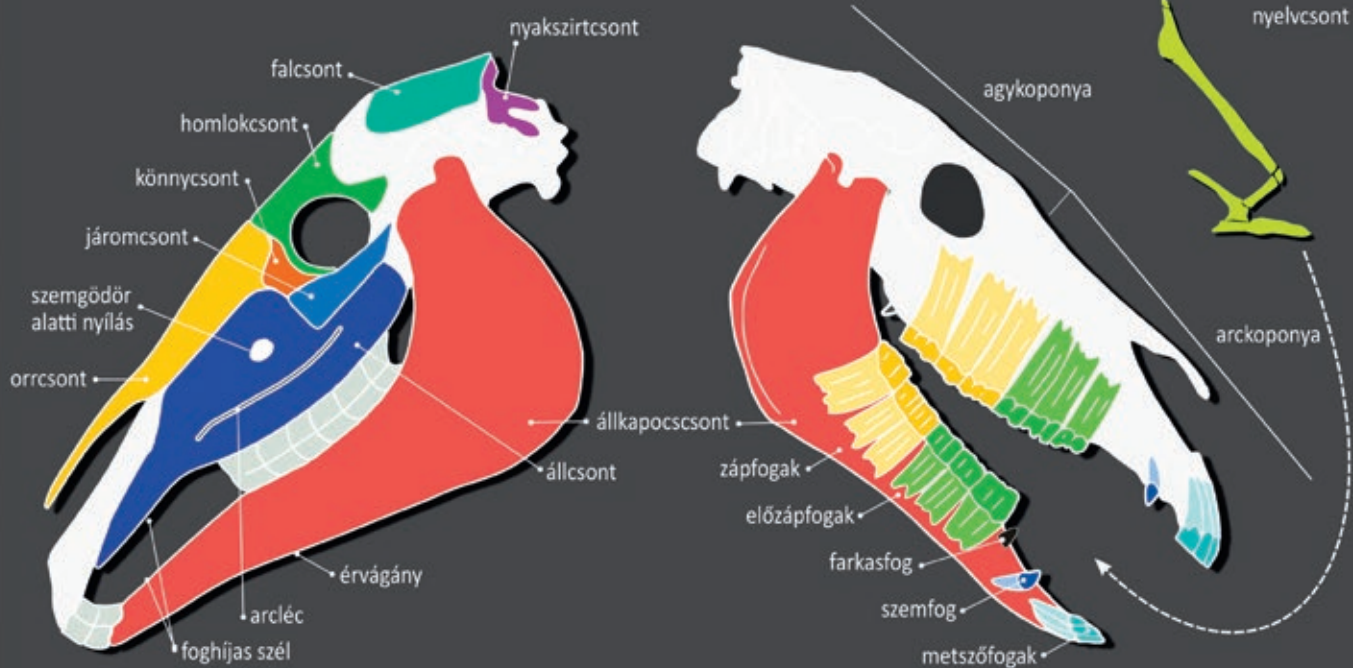
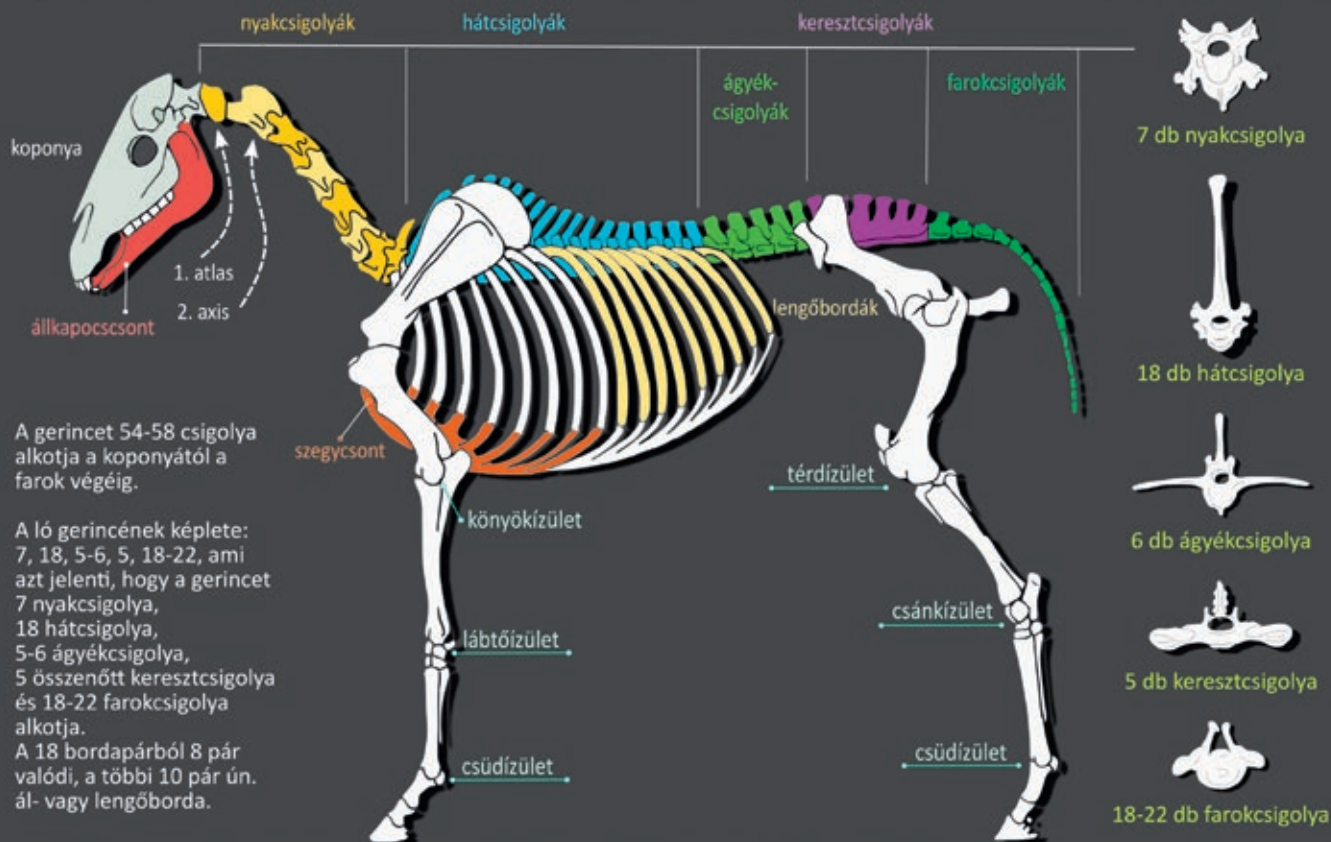


A LÓ CSONTJAI

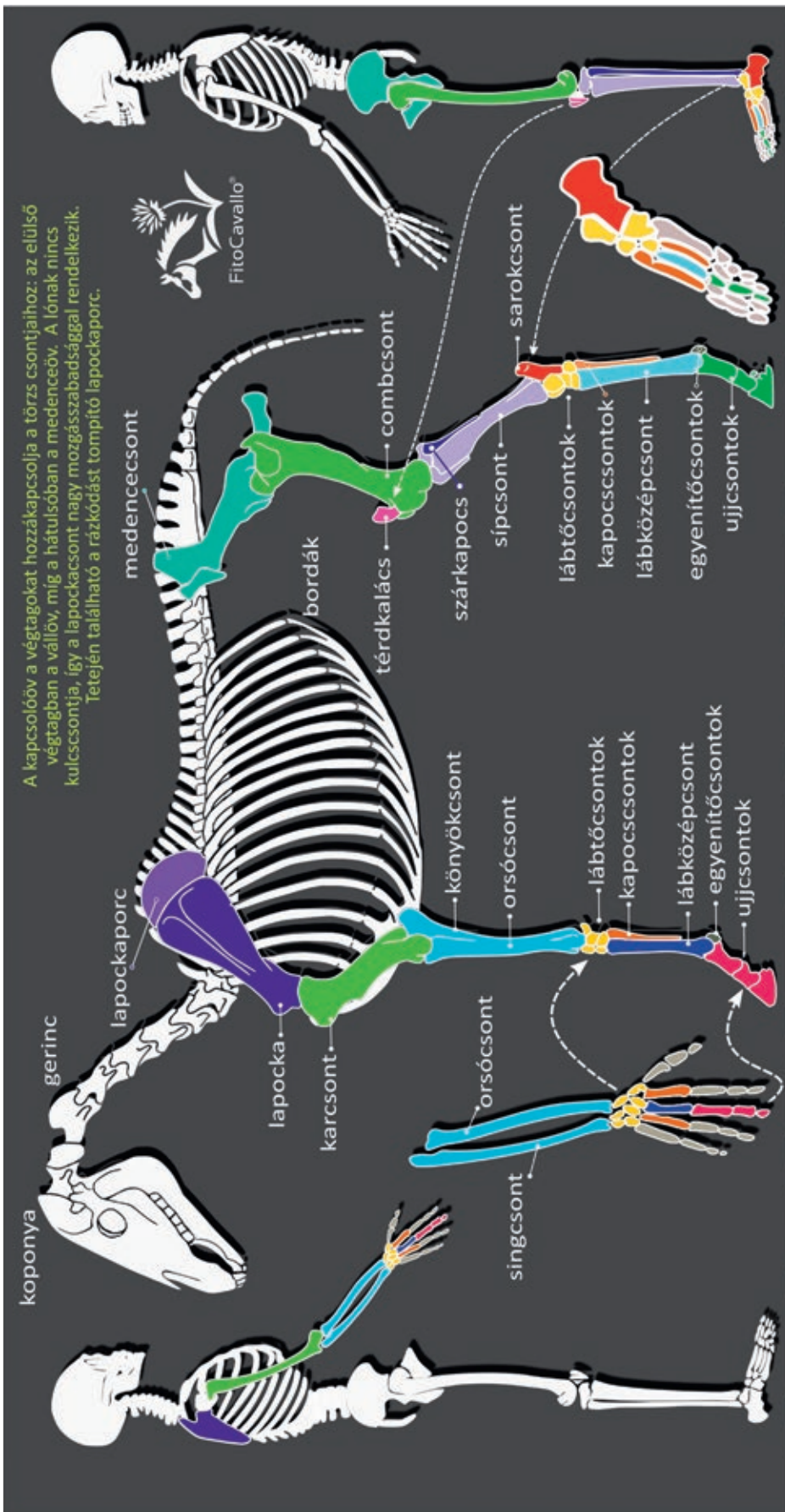


FitoCavallo®

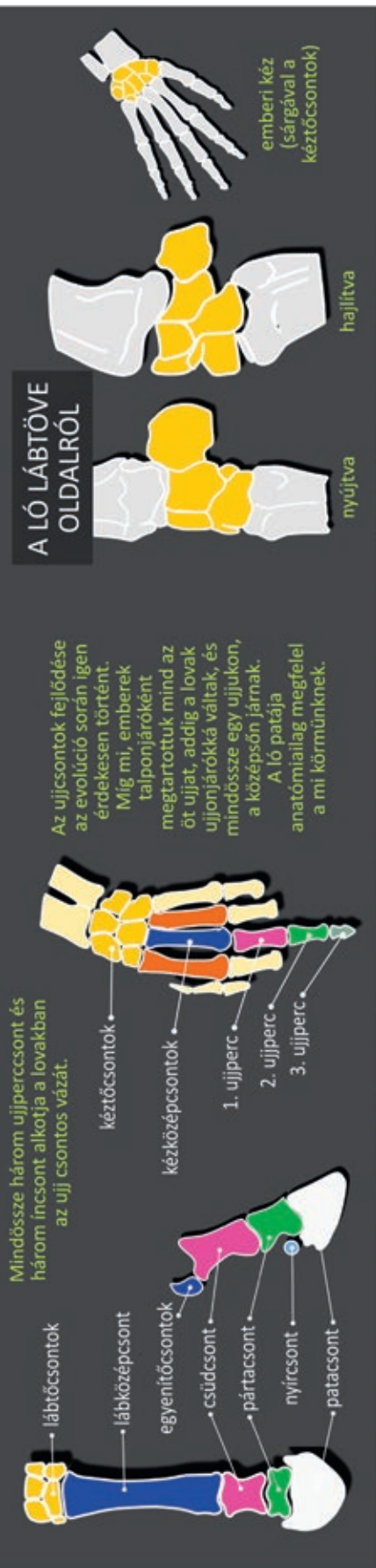

Illusztráció, szöveg: Marton Zsófia, agrármérnök - www.fitocavallo.hu; fitocavallo@gmail.com

Lektorálás: Dr. Nagy Annamária, sportlógógyász specialista, Állatorvostudományi Egyetem Lógógyászati Tanszék és Klinika



A kapcsolóv a végtagokat hozzákapsolja a törzs csontjaihoz; az előlő végtagban a vállöv, míg a hátulsóban a medenceöv. A lónak nincs kulcscsontja, így a lapockacsont nagy mozgásszabadsággal rendelkezik. Tetején található a rázkódást tompító lapockaporc.



A LÓ LÁBTÖVE OLDALRÓL

Az ujjcsontok fejlődése az evolúció során igen érdekesen történt. Míg mi, emberek talponjáróként megtartottuk mind az öt ujjat, addig a lovak ujjonjárókká váltak, és mindössze egy ujjukon, a középsőn járnak. A ló patája anatómiailag megfelel a mi körmünknek.

Mindössze három ujjpercscsont és három incsont alkotja a lovakban az ujj csontos vázát.