

Shen Dent Egészségügyi Szolgáltató Bt.

## Bruxizmussal élő páciens komplett ellátása

DR. TÖRÖK KRISZTINA

Esetismertetésünk célja, hogy bemutassunk egy kezelési útvonalat egy bruxáló páciens esetén, akinek a klinikai vizsgálatokat követően a teljes alsó és felső fogsorát rehabilitálni kellett. Egyrészt az alsó metsző és kisírló fogak nagymértékű attríciója, valamint a féldoldali premoláris és moláris régió hiánya, másrészt pedig a felső fogakon elhelyezkedő fogmű károsodása, illetve a pótlás által kiváltott erőteljes ínnygyulladás megléte vezetett döntésünkhöz. Kezelési tervünk szerint az alsó állcsontra egy a maradék fogakon elhorgonyzott front- és bal oldali, valamint egy általunk felszabadított implantátumokon elhorgonyzott jobb oldali hídpótlás készül, melynek elkészültéig a felső állcsont korábbi fogművét egy ideiglenes fogpótlásra cseréljük. Az alsó fogazat ellátását követően egy teljes fémkerámia körhídát készítünk a felső fogazat rehabilitációja céljából. Az esetleges állkapocsízületi problémák kialakulásának elkerülése érdekében a gnatológiai alapismereteinket alkalmazva törekszünk az állkapocs optimális pozíciójának beállítására arcív, intraorális rajzolókészülék, valamint pozíciós harapások rögzítésével az egyéni mozgáspályák regisztrálására.

**Kulcsszavak:** bruxizmus, alvási bruxizmus, attríció, craniomandibuláris diszfunkció, fogpótlások károsodása

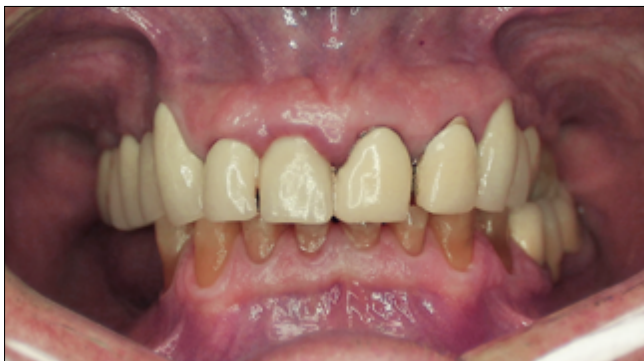### Bevezetés

A bruxizmus egy multifaktoriális eredetű betegség, amelyet a különböző szakkönyvek eltérően határoznak meg. Az egyik definíció szerint olyan nappali vagy éjszakai parafunkció, melybe beletartozik a fogszorítás és a fogcsikorgatás is [3]. A bruxizmusnak megkülönböztetjük az alvási és az ébrenléti formáját, melyek gyakran társulhatnak egymással [1, 2]. Egy 9 évig tartó vizsgálat eredményei azt mutatták, hogy a felnőttek 5–8%-a csikorgatja rendszeresen a fogait [10]. Wolowski szerint körülbelül minden második ember élete során megfigyelhetők bruxáló epizódok, és ezen személyek 10–20%-a esetében craniomandibuláris diszfunkció (CMD) diagnosztizálható [9]. Etiológiai centrális tényezői közé sorolják az alvás során fellépő mikroébredéseket [6], a központi idegrendszer neurotranszmittereinek termelődésében jelentkező eltérést [5], pszichoszociális faktorként a stresszt és a szorongást [8], míg az occlusió és anatómiai eltéréseket mint befolyásoló tényezőket említik [7]. Klinikai tünetei közé sorolható a fogak erős attríciója, abráziója, abfrakciója, lágyszövetek elváltozásai (linea alba, csipkézett nyelvszél [12], frikcionális keratózis [11], vagy rágóizom-hypertrophia, illetve myalgia. A CMD és a bruxizmus ok-okozati összefüggése kísérleti eredményekkel nem bizonyítható, de a bruxizmus gyakoribb a CMD páciensek körében [9], így a differenciáldiagnózis a kezelések tervezésekor kiemelt jelentőségű. A bruxizmussal élő páciensek kezelésére nincsen egységes protokoll. Minden beteg kezelési tervét egyéni értékelés alapján kell végezni [4].

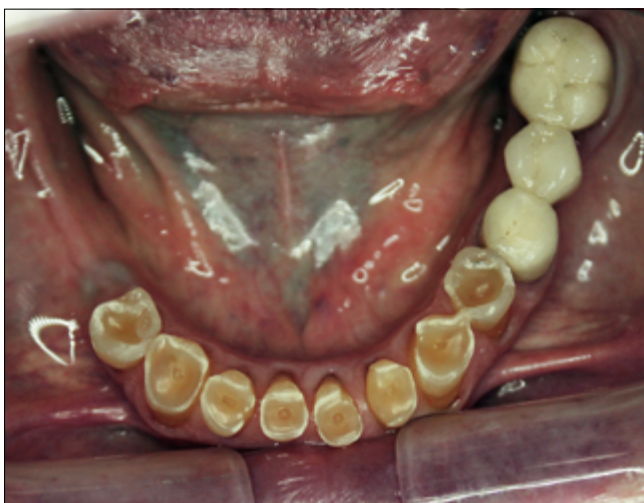### Klinikai vizsgálat

78 éves férfi páciensünk azzal kereste fel rendelőnk, hogy szeretné befejezni a több éve elkezdett teljes alsó és felső fogsorát érintő kezeléseket. Az alsó megkopott fogai helyett esztétikus „fogszínű” pótlásokra vágyik. Az általános anamnézis felvételekor magas vérnyomásról számolt be, amit mindössze naponta 80 mg angiotenzin II receptor antagonist (Diovan) szedésével tart karban. Gyógyszerallergiáról nem tud, káros, a fogászati kezelést befolyásoló rossz szokása az éjszakai fogcsikorgatás. Elmondása alapján felső pótlását több mint 12 éve kapta, ami pár évvel ezelőtt megsérült, két fogról lepattant egy-egy darab, amire egy ideiglenes esztétikai megoldást kapott. Ezzel egy időben jobb alsó foghiányát 2 darab CORTEX Con Classix implantátum behelyezésével kívánták pótolni, a kezelés azonban saját hibájából félbeszakadt. A beteg jelezte, hogy fogmosáskor néha vérzik a fogínye. A száj fizikális vizsgálata során a páciens szájhygiéniája megfelelő volt, sztomato-onkológiai szűrése folyamán kóros elváltozás nem volt tapasztalható (1. kép).

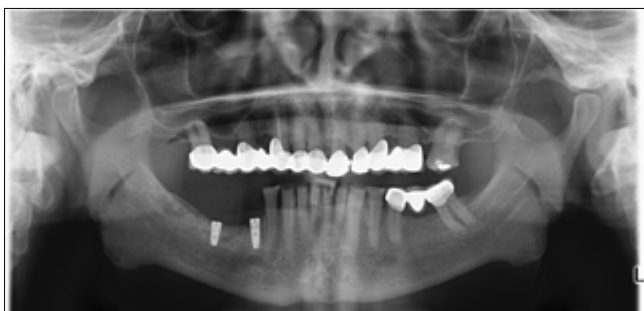Fogérzékenységről nem számolt be, valamint a szenzitívítási teszt alapján megállapítható volt, hogy mindegyik ép foga vitális. A fogak mozgathatóságának vizsgálatkor kóros mobilitást nem észleltünk. A temporomandibuláris ízület állapotának felmérésére az éjszakai fogcsikorgatás mint rossz szokás miatt kiemelt hangsúlyt fektettünk. A beteg a kikérdezés során sem krónikus vagy időnként jelentkező fájdalomról, sem kóros hangjelenségről nem számolt be. Pszichés állapotát rendkí-



1. kép: Kiindulási IKP helyzet



2. kép: Alsó állcsont kiindulási állapot



3. kép: Panoráma röntgenfelvétel

vül kiegyensúlyozottnak írta le, stresszkezelési metódusának a rendszeres testedzést, mozgást jelölte meg. Az állkapocsízület vizsgálata során a mandibula nyitáskor mozgáskorlátozottságot, oldalirányú eltérést, kóros hangjelenséget nem tapasztaltunk. Az önálló, teljes fájdalommentes aktív szájnyitási érték 45 mm volt. Protrúziós vagy laterotrúziós zavart nem észleltünk. A temporomandibularis ízület és a rágóizmok a tapintásos vizsgálat során nem voltak érzékenyek. A fogazat áttekintésekor az alsó fogakon erős fénylő fogkopások voltak észlelhetők (2. kép).

Okkluzálisan az alsó front és kisíró fogak attríciója volt látható, a cervikális régióban enyhe abfrakció volt megfigyelhető. A harapási forma ollóharapás volt. Az alsó állcsonton a 36, 38, 45, 46, 47, 48, fogak hiányoztak. A 35, 37 pillérfogakon fémkerámia híd volt látható, a 37 fog körül ínygyulladás alakult ki a túlterhelés miatt, hiszen az ellenoldalon nem voltak premoláris és moláris okklúziós egységek. A panoráma röntgenfelvételen látható volt a 45 és a 47 fogak helyére beültetett implantátum (3. kép).

A felső állcsonton az 18, 16, 14, 24, 26, 28 fogak hiányoztak. A cirkónium-dioxid vázas hídpótlás az 17 fogtól a 25 fogig tartott. A mezializálódott 27 fog nem volt bevonva pillérfogként a pótlásba. A 21, 22 fogon az esztétikai problémát technikus által készített U korona felragasztásával korrigálták. A felső fogsor front régiójában lokális ínygyulladás volt észlelhető a fogmű nem megfelelő széli záródásának következményeként. A páciens figyelmét felhívtuk az esetleges napközbeni fogszorítás meglétére is, és arra kértük, figyelje meg, hogy vannak-e olyan helyzetek amikor kisebb stressz vagy bizonyos koncentrált figyelmet igénylő tevékenységek során esetleg erősebben szorítja a fogait. A következő találkozás alkalmával rákérdezve a fogszorításra a beteg jelezte, hogy napközben nem tapasztalta a jelenséget.

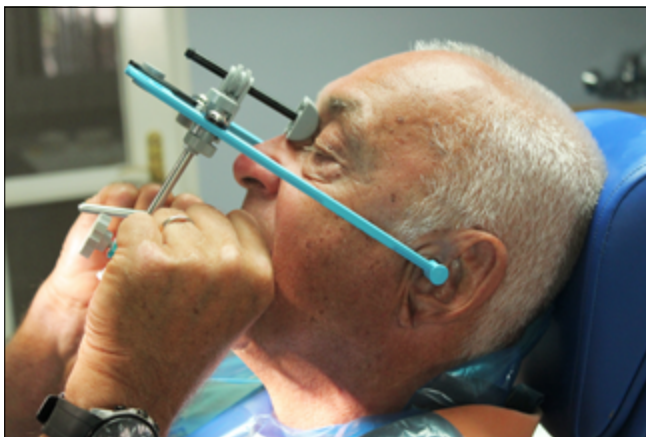### Kezelési terv

Első lépésként az individuális fogművek elkészítéséhez a felső állcsont pozícióját arcívvel, az alsó és felső állcsont egymáshoz való viszonyát centrális relációs helyzetben intraorális rajzolókészülékkel, az egyéni mozgáspályákat pedig pozíciós harapásokkal kívántuk rögzíteni. Mivel a páciens évtizedek óta tartó erős orális parafunkció, alvási bruxizmus mellett semmilyen a craniomandibuláris diszfunkcióra jellemző major tünettel nem rendelkezett, így az esztétikai igényeknek megfelelő, de minimális harapásemelést kívántunk megvalósítani az ideiglenes pótlásokkal. Az alsó állcsont rehabilitációjának megkezdése előtt ideiglenes pótlásra terveztük cserélni a felső állcsont korábbi fogművét, hogy kellő idő álljon rendelkezésre az ínygyulladás megszüntetésére. A 27 fog bevonását a körhídca caries prevenció miatt láttuk célszerűnek. Terveink szerint a technikus által készített ideiglenes pótlás hordása alatt megkezdjük az alsó fogsor protetikai rehabilitációját. Eltávolítjuk a bal oldali hidat, előkészítjük az ép fogazatot, és fogtechnikus által készített ideiglenes hidakat helyezünk fel, valamint behelyezzük az implantátumokba az ínformázó csavarokat. Az alsó állcsont teljes rehabilitációját két laterál- és egy fronthíddal kívántuk megoldani. A jobb oldalon az implantátumokra ragasztott pótlás kerül, kiküszöbölendő a fogcsikorgatásból eredő túlzott erőhatás esetleges következményeként előforduló csavart védő tömés kipattanását. A felső és az alsó fogínyt is érintő gingivitis rehabilitációja, valamint az új, minimálisan megemelt harapási magassághoz való alkalmazko-

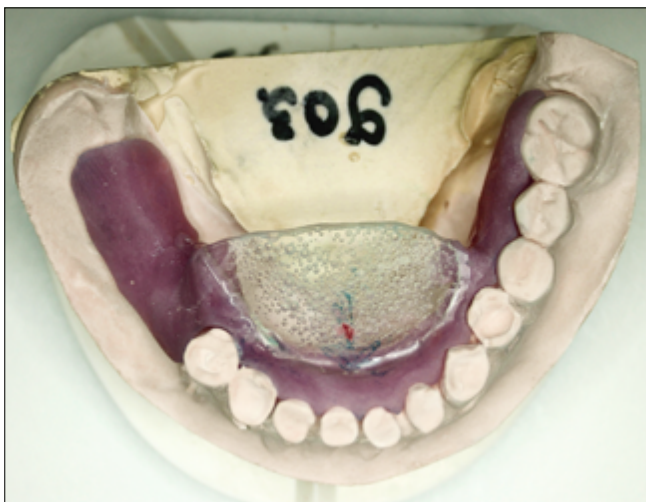
dás után elkészítjük a felső fogsorra a végleges körhíd pótlást. Az ideiglenes hidakat a laboratórium 3D CAD/CAM technológiával resin-kompozit anyagból, míg a végleges fémkerámia pótlásokat szelektív lézerezett (SLS) 3D CAD/ CAM technológiával készíti el. A fogművek anyagának kiválasztásakor szempont volt, hogy a bruxizmusos páciensek esetén gyakoribb a pótlások károsodása [9], valamint, hogy a fémkerámia pótlás esetleges javítása vagy cseréje mind szakmailag mind financiálisan könnyebben megoldható.

### Kezelési folyamat

Az első találkozáskor felvettük a páciens általános és klinikai anamnéziséit, ismertettük az általunk tervezett kezelés menetét és ennek költségeit, majd a páciens beleegyezésekor a kezelést tanulmányi lenyomatok levételével kezdtük. A következő alkalomra a technika elkészítette számunkra az egyéni intraorális rajzolókészüléket és a tanulmányi mintákat az arcíves regisztrációhoz. A felső állcsont arcíves beállításának megfelelően elvégeztük a tanulmányi minták egyéni artikulátorba



4. kép: Arcíves regisztráció oldalnézetből



5. kép: Nyílhegy rajzolat

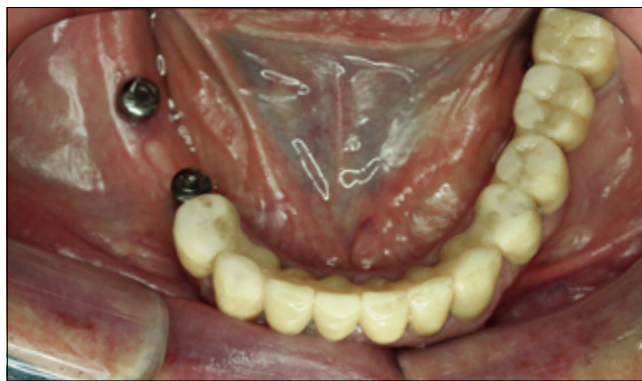helyezését, valamint meghatároztuk a támasztócsavaros regisztráló eszközzel a horizontális mozgásokat, illetve levettük a pozíciós harapásokat (4., 5. kép).

Az elemzések után meghatároztuk a páciens alsó és felső állcsontjának ideális egymáshoz viszonyított helyzetét, a habituális harapási magassághoz képest 2 mm-t emeltünk. A következő ülés alkalmával eltávolítottuk a felső állcsonton lévő cirkónium-dioxid vázas hidat, a tangencionálisan előkészített csomkokon paragingivális Chamfer-vállakat alakítottunk ki a parodontium védelmének, a fogmű megtámasztásának és a megfelelő leplezési vastagság elérésének érdekében. A labor aznap délutánra elkészítette az egyéni értékek szerinti ideiglenes pótlást. Egy hét múlva került sor az alsó híd levételére, a fogak Chamfer-vállas preparálására és az ínyformázó csavarok behelyezésére. Az előkészített fogakra még aznapra elkészültek az ideiglenes hidak. A páciens az ideiglenes pótlásokat ezt követően 6 hétig hordta és sem okklúziós problémáról, sem az ízületet, illetve izmokat érintő problémáról nem számolt be. Meg kell említenünk viszont, hogy a felső ideiglenes pótlás eltörött ez idő alatt, ezért úgy döntöttünk, hogy a végleges pótlások védelmére szükség lesz egy éjszakai harapásemelő sín használatára. Az ideiglenes pótlások viselése alatt az ínygyulladás tökéletesen meggyógyult, a páciens az ideiglenes pótlások által megemelt harapási magassághoz hozzászokott. Az alsó állcsonton készítettük el először a lézerezett fémkerámia pótlást azt követően, hogy a lenyomati (6. kép), majd a becsiszolt fejekkel lenyomatot vettünk az implantátumokról és az előkészített pillérfogakról.

A vázpróba után véglegesen rögzítettük az elkészült fogpótlást (7., 8. kép).

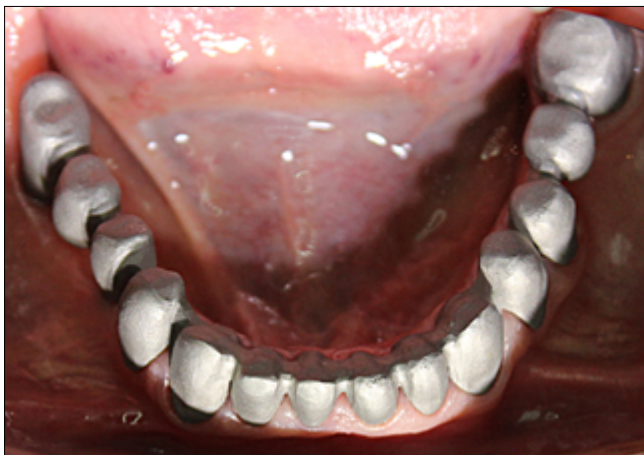Az alsó fogmű beragasztását követően elkészítettük a felső állcsontra tervezett lézerezett technológiával készült fémkerámia pótlást is. A végleges fogmű készre vitelét és rögzítését ez esetben is vázpróba előzte meg (9., 10., 11. kép).

Mivel a páciensnek nincs cranimandibularis diszfunkciója, a fennálló alvási bruxizmus esetleges fogpótlásokat károsító hatásának elkerülése érdekében puha mélyhúzott 2 mm vastagságú sínt készítettünk éjjeli hordásra.

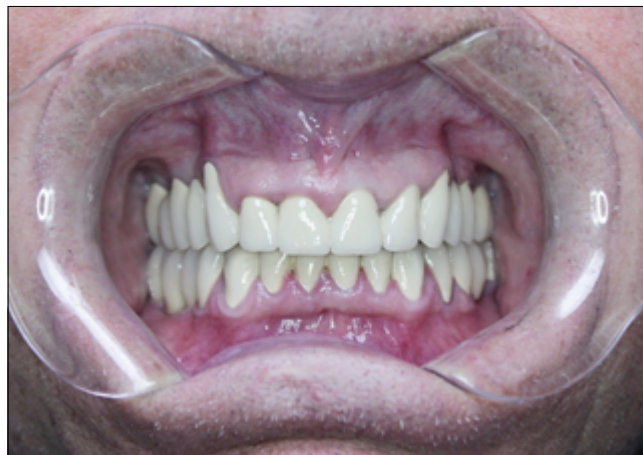

6. kép: Alsó állcsont ideiglenes pótlás, implantátumok ínyformázó csavarokkal

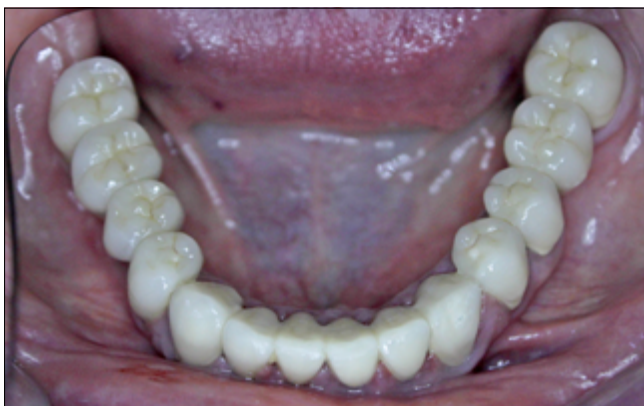



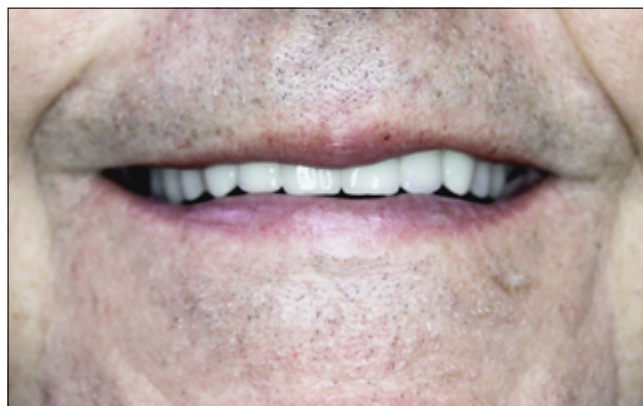7. kép: Alsó állcsont fémváz próba szájban




10. kép: Végleges pótlások, IKP helyzet



8. kép: Alsó állcsont végleges fogpótlás



11. kép: Végleges pótlás, mosolyfotó



9. kép: Felső állcsont fémváz mintán

### Eredmény

A páciens kérésének megfelelően komplex protetikai rehabilitációt hajtottunk végre. Az új, vállasan preparált felső körhíddal, a jobb alsó sorvégi foghiány implantátummal, a bal oldali moláris hiány híddal való pótlásával és az alsó front és premoláris fogak súlyos kopásának rögzített fogművel való kezelésével helyreállítottuk a páciens alvási bruxizmus következtében kialakult sú-

lyos fogkopási rendellenességét, és megszüntettük az egyoldali túlterhelésből és a fogmű nem megfelelő széli záródásából kialakuló ínygyulladást. A páciens elégedett a rehabilitáció végeredményével, viseli az éjszakai műanyag védősínt, és rendszeresen jár kontrollra.

Szeretnék köszönetet mondani mentoromnak Dr. László Gabriellának, lelkes fogorvostan-hallgató segítőmnek Somorjai Ábrisnak és a Dobricza István által vezetett professzionális fogtechnikai labornak a közös munkáért.

### Irodalom

1. The glossary of prosthodontic terms. *J Prosthet Dent* 2005; 10–92. <https://doi.org/10.1016/j.prosdent.2005.03.013>
2. BADER G, LAVIGNE G: Sleep bruxism; an overview of an oromandibular sleep movement disorder. *Sleep medicine reviews* 2000; (4): 27–43. <https://doi.org/10.1053/smr.1999.0070>
3. DE LEEUW, RENY KLASSER, DG: *Orofacial pain: guidelines for assessment, diagnosis, and management*. Quintessence Publishing Company, Incorporated Hanover Park, IL, 2018.
4. JOHANSSON A, OMAR R, CARLSSON GE: Bruxism and prosthetic

- treatment: a critical review.  
*J Prosthodontic Research* 2011; 55: 127–136.  
<https://doi.org/10.1016/j.jpor.2011.02.004>
5. LOBBEZOO F, NAEJE M: Bruxism is mainly regulated centrally, not peripherally. *J Oral Rehabilitation* 2001; 28: 1085–1091.  
<https://doi.org/10.1046/j.1365-2842.2001.00839.x>
  6. MACALUSO G, GUERRA P, DI GIOVANNI G, BOSELLI M, PARRINO L, TERZANO M: Sleep bruxism is a disorder related to periodic arousals during sleep. *J Dental Research* 1998; 77: 565–573.  
<https://doi.org/10.1177/00220345980770040901>
  7. MURALI RV, RANGARAJAN P, MOUNISSAMY A: Bruxism: Conceptual discussion and review. *J Pharm Bioallied Sci* 2015; (7). DOI: 10.4103/0975-7406.155948
  8. OHAYON MM, LI KK, GUILLEMINAULT C: Risk factors for sleep bruxism in the general population. *Chest* 2001; 119: 53–61.  
<https://doi.org/10.1378/chest.119.1.53>
  9. SCHMIDT P: A bruxizmus és a fogszorítás. In: Hermann P, Szentpétery A (szerk.): *Gnatológia* Semmelweis Kiadó, Budapest, 2018; 263–277.
  10. STRAUZ T, AHLBERG J, LOBBEZOO F, RESTREPO C, HUBLIN C, AHLBERG K, et al: Awareness of tooth grinding and clenching from adolescence to young adulthood: a nine-year follow-up. *J Oral Rehabilitation* 2010; 37: 497–500.  
<https://doi.org/10.1111/j.1365-2842.2010.02071.x>
  11. YANAGISAWA K, TAKAGI I, SAKURAI K: Influence of tongue pressure and width on tongue indentation formation. *J Oral Rehabilitation* 2007; 34: 827–834.  
<https://doi.org/10.1111/j.1365-2842.2007.01734.x>
  12. ŽUVELA A, ALAJBEG IŽ, ILLEŠ D, TARLE Z: Tooth wear related signs in the Croatian navy employees. *Acta stomatologica Croatica: International journal of oral sciences and dental medicine* 2011; 45: 166–176.

## Case report

TÖRÖK K

### Complete treatment of a patient with bruxism

Bruxism is a condition of multifactorial origin, defined differently in different textbooks. According to one of the definitions it is either a daytime or night-time parafunction that includes clenching and grinding. Bruxism can occur while sleeping or being awake, and these two forms can often be associated with each other. The central etiological factors include short waking cycles during sleep, a shift in the production of neurotransmitters in the central nervous system, stress and anxiety as psychosocial factors, while occlusal and anatomical abnormalities are cited as influencing factors. Clinical symptoms include heavy dental attrition, abrasion, abfraction, soft tissue lesions (linea alba, lacerated lingual edges), frictional keratosis or masticatory muscle hypertrophy, and myalgia.

The aim of our case report is to present a treatment pathway for a patient with bruxism who required rehabilitation of his entire upper and lower teeth following clinical examination. The patient had missing lower right premolar and molar teeth and had a high degree of dental attrition on his lower incisors and lower left premolars. The maxillary teeth had a complete circular bridgework (damaged on its anterior region) and severe gingivitis due to inadequate marginal adaptation of the restoration.

Based on the clinical examination and after recording the patient's status, our treatment plan was to fabricate a bridge on the remaining teeth in the anterior and left distal region and a bridge on the implants in the right distal region of the mandible. While working on the lower restorations we planned to replace the original maxillary prosthesis with a temporary one. After the lower dentition will have been restored, a full metal-ceramic circular bridge will be made to rehabilitate the upper teeth. To avoid the development of possible jaw-joint problems, we use our basic knowledge of gnathology to adjust the optimal position of the jaw by recording the individual movement paths with a facebow, intraoral drawing device and positional bites.

The patient's severe abnormalities of tooth wear due to sleep bruxism have been corrected and gingivitis was also treated. During the whole course of treatment the unilateral overload and improper edge closure of the original dental prosthesis were corrected with a newly made upper circular bridge. Two mandibular bridgeworks on the remaining teeth in the anterior and distal left regions and on dental implants in the distal right region were also fabricated. The patient is satisfied with the final result of the rehabilitation, wears the nightly plastic protection splint and attends regular check-ups.

**Keywords:** bruxism, sleep bruxism, tooth attrition, CMD, damaged prosthesis