

Semmelweis Egyetem Fogászati és Szájsebészeti Oktató Intézet

Statikus navigáció segítségével beültetett implantátumokon elhorgonyzott, felső egész fogívre kiterjedő rögzített fogpótlás és alsó kombinált fogpótlás készítése

Esetismertetés

DR. SEEREINER TAMÁS, DR. KIVOVICS MÁRTON

A protetikai szemléletű tervezés során a beültetendő fogászati implantátumok helyzetét és számát a készülő fogpótlás fajtája, az elhorgonyzás és a megtámasztás módja határozza meg. A navigált implantáció módszerével az előre megtervezett implantátum pozíciók nagy pontossággal reprodukálhatóak a műtét során. Statikus navigáció esetén az implantátum-ágy kialakításakor műszereinket sablon vezeti a kívánt pozícióba. A módszer csökkenti a posztoperatív morbiditást és a műteti időt, melynek kiemelt jelentősége van az időskorúak fogászati ellátásában. Az így tervezett és kivitelezett implantációs fogpótlás hozzájárul az orális rehabilitáció esztétikájához és funkciójához, biztosítja a fogpótlás és az implantátumok megfelelő biomechanikai terhelését, valamint az implantátum körüli kemény- és lágy szövetek hosszú távú stabilitását. Esetbemutatásunkban összefoglaljuk a statikus navigáció segítségével beültetett implantátumokon elhorgonyzott felső egész fogívre kiterjedő rögzített fogpótlás és alsó kombinált fogpótlás készítésének menetét.

Kulcsszavak: implantáció, fogászati implantátum, statikus navigáció, navigált implantátum beültetés

Bevezetés, irodalmi áttekintés

A modern implantológiában az implantátum beültetését a protetikai szempontok vezérik. Ideálisan, a munkafolyamat során az implantációs műtétekről megfelelő ismeretekkel rendelkező protetikus a diagnosztikus lépéseket követően megtervezi, hogy milyen implantációs fogpótlást készít majd betegének, és a protetikában jártas sebésszel a fogpótlás fajtájától, elhorgonyzásától, megtámasztásától, biomechanikájától és esztétikájától függően meghatározzák, hogy hány darab implantátum beültetése szükséges, és hogy az implantátumok milyen pozícióban és angulációban kerüljenek beültetésre [1–3].

A navigált implantációs műtétek lehetővé teszik, hogy a virtuálisan készített vagy digitizált protetikai tervnek megfelelően tervezett implantátumpozíciókat átvigyük a műteti területre. Statikus navigáció esetén az implantátumpozíciók átvitele a virtuális térből a műteti területre műteti sablonok segítségével történik [1, 4, 5].

Teljesen navigált (full-guided) műtét esetén az implantáció minden lépése a műteti sablon segítségével történik. A nem teljes (half-guided) navigáció esetén az implantátumfészkek kialakításának kezdeti lépéseit irányítja a sablon, a készre fúrás, menetvágás, implantátumbeültetés lépéseinek egy része szabadkézi módszerrel történik. Mindkét módszer lecsökkenti a műteti időt és a posztoperatív morbiditást. Amennyiben lebe-

nyezés nélkül végzett műteti beavatkozást végzünk, enyhébb posztoperatív fájdalomra, duzzanatra számíthatunk. Ugyanakkor, ha lebenyt képzünk, az elősegíti a fűrök megfelelő hűtését, segít megőrizni a keratinizált mucosa megfelelő szélességét az implantátum körül, és vizuálisan is jobban ellenőrizhető az implantátumok helyes pozíciója. [6–9].

A szakirodalom szerint a fogakon megtámasztott sablonokkal nagyobb pontosság érhető el, mint a nyálkahártyán megtámasztott sablonokkal. A legkevésbé precíznek a csonton megtámasztott sablonok bizonyulnak [4, 10, 11].

Esetbemutatásunkban ismertetjük az alsó foghiány kombinált fogpótlással történő ellátását. A felső foghiány esetén bemutatjuk a digitalizált protetikai terv felhasználását az implantátumpozíciók tervezésében, hat implantátum beültetését statikusan navigált módszerrel, és az implantátumokon átmenőcsavarokkal elhorgonyzott fémkerámiai híd készítését.

Általános anamnézis

A páciens Intézetünket új fogpótlások miatti kérésével kereste fel. Nyugdíjas, 67 éves, jó általános állapotú férfi páciens, anamnézisében kezelést befolyásoló tényező nem szerepel, rendszeresen sportol, mozog, aktív. Régen Intézetünk páciense volt, de az elmúlt időszakban

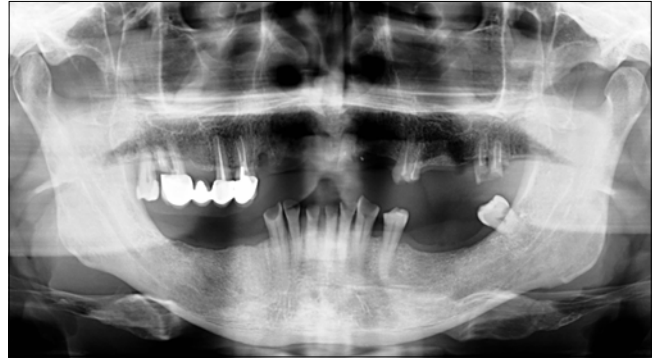
fogait – saját bevallása szerint – egy ideje elhanyagolta. Nem dohányzik, gyógyszereket nem szed, korábbi műtétje nem volt.

Fogászati anamnézis

Abradált, hiányos fogazat, a páciens szájhygiéje nem megfelelő. A felső állcsonton jobb oldalon négy tagú fémkerámia hídpótlást visel (pillérfogak: 14, 15, 17; hézagfog: 16), jobb felső második nagyírlőben caries profundat diagnosztizáltunk, a bölcsességfog 3-as mozgathatóságot mutat, bal felső nagymetsző, első kisírlő és második nagyírlő gyökerek. Az alsó állcsonton 31, 32, 33, 34, 38; 41, 42, 43 fogak találhatóak. (1. kép)

Felső teljes lemezes és alsó kombinált fogpótlás készítése

A fogászati sanatio 2020 januárjában kezdődött meg. Supra- és subgingivalis depurálás után eltávolítottuk az összes felső fogat, illetve a 38-as fogat. Egy hónap gyógyulási idő után instruálást, motiválást követően alsó dentomucosalis megtámasztású, merev elhorgonyzású kombinált fogpótlást (pillérfogak: 31, 32, 33, 34, 41, 42, 43; elhorgonyzás eszköze: Preci Vertex (Alphadent, Waregem, Belgium) és felső ideiglenes teljes lemezes fogpótlást készítettünk (fogszín: A3), a kezelés során összehangoltuk az alsó és felső fogpótlás munkafázisait. Az alsó fogpótlás készítésének előkészítő műveletei a következők voltak: 33, 34, 43-as fogak gyökérkezelése és gyökértömése lateral kondenzációs technikával (sealer: Endomethasone N, Saint-Maur-des-Fossés, Franciaország), csomkfelépítés adhezív tömőanyag felhasználásával (Filtek Ultimate, 3M Espe, Saint Paul, Egyesült Államok). Az alsó fogak parodontálgigiénés szempontok miatti supragingivális vállas előkészítését követően az alsó állcsonttól kétfázisú, kétidejű C szilikon lenyomatot (Zetaplus / Oranwash L; Zhermack SpA, Róma, Olaszország), a felső fogatlan állcsonttól pedig anatómiai lenyomatot (Tropicalgin, Zhermack SpA, Róma, Olaszország) vettünk. A felső funkciós lenyomat vétele (S. S. White lenyomatanyag St. Petersburg Fl. Egyesült Államok) felhasználásával, majd a centrális okklúzió meghatározása történt harapási sablonok befaragásával. A 7 tagú sín vázpróbáját, majd készrevitelét követően kétfázisú egyidejű szituációs lenyomatot vettünk C szilikon lenyomatanyaggal. A fogpróba és a kész fogpótlás átadása után a felső állcsont implantációjához szükséges, ideális gyógyulási idő (8–10 hét) a pandémia következményeképpen 5 hónapra bővült. Ez alatt az idő alatt a páciens a kontrollokon rendszeresen megjelent, az elkészült fogpótlásokkal elégedett volt, azokat viselte, megfelelően használta, tisztította. A páciens által folyamatosan viselt felső fogpótlás segítségünkre volt abban, hogy az állcsontgerinc vertikális és horizontális viszonyai megtartottak maradjanak. A felső teljes

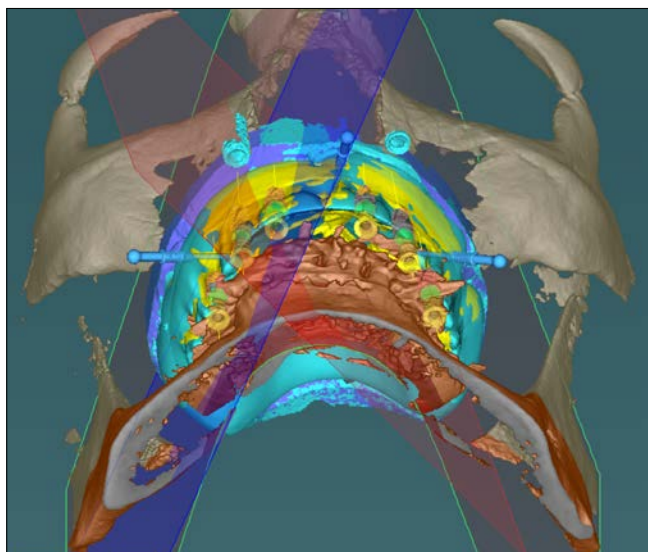


1. kép: Kiindulási OP-felvétel

lemezes fogpótlás készítése során megismertük a páciens esztétikai elvárásait; a fogpótlás készrevitele akkor történt meg, mikor a betegünk elégedett volt a felállított fogak helyzetével, színével, formájával és méretével. 2020 szeptemberében kezdődött meg a felső állcsont implantátumokkal történő rehabilitációja, melynek során az implantátumok statikus navigált sebészeti módszerrel kerültek beültetésre.

Az implantáció protetikailag vezérelt tervezése (backwards planning)

A felső teljes lemezes fogpótlás ideális, megfelelő funkciót és esztétikai megjelenést garantáló fogfelállítása alapján terveztük meg az implantátumok pozícióját. A tervezés során a felső fogatlan állcsonttól kétfázisú, kétidejű C szilikon (Zetaplus / Oranwash L; Zhermack SpA, Róma, Olaszország) anatómiai lenyomatot vettünk. A felső állcsont mintáját desktop scanner (3Series, Dental Wings, Montreal, Kanada) segítségével scanneltük be. A második scan úgy készült el, hogy a mintára helyeztük a teljes lemezes fogpótlást. A fogpótlásba a metszőfogak, szemfogak és molárisok tájékán összesen öt furatot készítettünk, melyeket megolvastott guttaperchával (Diadent Group International, Chungcheongbukdo, Dél-Korea) töltöttünk fel. Ezt követően CBCT (PaX-Reve3D, Vatech, Hwaseong, Dél-Korea) készült a felső fogpótlással a helyén, és külön a felső fogpótlásról a következő beállításokkal: 250 µm voxel méret, 360°-os rotáció, 89 kV-os csőfeszültség, 4,9 mA áramerősség, 24 s-os expozíció, és 15 × 15 cm-es field of view (FOV). A coDiagnostiX program, 10.2-es verziójának (Dental Wings, Montreal, CA, USA) segítségével megnyitottuk a CBCT szegmentációt, és felszíni regisztráció segítségével rögzítettük a felső fogpótlás szegmentációjának, scanjének és a fogatlan állcsont scanjének helyzetét. Az implantátumok helyzetét Denti Root Form (Denti Systems Kft, Szentes, Magyarország) a felső oldalsó metszőfogak, első kisírlők és első nagyírlők pozíciójának megfelelően terveztük meg úgy, hogy az átmenőcsavarokkal rögzített fogpótlás csavarjainak bemenete a pre-molárisok és molárisok esetén a rágófelszínre, az oldal-



2. kép: Az implantáció protetikailag vezérelt tervezése

só metszőfogak esetén a palatinális oldalra kerüljenek. Ezt követően a maxillában három rögzítőszegeccsel elhorgonyozott, mucosális megtámasztású, pilot guided sablont terveztünk. (2. kép)

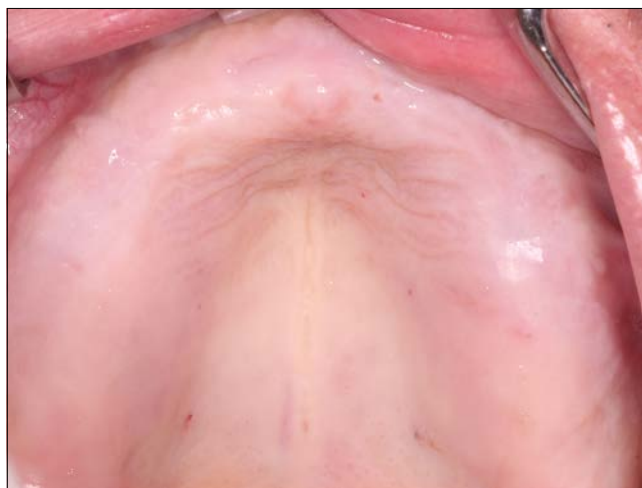Műtéti beavatkozás

Betegünk a műtéti beavatkozás előtt egy percig 0,2%-os klórhexidin-glukonát tartalmú szájvízzel öblített. Helyi érzéstelenítésben rögzítőszegeccsekkel stabilizáltuk a sztereolitográfiával előállított (SLA) műtéti sablont, majd 2 mm átmérőjű előfúrók segítségével (Cikkszám: HN011, Hager & Meisinger GmbH, Neuss, Németország), a sablonban lévő fúróvezető hüvelyen keresztül (Cikkszám: HN001, Hager & Meisinger GmbH, Neuss, Németország) megkezdtük az implantátumfészek kialakítását. A sablon eltávolítása után gerincéli lebenyt preparáltunk, és az implantátumfészek kialakítását a gyártó utasításainak megfelelően végeztük el [12]. (3–5. kép)

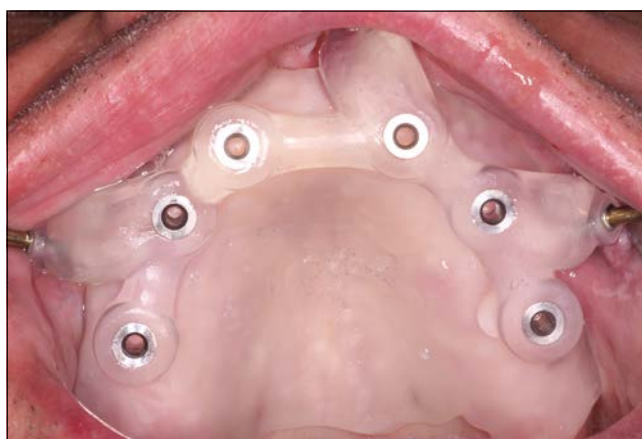6 db Denti „Root Form- típusú” implantátum került a 12, 14, 16, 22, 24, 26 fogak helyére.

- 12: 3,8 × 11,5 mm,
- 14: 4,3 × 11,5 mm,
- 16: 4,3 × 9,5 mm,
- 22: 4,3 × 11,5 mm,
- 24: 4,3 × 11,5 mm,
- 26: 4,8 × 9,5 mm.

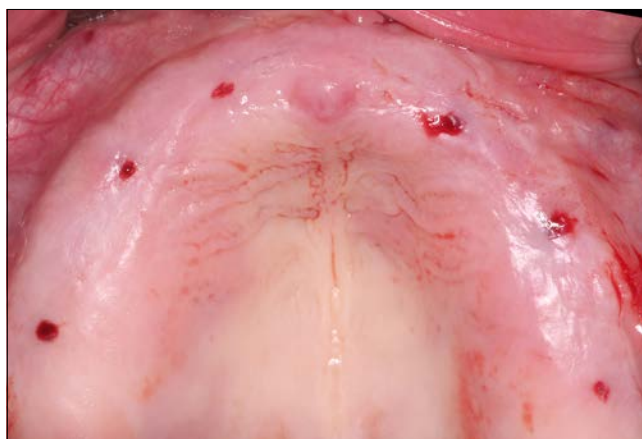A sebet nem felszívódó varróanyaggal, egyszerű csomós öltésekkel zártuk az ínformázó csavarok körül. (6. kép) A beteget instrukciókkal láttuk el a seb megfelelő tisztításáról és a műtét utáni teendőkről. Antibiotikumot (amoxicillin-klavulánsav, Augmentin Duo 1 g, 2 × 1, 5 napig), nem szteroid gyulladáscsökkentőt (diclofenac, Cataflam 50 mg, 3 × 1, 3 napig), és 0,2% klórhexidin-glukonát



3. kép: A fogatlan felső állcsont



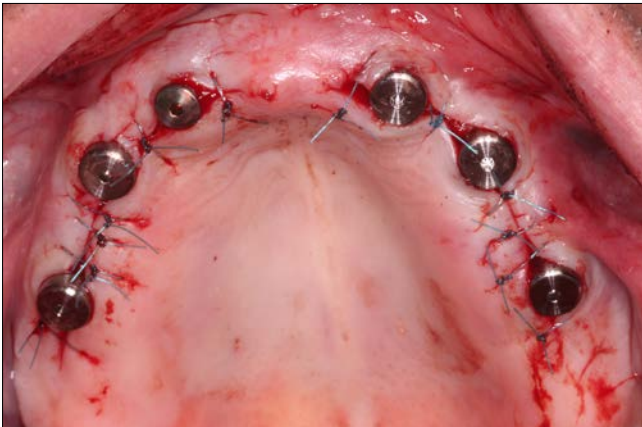
4. kép: A rögzítőszegeccsekkel stabilizált sebészi sablon [12]



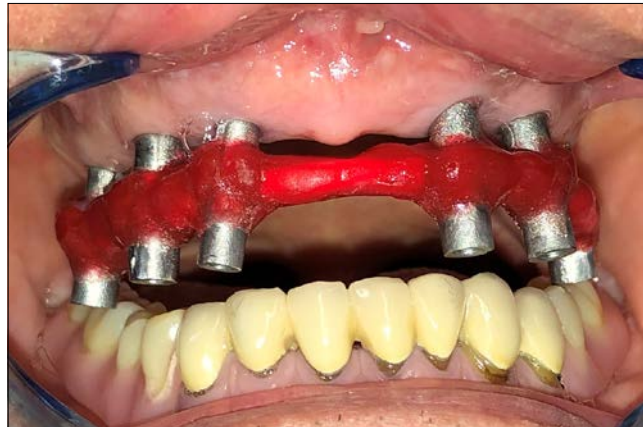5. kép: Az implantátumfészek kialakítása [12]

tartalmú szájöblítőt (Corsodyl, 2 × 1, 14 napig) rendelünk. A varratokat hét nap múlva távolítottuk el [12].

Az implantátumok gyógyulási ideje 3 hónapot vett igénybe, a páciens ez idő alatt is tudta viselni az ideiglenes felső teljes lemezes fogpótlását, mivel azt az ín



6. kép: A műtéti terület zárása egyszerű csomós öltésekkel



7. kép: Az egymással összekötött lenyomati fejek resin sín segítségével.

formázó csavaroknak megfelelően korrigáltuk. Kontrollok alkalmával supra- és subgingivális depurálást végeztünk, a beteg folyamatos instruálása és motiválása mellett. Az implantációs fogpótlások életidejét a beteg szájhigiénéje döntően befolyásolja.

2021 januárjában megkezdtük a felső állcsont végleges protetikai rehabilitációját. Az implantátumokra 12 tagú, lézerszinterezett technikával készült átmenő-csavaros fémkerámia hidat készítettünk. Nyitott kanalas egyfázisú C szilikon precíziós szituációs lenyomatvételt végeztünk úgy, hogy a nyitott kanalas lenyomati feket drót és Pattern Resin (GC, Tokyo, Japán) segítségével síneztük. (7–9. kép) Ezt követően a páciens ideiglenes fogpótlásának segítségével rögzítettük a harapási magasságot. Az arcív segítségével meghatároztuk a felső állcsont helyzetét, és a mintákat egyéni értékű artikulátorba gipszeltük. (KAVO Protar evo 5B, KAVo Dental GmbH, Biberach an der Riss, Németország). (10. kép) A latero- és propulsiós helyzeteket nyílhegyregisztrációval rögzítettük, a saggitalis fejcspálya 47° , a Bennett-szög 29° .

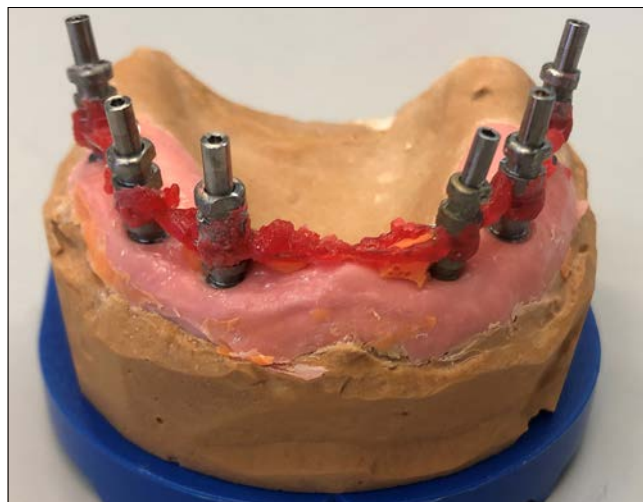
A páciens az ideiglenes fogpótlás műfogainak alakjával, méretével, színével elégedett volt, ezért a fogpótlásról tanulmányi lenyomatot vettünk, amely alapján a labor a végleges fogpótlást ki tudta dolgozni (fogszín A3).

A hídvázpróbát követően (11–12. kép) a bisquit-próba következett. A szájbán és az artikulátorban a centrális okklúziós, a lateropulsiós, a propulsiós és a maximális interkuspidációs viszonyok egyeztek egymással, korrekcióra nem volt szükség.

Az elkészült fogpótlás átadásakor az okklúziós viszonyok ellenőrzését követően az átmenőcsavarokat 25 Ncm-el rögzítettük az implantátumokban. A csavarfejeket teflonszalaggal takartuk, majd a bemeneti nyílásokat adhezív technikával A3-as fogszínű kompozit tömőanyaggal (Filtek Ultimate, 3M Espe, Saint Paul, Egyesült Államok) fedtük be. A navigált sebészeti módszernek és a megfelelő csontkínálatnak köszönhetően az egyenes átmenőcsavarok hozzáférése a premolárisok és molárisok esetén a rágófelszínre, az oldalsó metszőfogak esetén a palatinális oldalra került. (13. kép)



8. kép: Nyitott kanalas, egyfázisú, egyidejű precíziós, szituációs lenyomat



9. kép: Lenyomati fejek a gipszmintán



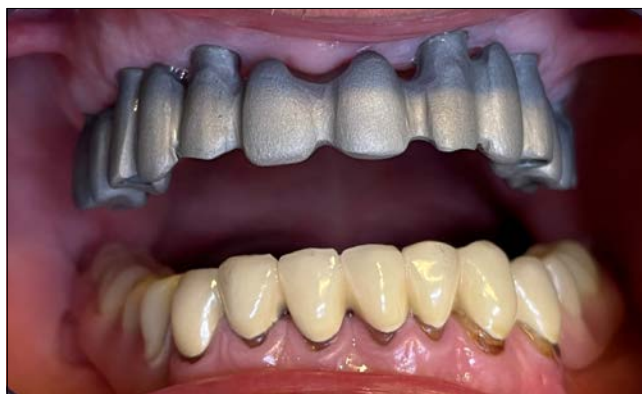10. kép: CR meghatározása, a minták egyéni értékű artikulátorba gipszelése

Az egyhetes kontrollon a páciens elégedetten számolt be új fogpótlásáról. Mind a rágás, mind a beszéd, mind az esztétikai funkciókat kiválóan találta Ő és környezete is. A fél éves kontrollon a beteg szájhigiéniéjét megfelelőnek találtuk.

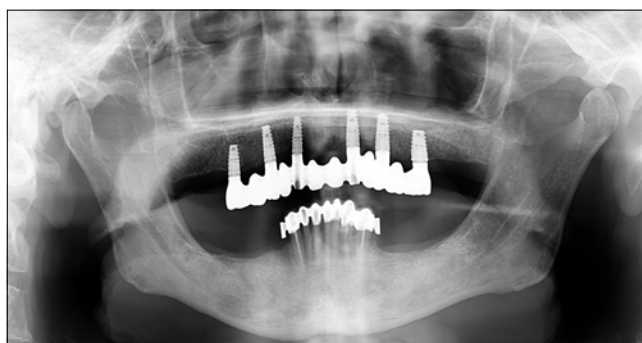
Megbeszélés

Betegeink gyakran jelentkeznek reménytelen prognózisú maradék fogazattal. Évtizedek rossz szokásai, nem megfelelő szájhigiénié és esetleges iatrogén ártalmak lehetnek a háttérben. Amennyiben a teljes rágófelszíni rehabilitációt implantátumok beültetésével tervezzük megvalósítani Intézetünkben, fontosnak tartjuk először a szájhigiénié rendezését és a fogazat szanálását, ami a beteg góctalanítását is jelenti. Ezt követően minden esetben javasoljuk az ideiglenes teljes lemezes fogpótlás készítését, mely lehetővé teszi az állcsontrelációk megőrzését, a beteg esztétikai igényeinek és compliance-ének megismerését, és mihamarabbi visszailleszkedését a társadalomba. Az ülések során lehetőségünk nyílik megfelelően kezelni, irányítani betegünk elvárásait fogpótlásával kapcsolatban. Elsősorban a felső állcsont teljes foghiánya esetén a betegek jelentős része elégedett fogpótlásával, és ez esetben jelentősen csökkennek az anyagi kiadások, műtéti kockázatok, és a rehabilitáció sokkal rövidebb időn belül befejeződik [13].

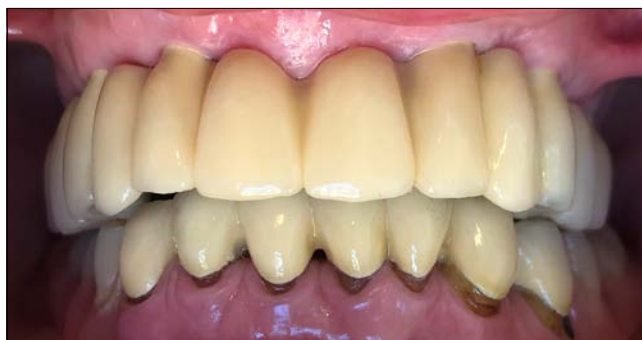Dolgozatunkban bemutatott esetünkben a fogazat szanálása és a szájhigiéniés instruálást, motiválást követően az alveolusok atrophijája miatt a fogmedernyűlvány horizontális dimenziójának helyreállítására laterális augmentációja szükséges. Betegünket tájékoztattuk a csontpótlás lehetőségeiről, a beavatkozások utáni lehetséges szövődményekről, következményekről, a gyó-



11. kép: Hídvázipróba



12. kép: Kontroll OP-felvétel a hídvázzal



13. kép: A szájbán rögzített kész hídpoztás

gyulási időről és a várható többletköltségekről. Páciensünkkel együtt a kezelés hosszú időtartama és invazivitása miatt inkább a hagyományos kombinált fogpótlás készítése mellett döntöttünk, melyet páciensük megelégedéssel viselt.

Amennyiben betegünk a teljes lemezes fogpótlás elkészítése után is ragaszkodik implantátumok beültetéséhez, és ezt általános egészségi állapota, szocioökonómikus háttere és szájhigiéniéje lehetővé teszi, el kell döntenünk, hogy fedőlemezes fogpótlás (overdenture), híd vagy hídprotézis készítése szolgálja-e leginkább az esztétikai és funkcionális elvárásokat. Az ideiglenesen elkészített teljes lemezes fogpótlás, melyet a páciens jól használ, tartalmazza azokat az információkat (okklú-

ziós viszonyok, fogfelállítás, fogszín, ajaktámasz szükségessége stb.), melynek segítségével olyan implantációs pótlás készíthető, mellyel betegünk elégedett lesz [4, 5, 14].

Fontos, hogy gondosan kövessük az interalveoláris térköz megváltoztatásának egyes következményeit. Abban az esetben, ha az interalveoláris térköz nagyban megnöveljük, előfordulhat, hogy a horizontális erők jobban terhelik az extraalveoláris erőkart, és így döntőgő, billentő hatást érünk el, mely az implantátum kihordási idejére kedvezőtlenül hat. Extrém esetben az interalveoláris térköz jelentős emelésével csökkenthetjük vagy teljesen eltüntethetjük az interokkluzális térköz, ami parafunkciókat – bruxizmus, üresjárat szorítás stb. – válthat ki és ez igencsak túlterhelésként jelentkezik implantátum szinten. Ha azt a hibát követjük el, hogy a fentiakat elkerülendő túl alacsony interalveoláris térközöt határozzunk meg, akkor számolnunk kell az arc beesettségével, az ajaktartás (lipsupport) csökkenésével és a rágóerő jelentős visszaesésével. Az egyénekre jellemző helyes interalveoláris térköz és interokkluzális térköz meghatározásával elkerülhetővé válik a temporomandibuláris ízületi funkciók jelentkezése [16–20].

A statikusan navigált implantátumbeültetés lehetővé teszi, hogy az ideiglenes teljes lemezes fogpótlás fogfelállítása alapján megtervezzük az implantátumok ideális helyzetét és ezt a műtéti sablonnal átvigyük a műtéti területre. Az így beültetett implantátumok hozzájárulnak a végleges fogpótlás esztétikájához, helyes biomechanikájához, és az implantátum körüli kemény- és lágyszövetek hosszútávú stabilitásához. A navigált sebészeti beavatkozás csökkenti a műtét idejét és a posztoperatív morbiditást [10, 11].

Az irodalom szerint statikusan navigált implantátumbeültetés esetén coronálisan 0,9 mm, apicálisan 1,3 mm deviációval és 3,5°-os szögeltéréssel számolhatunk a tervezettől [4, 10, 11, 15, 21–28]. A statikusan navigált implantátumbeültetés pontatlansága tehát összemérhető azokkal a biztonsági zónákkal, amelyeket a szomszédos fogaktól (1,5–2,0 mm), a szomszédos implantátumoktól (3,0 mm) kell tartanunk, illetve a csontvastagsággal, amelyet az implantátumtól vestibulárisan, orálisan és apicálisan az anatómiai képletektől (1,5–2,0 mm) biztosítanunk kell [24]. Ez a hiba a képalkotásból, a sablon gyártásából, annak elhorgonyzásából és megtámasztásából, pozícionálásából és a műtét során adódó hibákból tevődik össze. Az irodalomban számos vizsgálat irányul a sebész tapasztaltságának és a csont denzitásának hatására az implantátumbeültetés pontosságára statikus navigáció esetén [22, 27, 29–39]. A bemutatott műtét során azért választottuk a half-guided navigációs módszert, mert így lehetőségünk nyílt lebenyképzéssel ellenőrizni, hogy a beültetett implantátumok megfelelő pozícióban, a csontos borítékon belülre kerültek-e.

Az implantátumok elhelyezésével az irodalom igen szerteágazóan foglalkozik. Mi az ITI (International Team for Implantology) irányelveit, ajánlásait tartjuk útmutatónak [40].

Következtetések

A protetikailag vezérelt, statikusan navigált implantátumbeültetés pontossága lehetővé teszi, hogy a beteg elvárásainak megfelelő esztétikai megjelenésű pótlást készítsünk. A módszer csökkenti a posztoperatív morbiditást és a műtéti időt, melynek kiemelt jelentősége van a fogászati ellátásban, különösen az esetünkben említett geriátriai betegeknek.

Irodalom

- TAHMASEB A, WISMEIJER D, COUCKE W, DERKSEN W: Computer technology applications in surgical implant dentistry: A systematic review. *Int J Oral Maxillofac Implants* 2014; 29 Suppl, 25–42. <https://doi.org/10.11607/jomi.2014suppl.g1.2>
- VERCRUYSSSEN M, FORTIN T, WIDMANN G, JACOBS R, QUIRYNEN M: Different techniques of static/dynamic guided implant surgery: Modalities and indications. *Periodontol* 2000 2014; 66, 214–227. <https://doi.org/10.1111/prd.12056>
- VERCRUYSSSEN M, LALEMAN I, JACOBS R, QUIRYNEN M: Computer-supported implant planning and guided surgery: A narrative review. *Clin Oral Implants Res* 2015; 26 Suppl 11, 69–76. <https://doi.org/10.1111/clr.12638>
- ARISAN V, KARABUDA CZ, OZDEMIR T: Implant surgery using bone- and mucosa-supported stereolithographic guides in totally edentulous jaws: Surgical and post-operative outcomes of computer-aided vs. standard techniques. *Clin Oral Implants Res* 2010; 21, 980–988. <https://doi.org/10.1111/j.1600-0501.2010.01957.x>
- JODA T, ZARONE F, FERRARI M: The complete digital workflow in fixed prosthodontics: A systematic review. *BMC Oral Health* 2017; 17, 124. <https://doi.org/10.1186/s12903-017-0415-0>
- LIU YF, WU JL, ZHANG JX, PENG W, LIAO WQ: Numerical and experimental analyses on the temperature distribution in the dental implant preparation area when using a surgical guide. *J Prosthodont* 2018; 27, 42–51. <https://doi.org/10.1111/jopr.12488>
- POZZI A, TALLARICO M, MARCHETTI M, SCARFÒ B, ESPOSITO M: Computer-guided versus free-hand placement of immediately loaded dental implants: 1-year post-loading results of a multicentre randomised controlled trial. *Eur J Oral Implantol* 2014; 7, 229–242.
- FORTIN T, BOSSON JL, ISIDORI M, BLANCHET E: Effect of flapless surgery on pain experienced in implant placement using an image-guided system. *Int J Oral Maxillofac Implants* 2006; 21, 298–304.
- BOA K, BARRAK I, VARGA E JR, JOOB-FANCSALY A, VARGA E, PIFFKO J: Intraosseous generation of heat during guided surgical drilling: An ex vivo study of the effect of the temperature of the irrigating fluid. *Br J Oral Maxillofac Surg* 2016; 54, 904–908. <https://doi.org/10.1016/j.bjoms.2016.06.004>
- HÄMMERLE CH, CORDARO L, VAN ASSCHE N, BENIC GI, BORNSTEIN M, GAMPER F, et al: Digital technologies to support planning, treatment, and fabrication processes and outcome assessments in implant dentistry. Summary and consensus statements. The 4th EAO consensus conference 2015. *Clin Oral Implants Res* 2015; 26 Suppl 11, 97–101. <https://doi.org/10.1111/clr.12648>
- WISMEIJER D, JODA T, FLÜGGE T, FOKAS G, TAHMASEB A, BECHELLI D, et al: Group 5 iti consensus report: Digital technologies. *Clin Oral Implants Res* 2018; 29 Suppl 16, 436–442. <https://doi.org/10.1111/clr.13309>

12. KIVOVICS M, PÉNZES D, NÉMETH O, MIJIRITSKY E: The influence of surgical experience and bone density on the accuracy of static computer-assisted implant surgery in edentulous jaws using a mucosa-supported surgical template with a half-guided implant placement protocol—a randomized clinical study. *Materials (Basel)* 2020; 13. <https://doi.org/10.3390/ma13245759>
13. SCHIMMEL M, MÜLLER F, SUTER V, BUSER D: Implants for elderly patients. *Periodontol 2000* 2017; 73, 228–240. <https://doi.org/10.1111/prd.12166>
14. COLOMBO M, MANGANO C, MIJIRITSKY E, KREBS M, HAUSCHILD U, FORTIN T: Clinical applications and effectiveness of guided implant surgery: A critical review based on randomized controlled trials. *BMC Oral Health* 2017; 17, 150. <https://doi.org/10.1186/s12903-017-0441-y>
15. CASSETTA M, DI MAMBRO A, GIANANTI M, STEFANELLI LV, CAVALLINI C: The intrinsic error of a stereolithographic surgical template in implant guided surgery. *Int J Oral Maxillofac Surg* 2013; 42, 264–275. <https://doi.org/10.1016/j.ijom.2012.06.010>
16. FABBRI G, SORRENTINO R, CANNISTRARO G, MINTRONE F, BACHERINI L, TURRINI R: Increasing the Vertical Dimension of Occlusion: A Multicenter Retrospective Clinical Comparative Study on 100 Patients with Fixed Tooth-Supported, Mixed, and Implant-Supported Full-Arch Rehabilitations. *Int J Periodontics Restorative Dent* 2018; 38, 323–335. <https://doi.org/10.11607/prd.3295>
17. LIMA AF, CAVALCANTI AL, MARTINS LR, MARCHI GM: Occlusal interferences: how can this concept influence the clinical practice? *Eur J Dent* 2010; 4, 487–491. <https://doi.org/10.1055/s-0039-1697870>
18. ABDUO J, LYONS K: Clinical considerations for increasing occlusal vertical dimension: a review. *Aust Dent J* 2012; 57, 2–10. <https://doi.org/10.1111/j.1834-7819.2011.01640.x>
19. NAGY ZS, SCHMIDT P, HERMANN P: The importance of individual mandibular movements in case of temporomandibular joint dysfunction. Case report. *Fogorv Szle* 2012; 105, 167–171.
20. NAGY ZS, SCHMIDT P, HERMANN P: Complex prosthetic rehabilitation of a patient with temporomandibular dysfunction. Case report. *Fogorv Szle* 2013; 106, 7–10.
21. JONES A: Accuracy of mucosa supported guided dental implant surgery. *Clin Case Rep* 2018; 6, 2131–2139. <https://doi.org/10.1002/ccr3.1809>
22. RUNGCHARASSAENG K, CARUSO JM, KAN JY, SCHUTYSER F, BOUMANS T: Accuracy of computer-guided surgery: A comparison of operator experience. *J Prosthet Dent* 2015; 114, 407–413. <https://doi.org/10.1016/j.prosdent.2015.04.004>
23. SEO C, JUODZBALYS G: Accuracy of guided surgery via stereolithographic mucosa-supported surgical guide in implant surgery for edentulous patient: A systematic review. *J Oral Maxillofac Res* 2018; 9, e1. <https://doi.org/10.5037/jomr.2018.9101>
24. VARGA E. JR, ANTAL M, MAJOR L, KISCSATÁRI R, BRAUNITZER G, PIFFKÓ J: Guidance means accuracy: A randomized clinical trial on freehand versus guided dental implantation. *Clin Oral Implants Res* 2020; 31, 417–430. <https://doi.org/10.1111/clr.13578>
25. VERCRUYSSSEN M, COUCKE W, NAERT I, JACOBS R, TEUGHELIS W, QUIRYNEN M: Depth and lateral deviations in guided implant surgery: An rct comparing guided surgery with mental navigation or the use of a pilot-drill template. *Clin Oral Implants Res* 2015; 26, 1315–1320. <https://doi.org/10.1111/clr.12460>
26. VERCRUYSSSEN M, COX C, COUCKE W, NAERT I, JACOBS R, QUIRYNEN M: A randomized clinical trial comparing guided implant surgery (bone- or mucosa-supported) with mental navigation or the use of a pilot-drill template. *J Clin Periodontol* 2014; 41, 717–723. <https://doi.org/10.1111/jcpe.12231>
27. VERMEULEN J: The accuracy of implant placement by experienced surgeons: Guided vs freehand approach in a simulated plastic model. *Int J Oral Maxillofac Implants* 2017; 32, 617–624. <https://doi.org/10.11607/jomi.5065>
28. YOUNES F, COSYN J, DE BRUYCKERE T, CLEYMAET R, BOUCKAERT E, EGHBALI A: A randomized controlled study on the accuracy of free-handed, pilot-drill guided and fully guided implant surgery in partially edentulous patients. *J Clin Periodontol* 2018; 45, 721–732. <https://doi.org/10.1111/jcpe.12897>
29. CASSETTA M, BELLARDINI M: How much does experience in guided implant surgery play a role in accuracy? A randomized controlled pilot study. *Int J Oral Maxillofac Surg* 2017; 46, 922–930. <https://doi.org/10.1016/j.ijom.2017.03.010>
30. CUSHEN SE, TURKYILMAZ I: Impact of operator experience on the accuracy of implant placement with stereolithographic surgical templates: An in vitro study. *J Prosthet Dent* 2013; 109, 248–254. [https://doi.org/10.1016/S0022-3913\(13\)60053-0](https://doi.org/10.1016/S0022-3913(13)60053-0)
31. FERNÁNDEZ-GIL Á, GIL HS, VELASCO MG, MORENO VÁZQUEZ JC: An An in vitro model to evaluate the accuracy of guided implant placement based on the surgeon's experience. *Int J Oral Maxillofac Implants* 2017; 32, 151–154. <https://doi.org/10.11607/jomi.5024>
32. HINCKFUSS S, CONRAD HJ, LIN L, LUNOS S, SEONG WJ: Effect of surgical guide design and surgeon's experience on the accuracy of implant placement. *J Oral Implantol* 2012; 38, 311–323. <https://doi.org/10.1563/AAID-JOI-D-10-00046>
33. JORBA-GARCÍA A, FIGUEIREDO R, GONZÁLEZ-BARNADAS A, CAMPS-FONT O, VALMASEDA-CASTELLÓN E: Accuracy and the role of experience in dynamic computer guided dental implant surgery: An in-vitro study. *Med Oral Patol Oral Cir Bucal* 2019; 24, e76–e83. <https://doi.org/10.4317/medoral.22785>
34. MAREI HF, ABDEL-HADY A, AL-KHALIFA K, AL-MAHALAWY H: Influence of surgeon experience on the accuracy of implant placement via a partially computer-guided surgical protocol. *Int J Oral Maxillofac Implants* 2019; 34, 1177–1183. <https://doi.org/10.11607/jomi.7480>
35. OCHI M, KANAZAWA M, SATO D, KASUGAI S, HIRANO S, MINAKUCHI S: Factors affecting accuracy of implant placement with mucosa-supported stereolithographic surgical guides in edentulous mandibles. *Comput Biol Med* 2013; 43, 1653–1660. <https://doi.org/10.1016/j.compbiomed.2013.07.029>
36. OZAN O, ORHAN K, TURKYILMAZ I: Correlation between bone density and angular deviation of implants placed using ct-generated surgical guides. *J Craniofac Surg* 2011; 22, 1755–1761. <https://doi.org/10.1097/SCS.0b013e31822e6305>
37. PARK SJ, LEESUNGBOK R, CUI T, LEE SW, AHN SJ: Reliability of a cad/cam surgical guide for implant placement: An in vitro comparison of surgeons' experience levels and implant sites. *Int J Prosthodont* 2017; 30, 367–169. <https://doi.org/10.11607/ijp.5179>
38. PUTRA RH, YODA N, IKUBO M, KATAOKA Y, YAMAUCHI K, KOYAMA S, et al: Influence of bone condition on implant placement accuracy with computer-guided surgery. *Int J Implant Dent* 2020; 6, 62. <https://doi.org/10.1186/s40729-020-00249-z>
39. TOYOSHIMA T, TANAKA H, SASAKI M, ICHIMARU E, NAITO Y, MATSUSHITA Y, et al: Accuracy of implant surgery with surgical guide by inexperienced clinicians: An in vitro study. *Clin Exp Dent Res* 2015; 1, 10–17. <https://doi.org/10.1002/cre2.3>
40. BARTER S: Surgical Considerations in the Aging Patient. In: Wismeijer D, Chen S, Buser D (szerk.): ITI Treatment Guide Volume 9 Implant Therapy in the Geriatric Patient. *Quintessence publishing Co, Ltd, Berlin* 2016; 133–144.

SEEREINER T, KIVOVICS M

**Lower combined and implant borne upper fixed full arch prostheses
using static Computer Assisted Implant Surgery**

Case report

Reverse planning in contemporary implantology means that the number, dimensions, position, and inclination of dental implants placed are determined by prosthodontic design. This facilitates optimal aesthetic results and function, an ideal biomechanical loading for all components of the prosthesis, and a long-term stability of soft and hard tissues surrounding the implants. Navigated implant placement aims to reproduce planned positions during implant surgery. During static computer-assisted implant surgery (CAIS), planned implant positions are reproduced by the surgical template. Static CAIS decreases postoperative morbidity and surgical time, which makes it an advantageous treatment modality in the management of elderly patients. In our case report, we present the delivery of a combined prosthesis in the lower jaw and a full arch implant-supported fixed prosthesis using static CAIS for the upper jaw.

Keywords: dental implant, surgical guide, static navigation, computer-assisted implant surgery