

Semmelweis Egyetem, Fogorvostudományi Kar, Fogpótlástani Klinika*
Semmelweis Egyetem, Fogászati és Szájsebészeti Oktató Intézet**

Acromegaliás páciens teljes foghiányának ellátása részlegesen egyéni értékű artikulátorban készült teljes lemezes fogpótlással

Esetismertetés

DR. SOMOGYI ANDREA*, DR. HERMANN PÉTER*, DR. KIVOVICS PÉTER**

Az acromegalia súlyos szisztémás kórkép, melynek hátterében a megnövekedett növekedési hormon (GH), valamint az IGF-1 termelődése áll. A betegség klinikai manifesztációi között szerepel az aránytalan szkeletális növekedés, lágy-
szöveti szaporulat, metabolikus, kardiovaszkuláris és légzőrendszeri komorbiditások. A diagnózis felállítása hosszú
évtizedekbe is telhet, köszönhetően a megjelenésbeli elváltozások lassú kialakulásának. Esetbemutatásunkban egy
acromegaliában szenvedő páciens teljes szájüregi rehabilitációját mutatjuk be. A kezelés során az implantáció lehető-
sége a számos szisztémás megbetegedés miatt kontraindikált volt, így a páciensnek hagyományos teljes lemezes fog-
pótlás készült, részlegesen egyéni értékű artikulátorban. A páciens jelentős állcsontméretbeli eltérése, valamint számos
szisztémás megbetegedése tette a kezelést szakmailag izgalmassá.

Kulcsszavak: acromegália, teljes lemezes fogpótlás, arcív, egyéni értékű artikulátor

Az átlagéletkor meghosszabbodásával folyamatosan emelkedik az idősebb életkorú pácienseink száma, akik számos, a fogászati kezelést befolyásoló szisztémás megbetegedéssel érkeznek a fogászati kezelésekre. Ezek közé tartozik az acromegalia is.

Az acromegalia fokozatosan kialakuló, súlyos szisztémás kórkép, mely számos megjelenésbeli elváltozásáról ismerhető fel, s amelyet számos szövődmény is kísér [5]. A betegség kialakulásáért az esetek 98-99%-ban a hipofízisben kialakult benignus adenoma tehető felelőssé, amely fokozott növekedési hormon (GH) termelődést okoz [13]. Az acromegalia előfordulása (prevalenciája) a korábban becsültekhez képest magasabb, napjainkban 60/1 millió körüli értékre teszik [12]. Ennek megfelelően Magyarországon több mint félezer acromegaliában szenvedő beteg élhet, jelentős hányaduk feltételezhetően diagnosztizálatlanul. Ennek oka lehet az, hogy a kifejezett megjelenésbeli elváltozások meglehetősen lassan fejlődnek ki, a családtagok sok esetben nem is érzékelik ezeket. A tünetek kezdetétől a diagnózisig tartó átlagos időtartam kb. 12 év [1, 4], de a tünetek meghatározása – amelyet általában régi fényképek segítségével végeznek – nagyon nehéz. A diagnózis felállításakor az átlagos életkor 40-45 év körül van [13]. A klinikai tünetek megjelenése a szomatikus és metabolikus hatásokat egyaránt kifejtő növekedési hormon (GH) és a GH-dependens IGF-1 szérumban koncentrációja emelkedésének tulajdoníthatóak. A szomatikus

hatás a szövetek, mint pl. a bőr, kötőszövet, porc- és csontszövet stb., növekedésének stimulációjában mutatkozik meg. A metabolikus folyamatoknál nitrogénretenció, inzulin antagonistikus hatás és lipolysis figyelhető meg.

A betegség hátterében álló adenoma direkt hatása lehet fejfájás, látásromlás (látótérkiesés) [15], valamint a hipofízisfunkció befolyásolása. Szomatotrop macroadenoma nem csak a GH-szekréció fokozását okozhatja, hanem gonadotrop hormonokét is, amelyek okán nők esetében gyakori a menstruációs zavar, galactorrheával vagy anélkül, továbbá számos ösztrogénhiánnyal együtt járó állapot előfordulása. Egy 47, reprodukcióra alkalmas, acromegaliában szenvedő nőből álló vizsgálatban 62%-ban találtak amenorrhéát és 15%-ban oligomenorrhéát. A páciensek 30%-ánál hyperprolactinaemia is megfigyelhető volt [10].

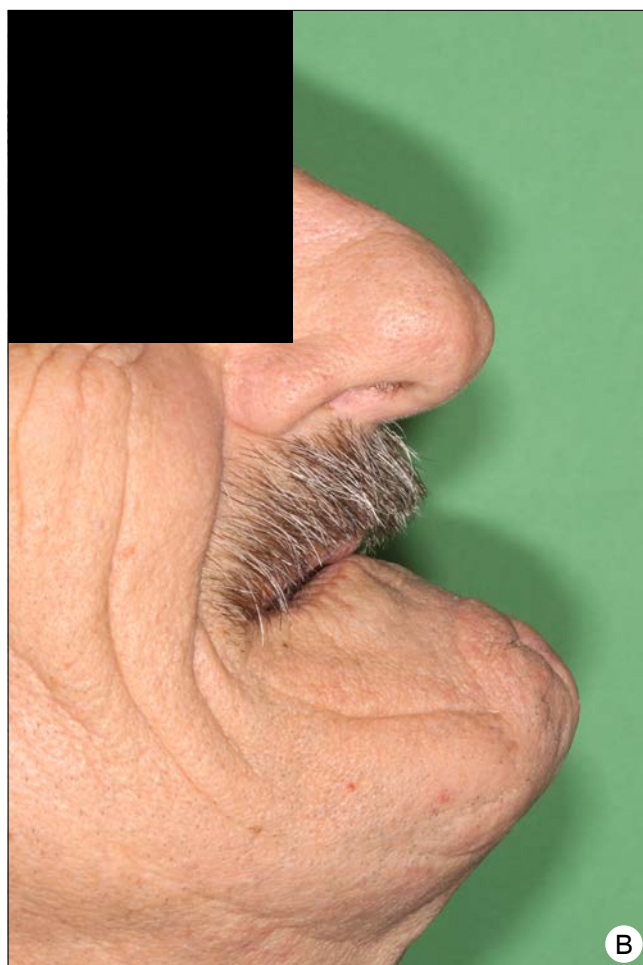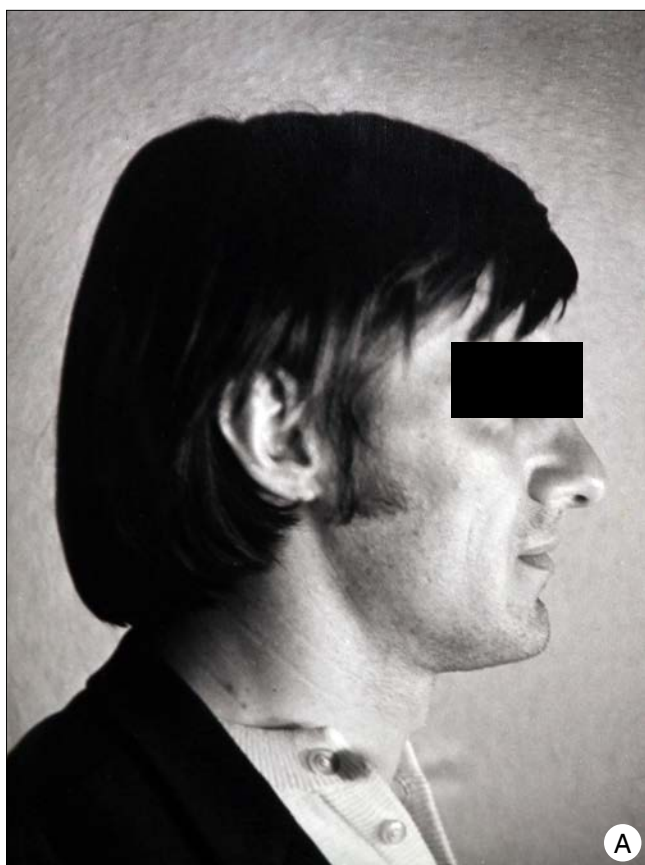A növekedési hormon (GH) és az IGF-1 fokozott szekréciójának eredményeként a lágy- és keményszöveti elváltozások gyakorlatilag kivétel nélkül érintenek minden acromegaliás beteget. A csontok növekedési folyamatainak lezárultát követően a fokozott növekedési hormonhatás karakterisztikus méretbeli elváltozásokhoz vezet, a lassú folyamat a testen jellegzetesen a kéz- és lábmeretek növekedésében mutatkozik meg. Az arcon szembetűnő az arccsontok deformitása, mélyült nasolabialis redő, ajak megvastagodása, valamint a szájüreg átformáló mandibula növekedése, azaz az ún.

prognatizmus figyelhető meg, amely a fogazat átrendeződéséhez vezet. A tünetek előfordulási gyakoriságának szempontjából a megnagyobbodott mandibula vezető helyen áll. Ennek hátterében a periosteális csontappozíció áll a condylaris növekedési központok aktivációja révén. Az ún. oro-dentális klinikai elváltozások nagy variabilitást mutatnak: mandibula-prognathizmus és -megvastagodás, a fogazat szétnyílása, malocclusio megjelenése. A fogazat szétnyílása és dőlése sok esetben nem csak a mandibula változásai miatt következik be, hanem a párhuzamosan növekedő nyelv – az erőteljes macroglossia – is fokozatos nyomást fejt ki a fogakra vesztibuláris irányba, tovább súlyosbítva a problémát. Az okklúziós eltérések mellett a nyelv megnagyobbodása számos esetben mélyülő hangszínhez, lassuló beszédhez és alvási problémákhoz, obstruktív alvási apnoéhoz is hozzájárul [3]. Ezek az oro-dentális tünetek gyakoriságuknál fogva tulajdonképpen a betegség védjegyévé is váltak. A növekedési hormon hatása nemcsak a kemény-, hanem a lágy szövetekben is proliferatív hatású. Lágyszöveti sejtszaporulat nemcsak a nyelvnél jelentkezhet, hanem splanchnomegáliához (pl. máj-, vesemegnagyobbodás) is vezethet.

A betegség kezelésének három lehetősége a műtét, a gyógyszeres kezelés és a radioterápia. Ezek közül a műtét az elsőként választandó kezelési mód, amennyiben az lehetséges [14].

A tünetek sokfélesége jelzi, hogy a betegség diagnosztizálásához és kezeléséhez nagyon fontos a multidiszciplináris együttműködés, amelyben a fogorvosok kiemelt helyen állnak. Ennek oka az, hogy a legszembetűnőbb és egyben leggyakoribb kórjelző elváltozás a végtagok méretnövekedése mellett a mandibula megnagyobbodása, mely könnyen felismerhető fogászati vizsgálat alkalmával. Gyanú felmerülése esetén a páciens a fogorvosa által szakorvosi kivizsgálásra továbbküldhető [6]. Egy kérdőíves vizsgálat szerint a vizsgált acromegáliában szenvedők kevesebb mint 5%-át küldte fogorvosa szakorvosi felülvizsgálatra a betegségre való gyanú kapcsán, annak ellenére, hogy az oro-dentális tünetek rendkívül gyakori előfordulásúak (1. kép). [11].

A fogorvosi kezelést jelentősen befolyásoló acromegáliás jelenség a mandibula növekedése, ezáltal a progéniás arckarakter, illetve a progéniás harapási forma kialakulása. Az acromegáliás pácienseknél nem relatív progéniával találkozunk, mint például operált hasadékos betegeknél, hanem a progéniában valóban az alsó állcsont néhol kisebb, helyenként azonban jelentős megnagyobbodását jelenti. Abban az esetben, ha az acromegáliás progéniához teljes foghiány társul, az ellátás során a fogorvosnak döntenie kell, hogy a progén arckarakterhez megfelelő progén fogfelállítást társít, vagy megőrzi az eredetileg fennálló eugnath harapási formát. Ez nagy-



1. kép: A progéniás arckarakter kialakulása az évtizedek alatt.
(a) páciensünk fiatalkori képe és (b) jelenkori képe

részt a progénia nagyságától függ. Az állcsontok formája és a temporomandibuláris ízület átalakulása jelentős mértékben befolyásolja a rágópályák kialakítását.

Esetismertetés

A páciens teljes foghiányának pótlása céljából kereste fel intézményünket.

Anamnézis

73 éves férfi beteg jelentkezett beutalóval a Fogpótlási Klinika Állkapocsüzleti szakrendelésén azzal a kéréssel, hogy számára teljes alsó és felső lemezes fogpótlást készítsünk. Jelenleg nyugdíjas, korábbi foglalkozását tekintve író, költő.

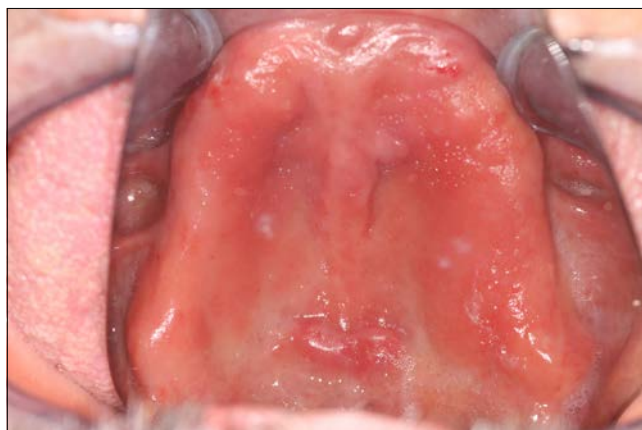
A páciens anamnézisében vesekő, acromegalia, hypertonia, adenotomia, nyombélfekély, erozív gastritis, oesophagus varicositas miatt scleroterápia, pitvarfibrilláció, pulmonális embólia miatt antikoaguláns kezelés, mitrális és tricuspídális billentyű insufficiencia, cardiális dekompensáció, jobb oldali occipitális állományvérzés (Stroke) 2011-ben és 2014-ben, jobb térd TEP (totál endoprotézis) implantáció és mozgásszervi panaszok kerültek felderítésre. Gyógyszeres kezelésében fogászati vonatkozásban külön kiemelő a Syncumar antikoaguláns terápia. A fenti számos anamnesztikus tényező közül a fogpótlás elkészítését jelentős mértékben befolyásolta az acromegalia oralis megjelenése, a nehezített kommunikáció, a közlekedési nehézség és a hallókészülékkel kompenzált nagyothallás. A páciens minden alkalommal kísérővel vett részt a kezeléseken.

Kezelési terv

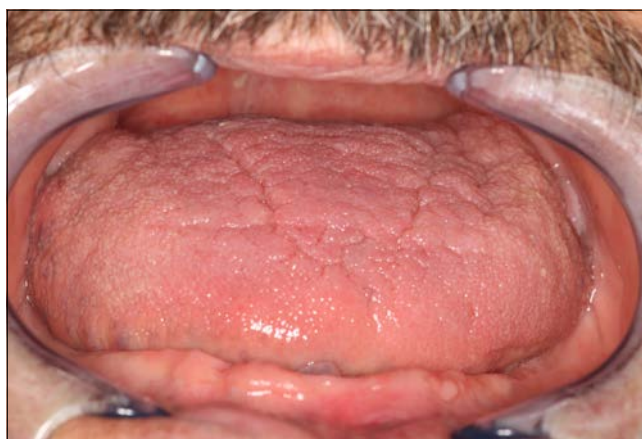Számos lehetőség kínálkozik a teljes foghiányos beteg protetikai rehabilitációjára. Ezek közül egyre több megoldást nyújtanak az implantációs fogpótlások. A skála igen széles, a két implantációs overdenture-től az all-on four-on keresztül a 6–8 implantátumon elhorgonyzott rögzített fogpótlásig terjedhet. A beteg általános állapota azonban nem tette lehetővé implantációs fogpótlás készítését, ezt a belgyógyással történő konzultáció is megerősítette. Így a kezelési terv teljes alsó és felső lemezes fogpótlás lett.

A fogászati vizsgálat során az acromegaliára jellemző jelenségeket találtunk, úgymint a jelentősen megnagyobbodott alsó állcsont, mélyült vestibulum oris, megnagyobbodott ajkak, valamint kifejezett macroglossia. Ezenkívül a felső állcsonton, a régi fogpótlás okozta keményszájpad hátsó területén kialakult granuloma fissuratum volt megfigyelhető. (2–3. kép)

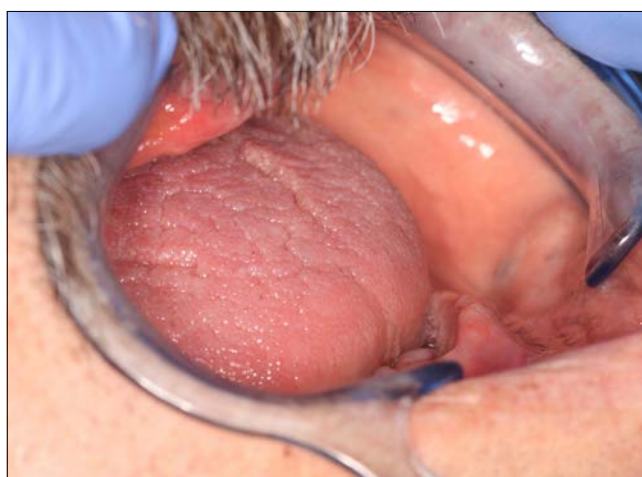A kiindulási felvételeken látható jelentős alsó és felső állcsont méretbeli eltérése mellett (4. kép) tovább nehezítette a kezelésünk prognózisát a meglévő régi fogpót-



2. kép: Felső fogatlan állcsont a keményszájpadon kialakult granuloma fissuratummal

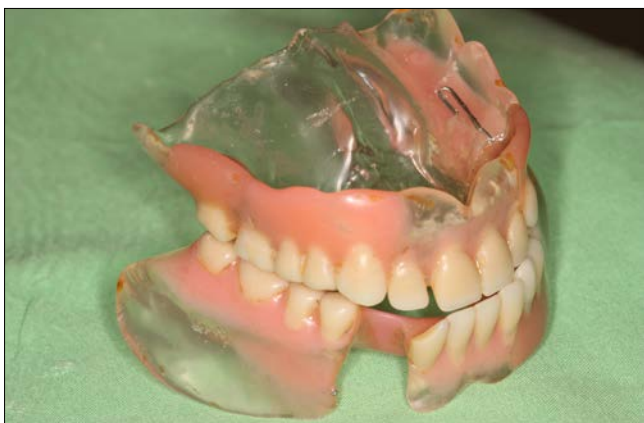

3. kép: Fogatlan alsó állcsont macroglossiával

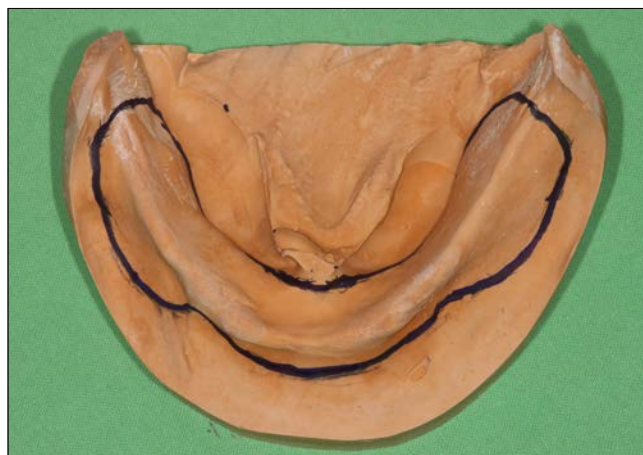

4. kép: Az alsó és a felső állcsont egymáshoz viszonyított kedvezőtlen helyzete

lás, amely ugyan alkalmatlannak bizonyult a rágásra, azonban a páciens hosszú évtizedek alatt adaptálódott a viseletéhez, s ez nehezíti az általunk készített fogpótlás mihamarabbi megszokását (5. kép).



5. kép: Régi elhasználódott fogpótlás



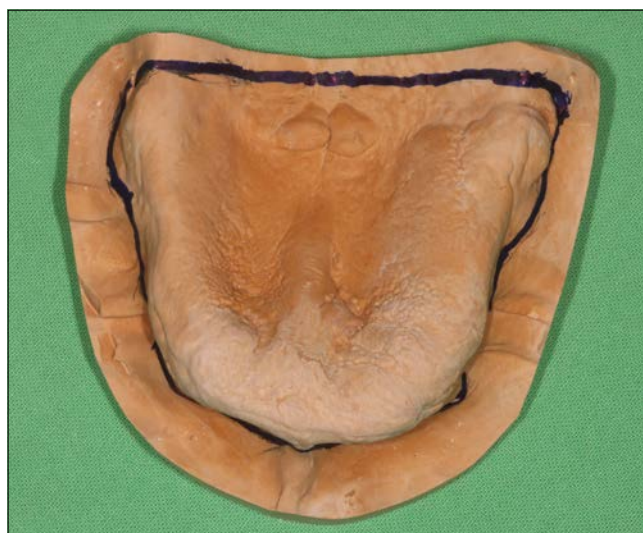6. kép: Alsó anatómiai minta a berajzolt egyéni kanál határokkal

A fogpótlás kivitelezése

A betegevizsgálatot követően a fogpótlás készítését az anatómiai lenyomatvétellel kezdtük. Az anatómiai lenyomatot C típusú szilikon lenyomatanyaggal vettük (Zeta plus, Zhermack) [17]. Az alsó állcsonton monofázisos, a felső állcsonton kétfázisú egyidejű lenyomatvételi technikát választottunk. Azért esett választásunk ezekre a technikára, mert a stroke által érintett garatreflex mellett ez a technika tűnt a legbiztonságosabbnak. Ezt követően a fogtechnikai laboratóriumtól anatómiai minták készítését kértük.

A minta extrakemény modellgipszből (*Elite*) készült. Az anatómiai minták jól szemléltették az állcsontok jelentős méretbeli eltéréseit (6–7. kép).

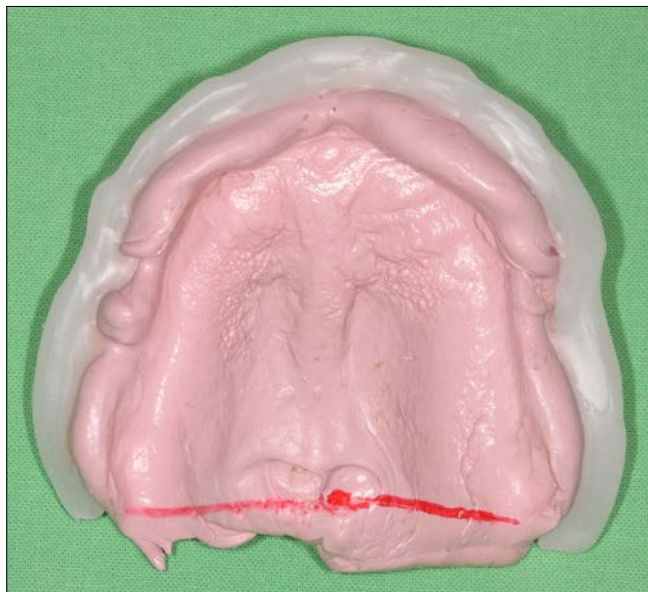
A teljes lemezes fogpótlás alaplemeze vesztibulárisan az elmozduló – elmozdítható – nyálkahártya határáig kell hogy kiterjedjen. Ahhoz, hogy ezt az alaplemez-kiterjedést létre tudjuk hozni, megfelelő méretű lenyomatkanálra volt szükségünk. A megfelelő mennyiségű lenyomatanyag számára vesztibulárisan rövidebb kiterjedésű egyéni kanálra volt szükség, míg dorsalisán fél centiméterrel a kemény- és lágyszájpad határán túlró kanalat alakítottunk ki. Ennek oka, hogy a páciens kooperációja nem tette lehetővé a dorsalis lezárás funkcionális kialakítását, ezért a berajzolásos módszert alkalmaztuk. A fentiek figyelembevételével az egyéni kanál határait az anatómiai mintára rajzoltuk be, ismételt szájvizsgálaton. A kiterjesztés során befedtük a korábban már említett lencse nagyságú granuloma fissuratumot. Az egyéni kanalat egyénileg préselt clear akrilátból kértük, ennek előnye, hogy nyomást gyakorolva a kanálra láthatjuk az esetlegesen tehermentesítésre szoruló anatómiai tájékokat. Az egyéni kanalakat zöld Kerr segítségével funkciós kanállá alakítottuk, majd cinkoxid-eugenol paszta (*SS White*) segítségével funkciós lenyomatot készítettünk [2, 8]. A funkciós lenyomat készítéséhez mucokompresszív lenyomatvételi eljárást alkalmaztunk. A mucokompresszív vagy más néven mucodinamikus lenyomatvételi technika lényege, hogy a lenyomatkanálra a funkciós mozgások végezte-



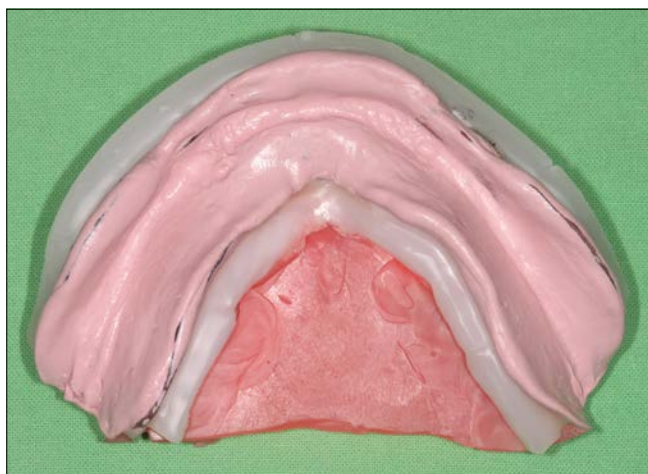
7. kép: Felső anatómiai minta a berajzolt egyéni kanál határokkal

tése közben nyomást fejtünk ki. A páciens submucosában gazdag nyálkahártyaviszonya lehetővé tette ezen technika alkalmazását. A lenyomatvételt követően puhan maradó viasszal történő mandzsettázással igyekeztünk megvédeni a kialakított funkciós széleket a további felhasználás során. (8–9. kép) [8]. A laboratóriumban a funkciós lenyomat alapján funkciós mintát készítettek. A minta készítéséhez szuperkemény modellgipsz került felhasználásra. A funkciós mintákra viasz alaplemezű harapási sablonok elkészítését kértük. Ennek előnye, hogy sokkal jobban adaptálható a fogatlan nyálkahártya csontalapzatára, valamint a viasszánc anyaga, az alaplemez anyaga és a funkciós árokba nyúló rész anyaga megegyezik, így azok nem válnak el egymástól a harapás rögzítése során. Alkalmazása némi tapasztalatot igényel, valamint folyamatos hűtést, amivel biztosítjuk a viasz keménységét.

A sablonok segítségével meghatároztuk a beteg állcsont-relációját. A vertikális dimenzió meghatározása során a hagyományos fiziológiai és fizikai harapási ma-

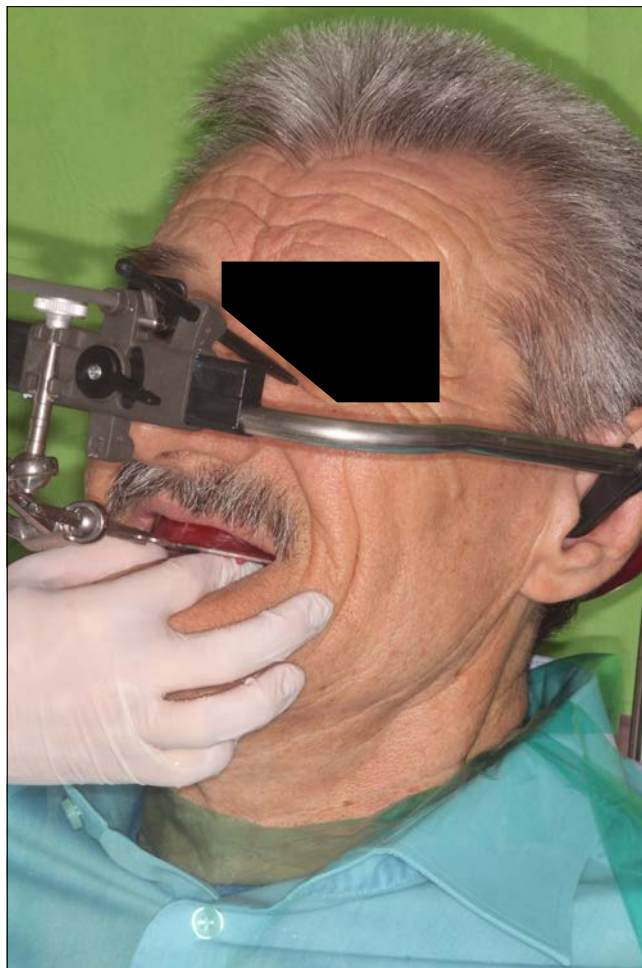

8. kép: ZnO-Eugenol lenyomatanyaggal készített felső funkciós lenyomat mandzsettázva, pharyngealis lezárás helye berajzolva



9. kép: ZnO-Eugenol lenyomatanyaggal készített alsó funkciós lenyomat mandzsettázva

gasságmeghatározás módszerét alkalmaztuk [9]. Sajnos a régi fogpótlás által biztosított fizikai harapási magasságot nem tudtuk a készülő új fogpótlásra „átmásolni”, mivel a páciens azzal nem tudott értékelhető maximális interkuspidációs pozíciót felvenni. Az állcsontreláció horizontális dimenziójának meghatározása során törekedtünk a mandibula-fejecset felső-elülső helyzetbe, azaz centrális relációs helyzetbe hozni. Eredeti szándékunk szerint ezt nyílhegyregisztrálással végeztük volna, de a stroke okozta mozgáskordinációs zavar ezt nem tette lehetővé. Így a nyelv segítségével és kézi manipulációval igyekeztünk a megfelelő mandibulahelyzetet elérni, majd a harapási sablonokat egymáshoz rögzítettük [8]. A viaszáncokon a fogfelállítást segítő referenciavonalakat jelöltük. Ezt követően egy második,

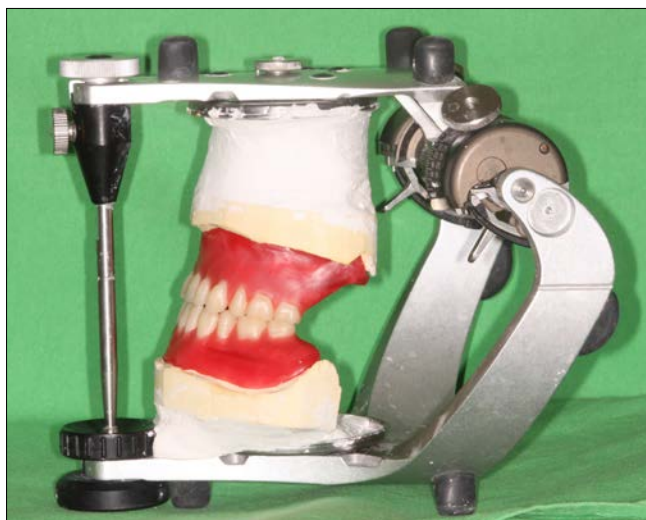


10. kép: Arcíves regisztrálás

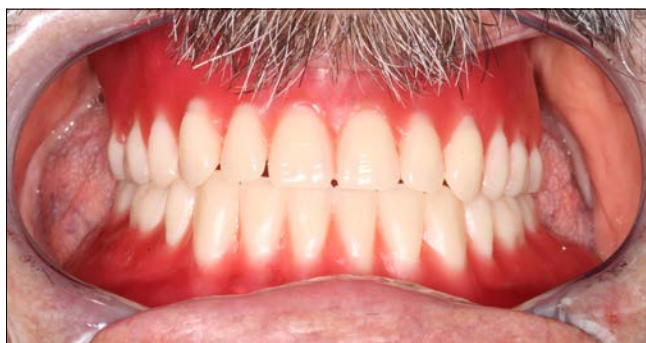felső harapási sablon segítségével arcíves regisztrálást végeztünk (10. kép). Meghatározásra került a felhasználandó műfogak színe és formája.

A próbafogsorok Kavo Protar 5b [9] részlegesen egyéni értékű artikulátorban kerültek felállításra. A próbafogsorok Gysi-féle fogfelállítással kétoldali kiegyensúlyozott artikulációban (bilaterális balansz) [16] kerültek felállításra (11. kép). Ennek a fogfelállításnak a jellemzője, hogy oldalmozgáskor mindkét oldalon a teljes mozgástartományban egyszerre érintkeznek a jobb és bal oldali fogak [7]. A fogfelállítás során a fogtechnikus számára komoly nehézséget jelentett a nagy interalveolaris távolság megfelelő felosztása és esztétikus progén fogfelállítás kialakítása. A próbafogsorok ellenőrzésekor megvizsgáltuk a fogak statikus és dinamikus érintkezését, elvégeztük a spatulapróbát, valamint az esztétikai eredményt a pácienssel és kísérőjével közösen ellenőriztük, végül a próbafogsorok véglegesítését kértük (12. kép).

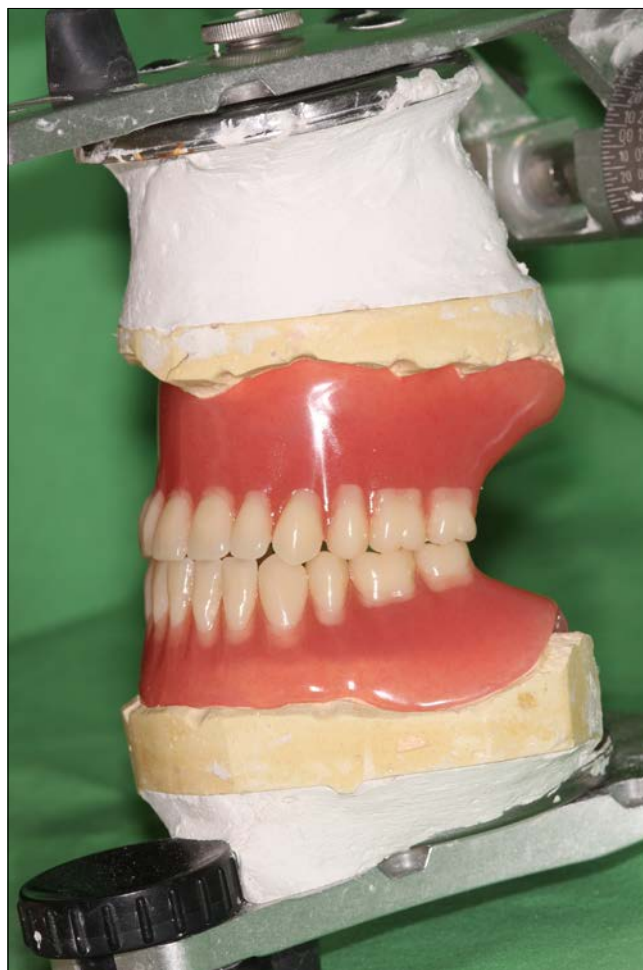A készrevitel során fordított beágyazást kértünk a fogtechnikai laboratóriumtól, majd ezt követően reokklúzióra került sor. A reokklúzió a készrevitel után közvetlenül, a szájba helyezés előtt történt. A célja az volt, hogy a fordított beágyazásból adódott okklúzális interferen-



11. kép: Próba fogsorok a részlegesen egyéni értékű artikulátorban



12. kép: Fogpróba in situ



13. kép: A kész fogsor az artikulátorban

ciákat és a fordított beágyazásból adódható vertikális dimenziónövekedést kiküszöböljük.

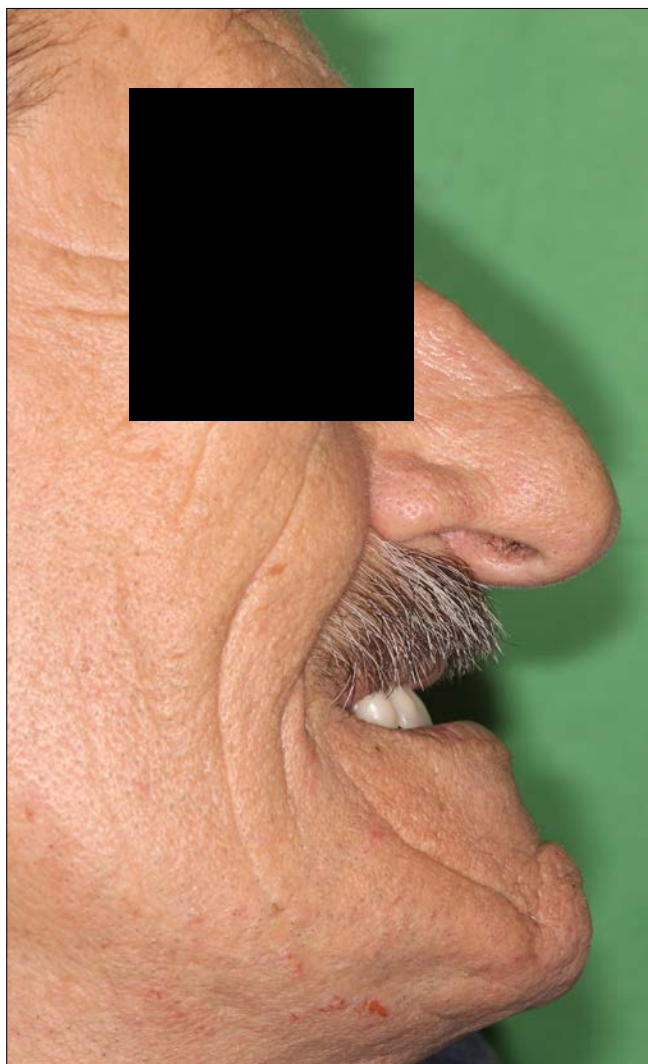
A fogsorok átadása (13–15. kép) során felhívtuk a páciens figyelmét a teljes lemezes fogpótlások kezdeti folyamatos viselésére és a régi és az új fogsorok váltott használatának tilalmára, valamint minden az átadásakor javasolt viselési szokásra, ezek közül kiemelten a fogpótlások higiéniai követelményeire [8]. A páciens ugyan örömmel fogadta új fogsorát, azonban az átadást követően szoros kontrollt igényelt az adaptáció segítéséhez. Pár nappal későbbi rövid távú visszarendelés alkalmával a kísérő váltott fogsorviseletről számolt be, ami az esetleges decubitusok felderítését megnehezítette. Ennek érdekében a páciens mellett keksz elfogyasztására kértük, hogy lássuk a fogsort használat közben, valamint elmagyaráztuk neki a változást a régi fogpótlásához képest, mintegy motiváljuk őt a használatra. Több hasonló visszarendelést követően a kísérő folyamatos javulásról számolt be a viselési idővel kapcsolatban. Más esetben folyamodhattunk volna a régi fogsor elvételéhez a páciensről, jelen helyzetben a páciens általános állapotára való tekintettel ezt nem tartottuk járható útnak. Azonban a gyakori ellenőrzések és a fokozott figyelmesség sikeres adaptációhoz veze-

tett, a páciens kísérője jelentős javulásról számolt be a rágás területén az étkezések során. Páciensünk és kísérője elégedettek voltak az esztétikai eredménnyel is. Hosszú távú visszarendelésre fél évenként várjuk vissza klinikánkra.

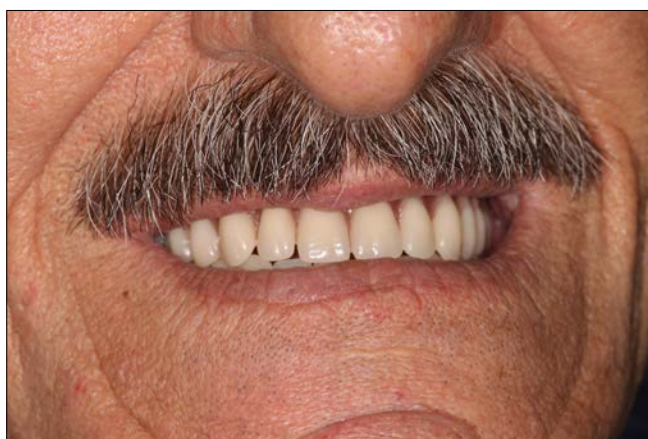Összefoglalva megállapíthatjuk, hogy az állcsontok jelentős méretbeli különbségei nem teszik lehetetlenné jól funkcionáló teljes lemezes fogpótlások készítését. A nehézségek kiküszöböléséhez jelentős segítséget ad a részlegesen egyéni értékre állítható artikulátor és a hozzá való arcív használata. A pontos fogorvosi-fogtechnikai munka jelentősen lerövidítheti az inkorporációs időt, és nagyban javíthatja az élet minőségét a táplálkozás megkönnyítésével.

Irodalom

- COLAO A, FERONE D, MARZULLO P, LOMBARDI G: Systemic complications of acromegaly: epidemiology, pathogenesis, and management. *Endocr Rev* 2004; 25: 102. <https://doi.org/10.1210/er.2002-0022>
- FÁBIÁN T, GÓTZ GY, KAÁN M, SZABÓ I: A fogpótlástan alapjai. *Semmelweis Kiadó* 2001; 356–360.



14. kép: Profil fotó az elkészült fogsorokkal



15. kép: Mosoly fotó az átadás alkalmával

3. DAVI M V, DALLE CARBONARE L, GIUSTINA A, FERRARI M, FRIGO A: Sleep apnoea syndrome is highly prevalent in acromegaly and only partially reversible after biochemical control of the disease. *Eur J Endocrinol* 2008; 159 (5), 533–540. <https://doi.org/10.1530/EJE-08-0442>
4. DRANGE MR, FRAM N R, V HERMAN-BONERT, S MELMED: Pituitary tumor registry: a novel clinical resource. *J Clin Endocrinol Metab* 2000; 85 (1), 168–174. <https://doi.org/10.1210/jc.85.1.168>
5. GÓTH M, KORBONITS M ACROMEGALIA IN: LEÖVEY A, NAGY VE, PARAGH GY, et al: Az endokrin és anyagcsere-betegségek kézikönyve. *Medicina Kiadó* 2017, 73–96.
6. GÓTH M, KOVÁCS L, DÉNES J, HUBINA E: Acromegalia. *Orvostovábbképző szemle* 2019; 4.
7. HERMANN P, SZENTPÉTERY A: Gnatológia. *Semmelweis Kiadó* 2018; 117, 165–169, 234–240.
8. KALTSAS GA, MUKHERJEE JJ, JENKINS PJ, et al: Menstrual irregularity in women with acromegaly. *J Clin Endocrinol Metab* 1999; 84: 2731. <https://doi.org/10.1210/jcem.84.8.5858>
9. KREITSCHMANN-ANDERMAHR I, KOHLMANN J2, KLEIST B3, HIRSCHFELDER U4, BUSLEI R5, BUCHFELDER M3, SIEGEL S2.: Oro-dental pathologies in acromegaly. *Endocrine* 2018 May; 60 (2): 323–328. doi: 10.1007/s12020-018-1571-y. Epub 2018 Mar 8. <https://doi.org/10.1007/s12020-018-1571-y>
10. LUGO, L. PENA, F CORDIDO: Clinical manifestations and diagnosis of acromegaly. *Int J Endocrinol* 2012, 540398. <https://doi.org/10.1155/2012/540398>
11. MELMED S: Medical progress: acromegaly. *N Engl J Med* 2006; 355 (24), 2558–2573. <https://doi.org/10.1056/NEJMra062453>
12. MELMED S: Acromegaly pathogenesis and treatment. *J Clin Invest* 2009; 119: 3189–3202. <https://doi.org/10.1172/JCI39375>
13. MOLITCH ME. Clinical manifestations of acromegaly. *Endocrinol Metab Clin North Am* 1992; 21: 597. [https://doi.org/10.1016/S0889-8529\(18\)30204-4](https://doi.org/10.1016/S0889-8529(18)30204-4)
14. STRUB J, KERN M, TÜRP J: Curriculum Prothetik *Quintessenz* 2011; Band III, 851–857.
15. http://semmelweis.hu/fszoi/files/2019/02/Teljes-foghi%C3%A1nyok-gy%C3%B3gy%C3%ADt%C3%A1sa-E-learning_2019.pdf
16. <https://doi.org/10.1109/LSENS.2019.2913124>

SOMOGYI A, HERMANN P, KIVOVICS P

Full mouth rehabilitation, complete dental prosthesis fabricated for an acromegally patient in semi-adjustable articulator

Case report

Acromegaly is a severe systemic disease that is caused by increased growth hormone (GH) and IGF-1 production. Clinical manifestations of the disease include increased skeletal growth and soft tissue proliferation with metabolic, cardiovascular and respiratory comorbidities. Due to the slow change in the patients' appearance, diagnosis can take decades. This case presents a full mouth rehabilitation for the patient with acromegaly. During the treatment, the implantation was contraindicated due to multiple systemic diseases; therefore, a conventional complete denture was made in a semi adjustable articulator. Due to the extreme enlargement of the patient's jaws, the treatment was a unique and an exciting professional experience.

Keywords: acromegaly, complete denture, full mouth rehabilitation, semi adjustable articulator, facebow