

Semmelweis Egyetem, Parodontológiai Klinika, Budapest

## Extrém méretű iatrogén eredetű ínyhiperpláziák sebészi korrekciója

### *Esetsorozat*

DR. CSIFÓ-NAGY BORÓKA, DR. HULIK EMESE, DR. ZSOLDOS GÉZA MÁRTON, DR. GERA ISTVÁN

Az ínymegnagyobbodás számos irritáló tényező hatására bekövetkező szöveti reakció. Leggyakoribb formája a gyógyszer okozta ínyhiperplázia, de lehet genetikai hajlam alapján kifejlődő, gyulladás okozta kötőszöveti túlbujzás, de akár krónikus vagy akut leukémia következménye is, komoly nehézségek elé állítva ezzel a fogorvost.

Rövid általános összefoglalót követően három eset kerül bemutatásra. Az első egy Cyclosporin-A-t szedő, vese-transzplantált fiatal nőbeteg esete. Az extrém méretű ínyhiperpláziát több lépésben, belső fordított ferde metszésekkel távolítottak el a szerzők, a sebszéleket matracöltésekkel zárták. A sebgyógyulás zavartalan, a páciens együttműködése pedig mindvégig kiváló volt. A második eset egy 62 éves magas vérnyomásban szenvedő, kalciumcsatorna-blokkolót szedő páciensről szól. Ínymegnagyobbodása annyira súlyos volt, hogy már az ajakzárást is akadályozta. Korrekciója két lépésben, hagyományos gingivectomia és belső fordított ferde metszések kombinációjával történt.

A harmadik eset egy ismeretlen eredetű, hemolitikus anémiában szenvedő 42 éves nőbeteg esetét mutatja be. Súlyos ínyhiperpláziájához jelentős fájdalom és láz is társult. A feltételezett diagnózis leukémia volt, de többszöri negatív hisztológiai leletet követően, altatásban hagyományos gingivectomia történt, azonban a duzzanat és erős fájdalom napokon belül ismét jelentkezett. Kortikoszteroid terápiát követően a páciens állapota rohamosan javult, és folyamatos szteroidszedés mellett (Medrol® 16-32mg) egy év után is stabil a parodontális és hematológiai állapota.

Napjainkban a belső fordított gingivectomiát részesítjük előnyben a hagyományos gingivectomiával szemben, a kiszámíthatóbb gyógyulás és elfogadhatóbb esztétikai eredmények miatt. A kezelés után a gyógyszer okozta ínyhiperplázia kiújulása megakadályozható megfelelő szájhigiénéval, és rendszeres szupportív kezelésekkkel. Következtetések: A konzervatív és sebészi parodontális kezelések kombinációja kiszámítható eredményt nyújt még az igen súlyos gyógyszer okozta ínyhiperpláziák esetében is, de nagyon fontos a páciens megfelelő együttműködése, és nem utolsósorban az általános kollégákkal való kooperáció is.

**Kulcsszavak:** gyógyszer okozta ínyhiperplázia, Cyclosporin-A, belső fordított ferde metszés, kalciumcsatorna-blokkoló, hagyományos gingivectomia, szájhigiénia, szupportív terápia

### Bevezetés

Epidemiológiai adatok szerint a felnőtt lakosság közel 20%-a szenved krónikus vagy agresszív parodontitis valamelyik klinikai formájában. A betegség fő oka a dentális biofilm, de a szövetpusztulásért a szervezet általános egészségi állapota és genetikai rizikótényezők is jelentős mértékben hozzájárulnak. A subgingivális dentális biofilm nem minden esetben vált ki destruktív parodontitist. A fogágybetegségre való hajlamot sok szerkezeti és több magatartási rizikótényező határozza meg [1, 15, 17].

Hasonló arányban fordul elő már fiatal felnőttkorban a vékony gingivális biotípus, és orthodonciai rendelkezések talaján a lokalizált vagy generalizált ínyrecesszió, amelyben a legfőbb probléma a funkcióképes feszes íny hiánya [41, 42]. Ezt igen gyakran helytelen fogmosási technikával hozzák összefüggésbe, azonban gyulladásmentes ínyrecesszió majdnem kivétel

nélkül csak vékony biotípusban, alveoláris dehiscencia felett alakul ki [26, 11].

Egyre több páciensnél viszont fokozott gingivális kötőszövet-termeléssel találkozunk. Az ínymegnagyobbodás oka lehet pusztán egyéni, genetikai hajlam alapján kifejlődő, gyulladás okozta kötőszöveti túlbujzás. Ennek hátterében állhat szájlegzéshez társuló plakk akkumuláció, amelynek elsősorban a felső frontfogak érintettek. Legtöbb esetben az ínyhiperplázia hátterében azonban jól meghatározható genetikai hajlam vagy szisztémás betegség áll. A legsúlyosabb esetek hátterében akut vagy krónikus leukémia húzódik meg. Mivel sokszor az ínyduzzanat a leukémia első tünete lehet, fontos a fogorvos felelőssége a betegség korai felismerésében [12]. A familiáris fibromatosis gingivae autoszomális domináns formában öröklődik, és egyes családokban halmozottan fordul elő [15, 19]. Ennek gyakorisága azonban eltölpül a ma egyre nagyobb számban jelentkező, valamilyen gyógyszer mellékhatás követ-

keztében kialakult ínymegnagyobbodáshoz képest [6, 34].

A legelső gyógyszer család, amelynél mellékhatásként ínyhiperpláziát mutattak ki, az epilepszia kezelésében alkalmazott hidantoin származékok voltak. Ma ezt a gyógyszer családot a neurológusok már alig alkalmazzák, így ilyen friss esettel nem találkozunk [2, 17]. Ugyanakkor exponenciálisan emelkedik a másik két gyógyszer család okozta ínymegnagyobbodások száma és aránya. A magas vérnyomás, illetve szív- és érrendszeri betegségek a felnőtt lakosság közel 40%-át érintik. Az antihipertenzív szerek közül ma a legszélesebb palettát a kalcium antagonisták szerek alkotják. Ennek a gyógyszer családnak a története 1964-re nyúlik vissza, tehát a kalciumcsatorna blokkolókat közel 30 éve alkalmazza az orvostudomány [14]. Kémiai szerkezetük alapján lehetnek dihydropyridinek, fenilalkilaminok és benzotiazepinek. A nifedipin okozta ínyhiperpláziáról az első közlemény 1984-ben jelent meg [23], majd ezt követték a verapamil, [8, 25] diltiazem, [4] és az amlodipin [36] hasonló mellékhatásáról szóló cikkek.

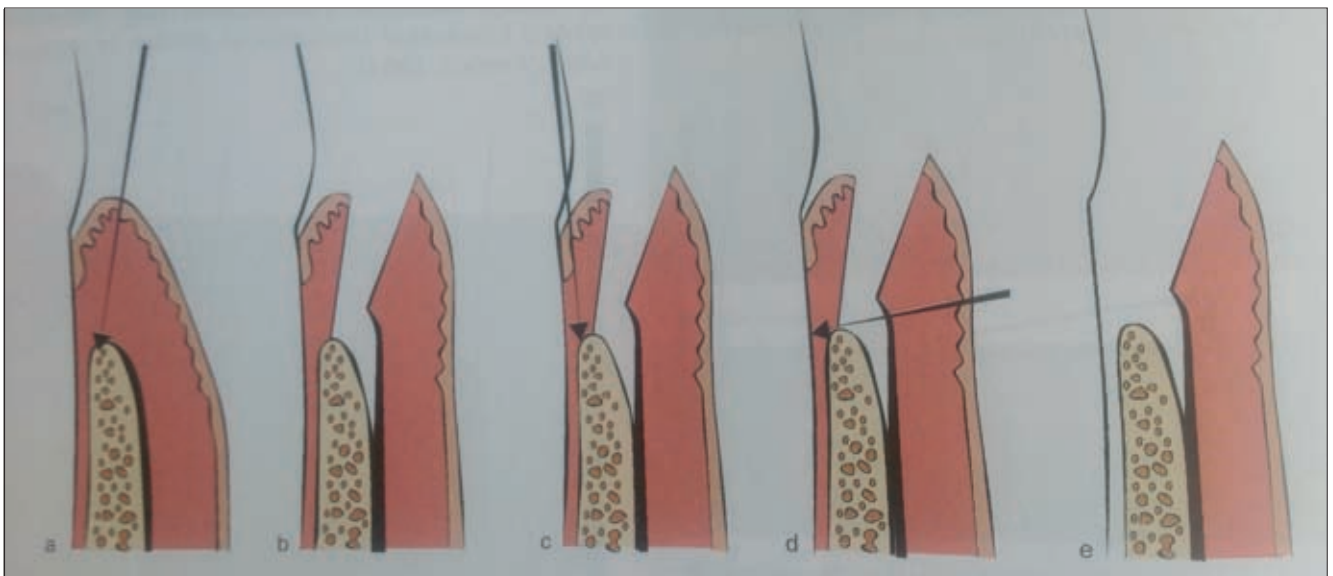
Epidemiológiai adatok alapján a mellékhatás előfordulási gyakorisága igen széles határok között mozog, amely azt mutatja, hogy a gyógyszer szedés mellett más rizikófaktorok együttes jelenléte is szükséges az ínyduzzanat kifejlődéséhez [27, 3]. A legtöbb szerző összefüggést talált a dentális plakk, illetve egyéb lokális plakk retenció tényező jelenléte és a hiperplázia kifejlődése között [20, 15]. Emellett azonban az egyéni

plakk okozta gyulladás szerepét támasztják alá azok a klinikai megfigyelések és kontrollált vizsgálatok, amelyek szerint nem sebészi tasakkezeléssel csökkenthető, néha meg is szüntethető a szövetszaporulat, elsősorban az ínyhiperplázia nem fibrotikus, hanem sejtösödémás formájánál [9, 21, 22, 24].

A harmadik gyógyszer család, amely szintén ínyduzzanatot okoz, a Cyclosporin-A (CSA), amelyet elsősorban szervtranszplantációt követő szöveti kilökődés megelőzésére alkalmaz az orvostudomány [7], de használják rheumatoid arthritis, sclerosis multiplex, psoriasis, pemphigus vulgaris és más immunológiai betegségek kezelésénél is. A Cyclosporin-A specifikusan csökkenti a T- és B-lymphocyták egyes szubpopulációinak működését [13], de képes direkt módon a gingivális fibroblast sejtek működését is fokozni, amelynek következtében jelentős mennyiségű kötőszöveti mátrix képződhet az ínyben [21, 30].

A kalciumantagonistákhoz hasonlóan a Cyclosporin-A ínymegnagyobbodást okozó hatásának pontos patomechanizmusa sem ismert [13, 33]. Még ma is vita tárgyát képezi, hogy a rossz szájhygiénia milyen mértékben felelős az ínymegnagyobbodásért, de a legtöbb megfigyelés szerint a nem megfelelő szájhygiénia mellett sokkal súlyosabb ínymegnagyobbodás figyelhető meg, és ilyen esetben sokszor már a nem sebészi tasakkezelés is jelentős javulást eredményez [10, 29].

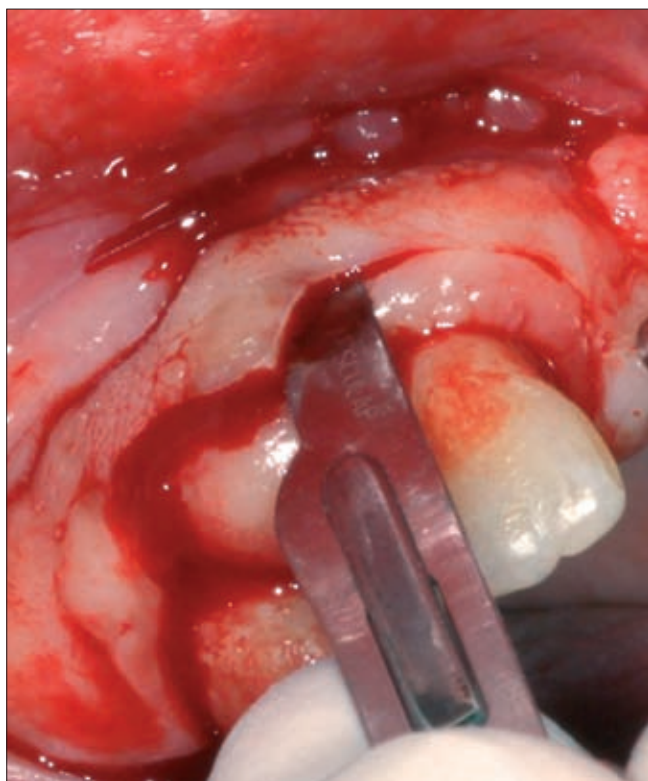
A fibrotikus ínyhiperplázia megoldása azonban mindenképpen sebészi. Ma hagyományos gingivectomiát



1a ábra. A fordított belső ferde ínyemelés lépései – a: az első fordított belső ferde metszés – b: a metszéssel leválasztott tasakfal – c: a második, ún. intracrevicularis metszés – d: a harmadik, horizontális metszés, a belső tasakfal eltávolításához – e: az eltávolított tasakfal. (GERA I. és mtsai: *Parodontológia tankönyv*. Semmelweis Kiadó. 2009, 338. o.)

hajlamnak is döntő szerepe van. A pontos patomechanizmus még a mai napig sem teljesen tisztázott, azonban az tény, hogy a gyógyszer hatására megváltozik a gingiva kollagén mátrix metabolizmusa, mégpedig a kollagén-szintézis irányába tolódik el [5, 35]. A helyi

már nem alkalmazunk, mert ilyenkor a seb per secundam gyógyul, műtét után a páciens plakk-kontrollja nem kielégítő és ez sok esetben gyors recidívához vezetett [20, 32]. A fibrotikus ínyhiperplázia sebészi korrekciójában ma a fordított belső gingivectomia technikát al-



1b ábra. A fordított belső ferde ínymetszés intraoperatív képe

kalmazzuk, melynek előnye, hogy a seb per primam gyógyul, és a metszés szögétől függően tetszés szerinti íny szövet távolítható el az áltasak falából [16, 32, 39]. Amennyiben nincs valódi tapadásvesztés, nem kell mucoperiostealis lebonyt képezni, csupán az áltasakat kell olyan mértékben redukálni, hogy visszaállíthassuk a fiziológiához közel álló ínykontúrt (1a, b ábra).

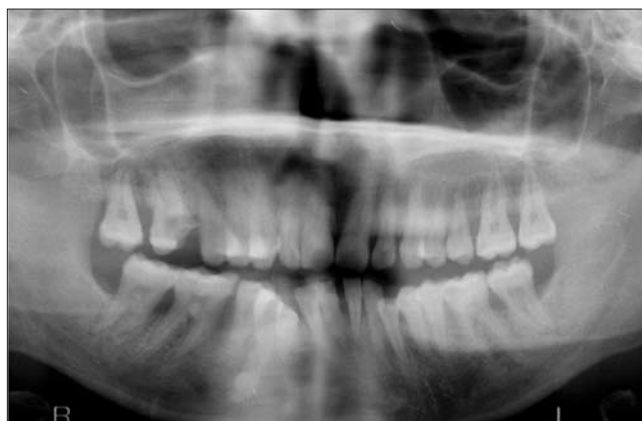A továbbiakban három különböző okból kifejlődött ínyhiperpláziával jelentkezett betegünk esetét foglaljuk össze, amelyben a közös jellemző az extrém méretű ínymegnagyobbodás, és annak sebészi kezelése volt.

### 1. eset

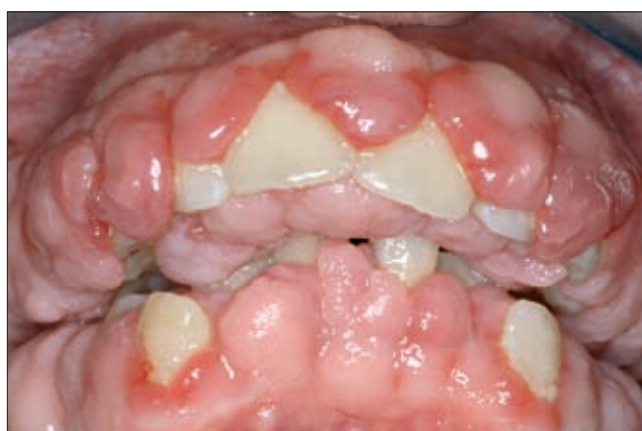A 31 éves fiatal nőbetegét fogorvosa utalta klinikánkra. A páciens kilenc évvel korábban vesetranszplantáció esett át és azóta cyclosporint (Sandimmune®) és kortikoszteroidot (Medrol®) szedett. Felvételkor fogait majdnem teljesen eltakarta a porckemény íny szövet. Az átlagos szondázási mélység 7–9 mm között ingadozott, azonban a radiológiai lelet alapján tapadásvesztéséget csupán a 16-os fognál figyeltünk meg, de ez is endoparodontális eredetű volt (2. ábra).

A jelentős palatinális ínymegnagyobbodás akadályozta a fogak záródását is, mivel az alsó frontfogak a felső palatinális ínyre haraptak (2a, 2b ábra).

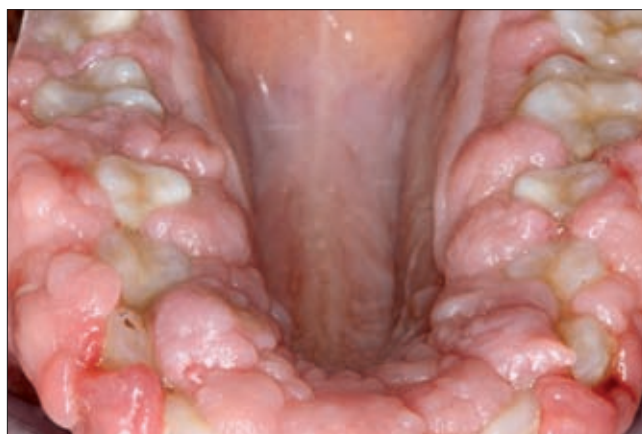Szondázáskor minimális ínyvérzés tapasztaltunk, a BOP teszt 25% körül mozgott. Az előkészítő többszöri supra- és subgingivalis depurálás, valamint a páciens instruálása után, sebészi tasakredukció mellett döntöttünk, mert a fibrotikus ínytömeg konzervatív kezelést követő zsugorodására már nem volt remény. Helyi ér-



2. ábra. A 31 éves páciens radiológiai státusza



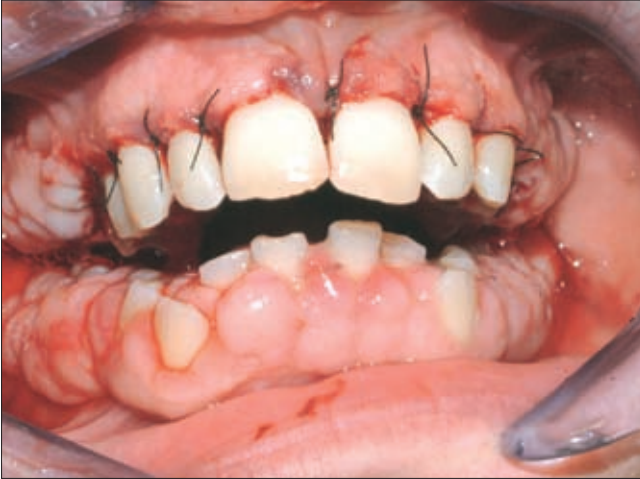2a ábra. Kiindulási státusz, jól látható az extrém mértékű ínyhiperplázia



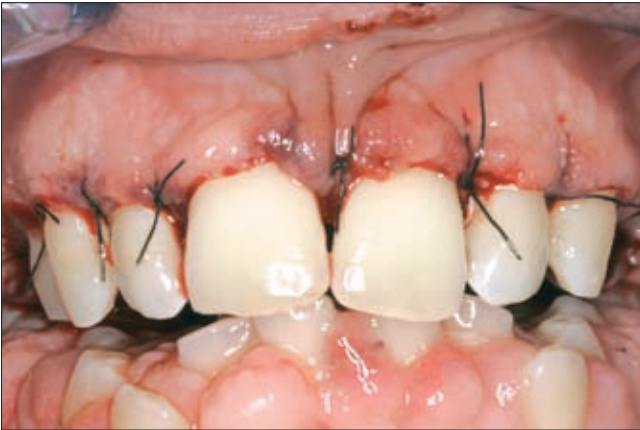2b ábra. Felső állcsont, a fogakat szinte teljesen beborítja az íny

zéstelenítésben sextansonként, fordított belső fordított gingivectomiával távolítottuk el a helyenként 10 mm vastag íny szövetet (3a ábra).

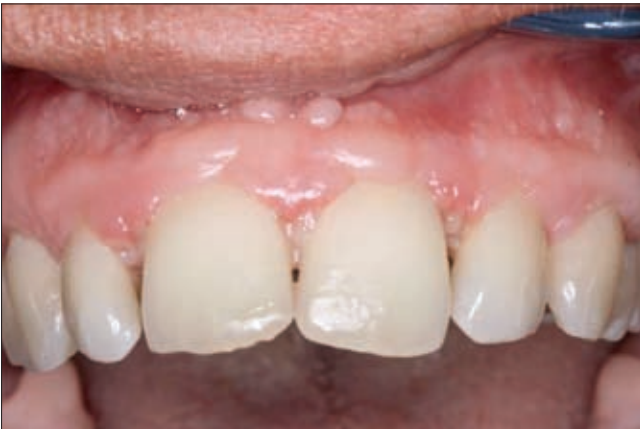A reménytelen prognózisú 16-os fog extractiója mellett döntöttünk, amelyet a jobb felső sextans ínyműtéttel együtt végeztünk el. Immunszupresszált állapota miatt páciensünk minden műtét előtt, és után egy hétig antibiotikum profilaxisban, illetve terápiában részesült



3 ábra. Az első szextáns sebészi korrekciója



3a ábra. Az ínytöbbletet belső fordított ferde metszéssel távolítottuk el, interdentalisan matracöltéseket alkalmaztunk.

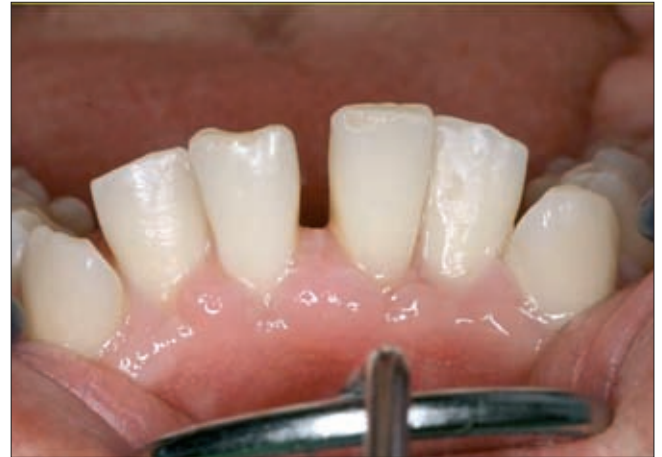

4a ábra. Felső front régió a sebészi kezelés után 1 hónappal

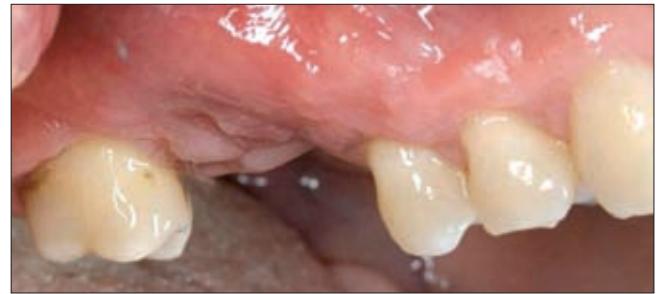(amoxicillin 500 mg + klavulánsav 125 mg)(Augmentin 675 mg, GlaxoSmithKline, Brentford, Egyesült Királyság). Betegünk motivációja és otthoni szájhigiénéje példás volt, minden alkalommal zavartalan sebgyógyulást és az ínykontúr gyors helyreállítását tapasztal-

tuk. Az összesen öt műtét után betegünket havonta ellenőriztük (4a ábra).

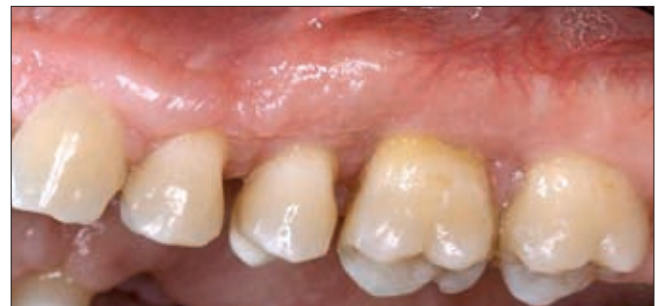Fél évvel az utolsó műtét után a gingiva állapota már kielégítő volt, az ínykontúr közel ideális volt, még csupán kisebb plasztikai korrekciókra lett volna szükség, amikor betegünk a 32. életévében hasi aneurizma ruptúra következtében hirtelen meghalt. A műtétsorozat



4b ábra. Alsó frontrégió, a páciens otthoni plakk-kontrollja kiváló



4c ábra. Gyógyuló jobb felső moláris régió, 16 fog extractiója után 3 héttel

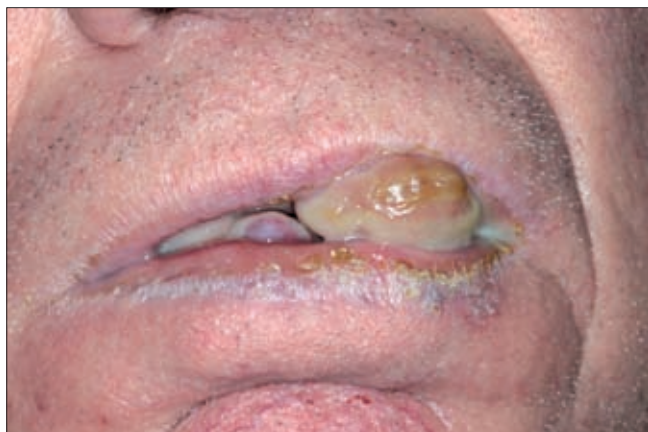

4d ábra. Bal felső moláris régió, 6 hónappal a műtétet követően

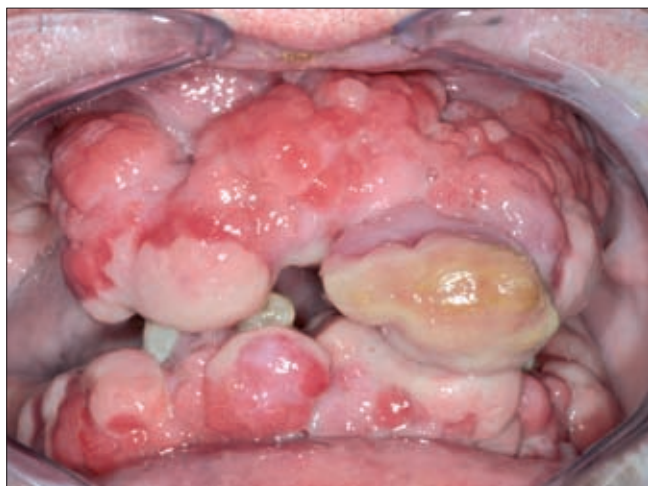után a sikeres szájhigiénés programnak köszönhetően a folyamatos Cyclosporin terápia ellenére posztoperatív recidíva nem lépett fel, bár sajnálatos módon betegünk a műtét után már csupán egy évig élhetett (4b, 4c, 4d ábra).

**2. eset**

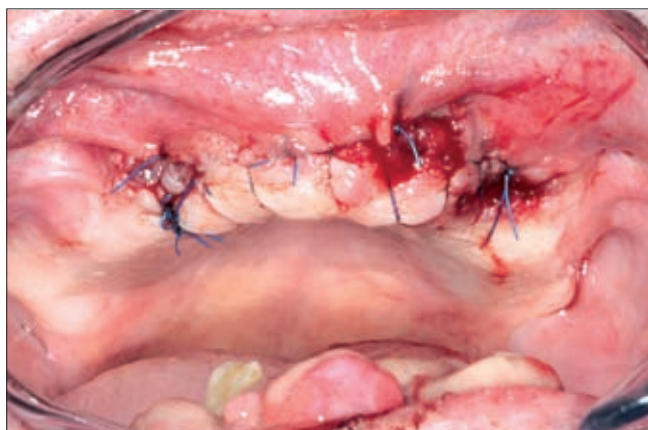A 72 éves férfi páciens a SE Arc-Állcsont-Szájsebészeti és Fogászati Klinika ambulanciája utalta Klinikánkra. A beteg anamnézisében magas vérnyomás, szívritmuszavar, depresszió szerepelt, és több mint 10 éve kalciumcsatorna-blokkolót (Norvasc) szedett. Már extrorális vizsgálat során feltűnt a beteg szájából kinyúló ha-



5a ábra. Az idős férfi páciens a hatalmas ínnyuzzanat miatt már ajkait sem tudja összezárni.

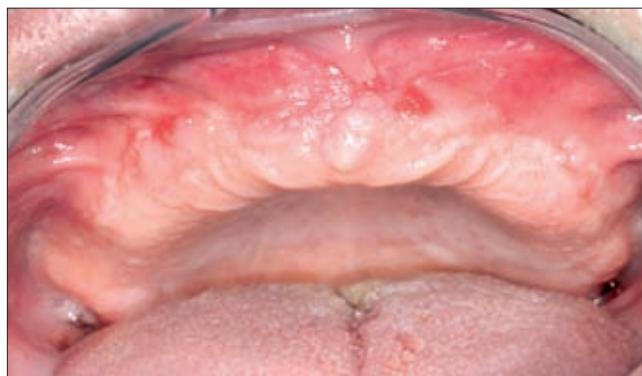

5b ábra. Kalciumcsatorna blokkoló okozta extrém ínnyuherplázia

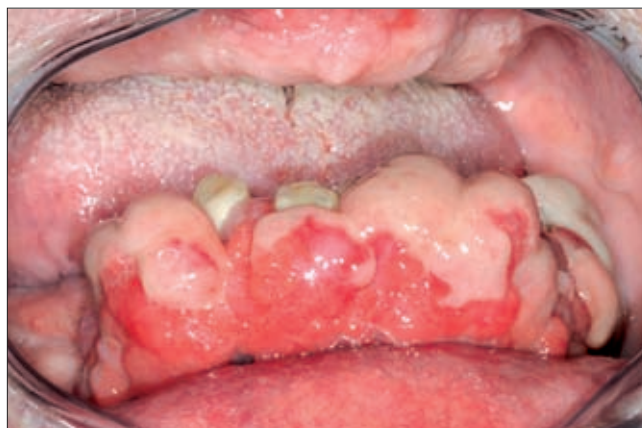

5c ábra. Felső állcsont, sebzés és reménytelen prognózisú fogak eltávolítása után

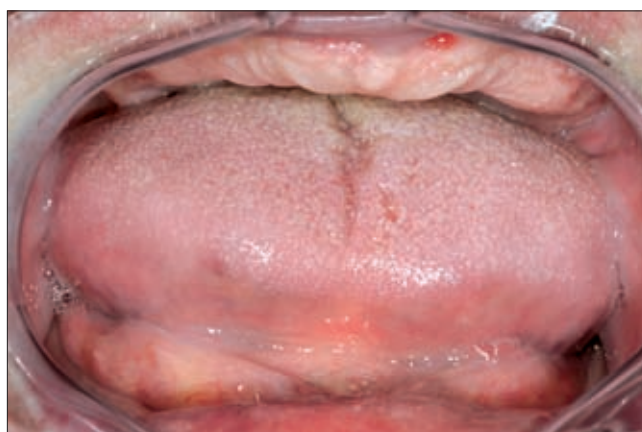talmas szövetszaporulat (5a ábra), amely miatt száját már nem is tudta becsukni. Elmondása szerint ezzel az állapottal már több éve élt együtt, de felesége halálát



5d ábra. A gyógyult felső állcsont



5e ábra. Alsó állcsont a mütét előtt, a fogak szinte ki sem látszanak az ínnyuherplázia miatt



5f ábra. 1 hónappal a mütét után.

követő depressziós állapota miatt nem törődött magával. Intraorális vizsgálat során mind az alsó, mind a felső fogakat extrém méretű, porckemény ínyszövet fedte, a fogak sehol nem látszottak ki. Az OP felvétel szerint a maxillában négy, a mandibulában öt reménytelen prognózisú, jelentős tapadásvesztéset mutató fog húzódtott meg az ínnyuherplázia alatt (5b ábra).

A páciens pszichés előkészítése után, helyi érzéstelenítésben először a felső, majd később az alsó ínytömeget távolítottuk el, a fogak extractiójával együtt. A maxillát érintő ínyszerplázia részben három kisebb kötőszöveti kocsányon rögzült a periosteumhoz, ezért itt hagyományos gingivectomiát végeztünk, majd a megmaradt ínyszerplázia belső fordított gingivectomiával korrigáltuk, és a fogak extractiója után tovafejtő matracöltésekkel zártuk a sebet. Mivel a buccalis kocsányon függő ínytömeg eltávolítása után a mucogingivális határvonal a fogatlan gerinchez nagyon közel került, ezért a palatinális ínytömegeből, az ínyszerplázia megvívonyítása után, buccalis irányba forgattuk a félvastag lebenyt azért, hogy a buccalis fogatlan gerinc feszes, keratinizált ín borítását helyreállítsuk (5c ábra).

Műtét után 0,2%-os chlorhexidin (Corsodyl Glaxo-SmithKline, Brentford, Egyesült Királyság) tartalmú szájöblítőt, valamint fájdalomcsillapítót (Diclofenac Duo, Pharmavit, Veresegyház, Magyarország) rendeltünk. A zavartalan sebgyógyulás után 10. napon távolítottuk el a varratokat. Az alsó állcsonton a műtétre 6 héttel később került sor. Itt a belső fordított gingivectomia technikát alkalmaztuk, a reménytelen prognózisú fogak extractiója után, a felső állcsontoz hasonlóan, a sebet tovafejtő matracöltéssel zártuk. A zavartalan sebgyógyulás után, egy hónapos kontrollt követően, páciensünket a területi fogorvosához utaltuk vissza a teljes alsó-felső lemezes fogpótlás elkészítése céljából (5f ábra).

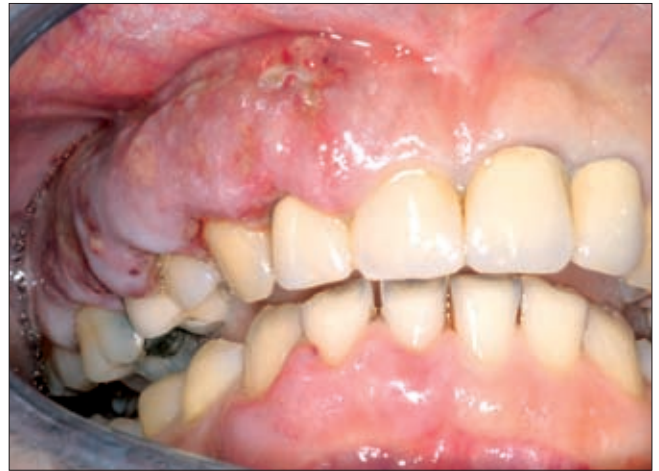### 3. eset

A 41 éves nőbeteg közvetlenül 2011 karácsonya előtt jelentkezett a Parodontológiai Klinikán. Anamnézisében három éve fennálló hemolitikus anémia szerepelt, ami miatt állandó kezelés alatt állt a Szent László Kórház Hematológiai Osztályán. Több tucatszor, sokszor havonta kapott vért vagy vérkészítményeket.

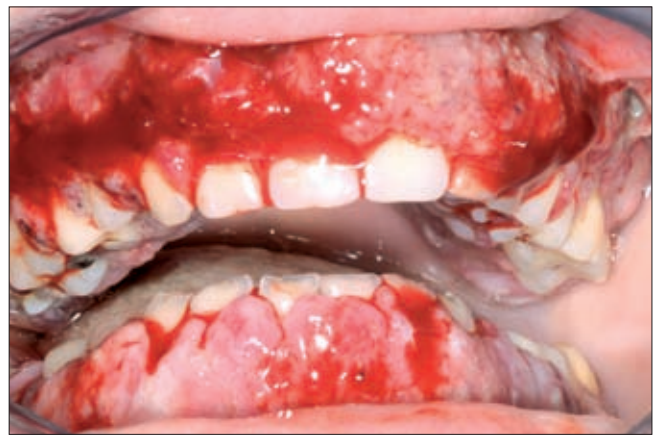Elmondása szerint ínnyduzzanata néhány nap alatt fejlődött ki, és ínye szinte szemlátomást vastagodott. A páciens nagyfokú fájdalomról panaszkodott, és felvételkor 38,5 °C lázat is mértünk. Extraorális vizsgálat során duzzadt regionális nyirokcsomókat tapintottunk. Intraorális vizsgálatkor jelentős ínnyduzzanatot észleltünk a jobb felső kvadránsban (6a ábra).

Az ín konzisztenciája nagyon puha, sejtűs volt, sőt spontán vérzés is előfordult. Az anamnézis ismeretében első feltételezett diagnózisunk a leukémia valamilyen formája volt. A páciens által bemutatott – egy nappal korábban elvégzett – hematológiai vizsgálat szerint, leszámítva az alapbetegségében szereplő krónikus vashiányt és a 2.2 (T/L) körüli vörösvértest-számot, csak mérsékelt leukocitózist láttunk, kóros korai blastsejtek megjelenése nélkül. Hematológussal konzultálva, antibiotikum védelem mellett, szövettani vizsgálat céljából biopsziát végeztünk, vállalva annak rizikóját, hogy ha mégis malignus vérképzőrendszeri betegséggel állunk szemben, akkor akár komoly következménye is lehet az elvégzett beavatkozásnak. A szövettani lelet nem specifikus pyogen granulomát igazolt. A karácso-

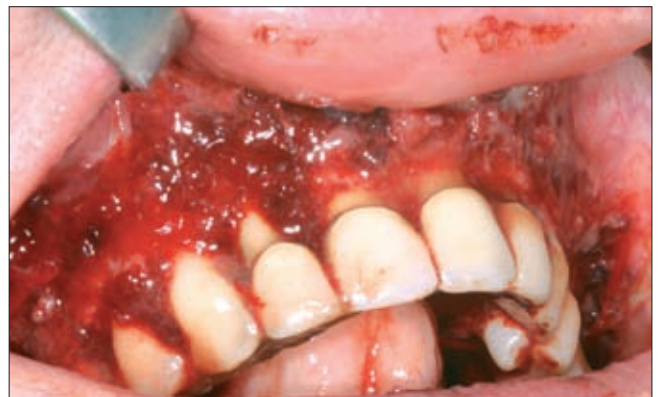ny ősünnepek után páciensünk olyan mértékű ínnyduzzanattal, és még fokozottabb fájdalommal tért vissza, hogy a SE Arc- Állcsont- Szájsebészeti és Fogászati Klinika fekvőbeteg osztályára kértük felvételét (6b ábra).



6a ábra. A 41 éves nőbeteg kiindulási státusza.



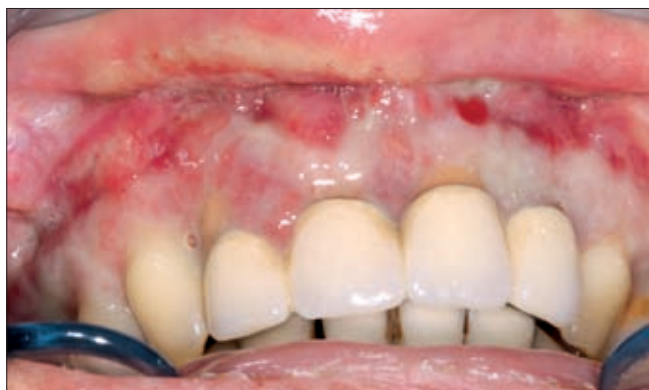6b ábra. 1 hét után a páciens állapota romlott, spontán ínnyvérzések mellett erős fájdalomra is panaszkodott.



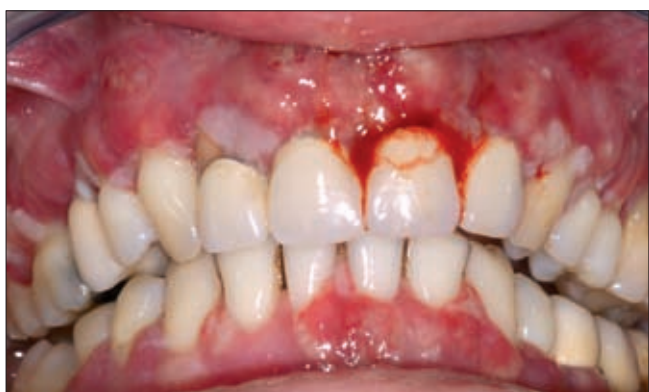6c ábra. A felső állcsont intraoperatív képe, hagyományos gingivectomia történt.

Itt néhány napos előkészítés után, az akkor már mind a két állcsontot elborító, spontán vérző szövetszaporulatot altatásban, hagyományos gingivectomiával a periosteum szintjéig eltávolítottuk (6c ábra).

A műtét után az első napokban megnyugtató sebgyógyulás zajlott, így páciensünkent hazabocsátottuk (6d ábra). Néhány nap múlva azonban betegünk újabb inyduzzanattal és olyan mértékű fájdalommal tért visz-



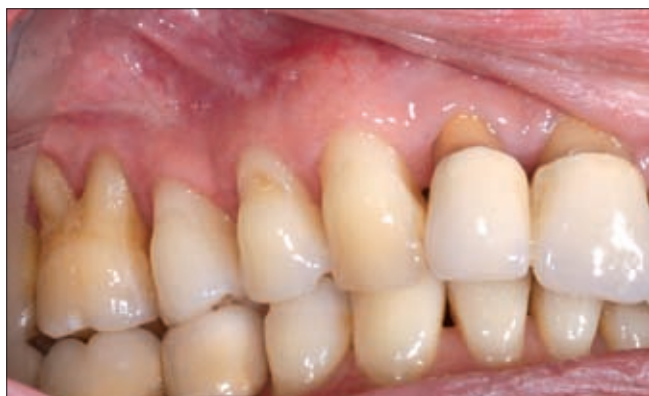6d ábra. Műtét után először megnyugtató sebgyógyulás zajlott.



6e ábra. Azonban néhány nap múlva ismét inyduzzanat alakult ki, melyet jelentős fájdalom kísért.

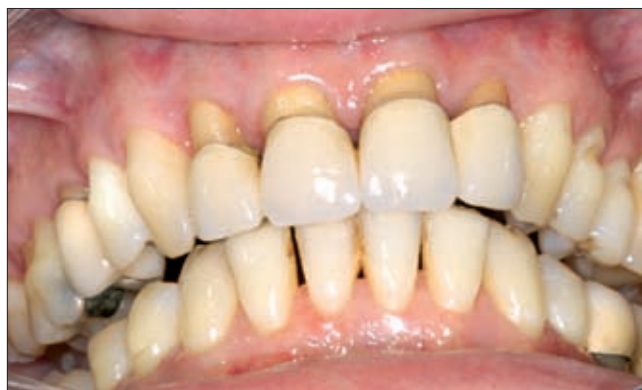sza, hogy annak enyhítésére napi 6–8 fájdalomcsillapítót (Diclofenac Duo, Pharmavit, Veresegyház, Magyarország) (Cataflam) szedett. Az újabb hisztológiai lelet ismételten nem specifikus pyogen granulomát igazolt.

Ekkor, három héttel az utolsó műtét után, hematológussal történt konzultációt követően, szisztémás korti-

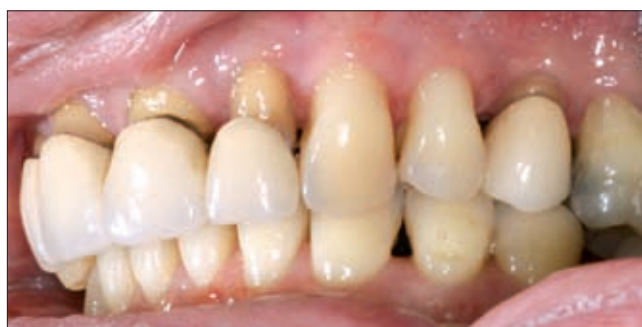

7a ábra. Kortikoszteroid terápiát követő jelentős javulás.

koszteroid kezelés mellett döntöttünk. A terápiát 64 mg Medrol®-al (Medrol, Pfizer) kezdtük, amelyet két nap múlva a hematológus kolléga 32 mg-ra csökkentett. A szteroid kezelés 5. napján az íny állapota rohamosan



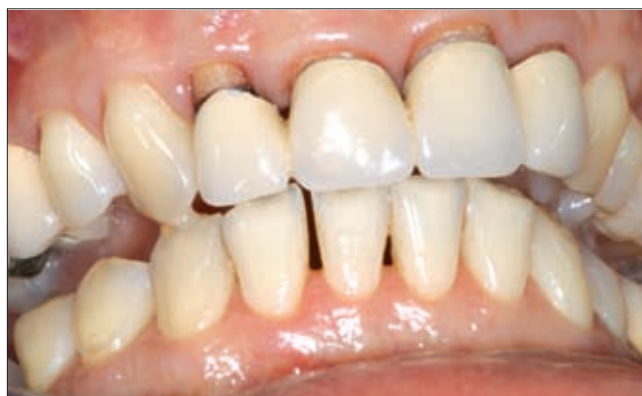7b ábra. Az íny állapota rohamosan javult, a páciens fájdalmai megszűntek.



7c ábra. Szteroid terápia mellett stabil és fájdalommentes állapot tartható fent.

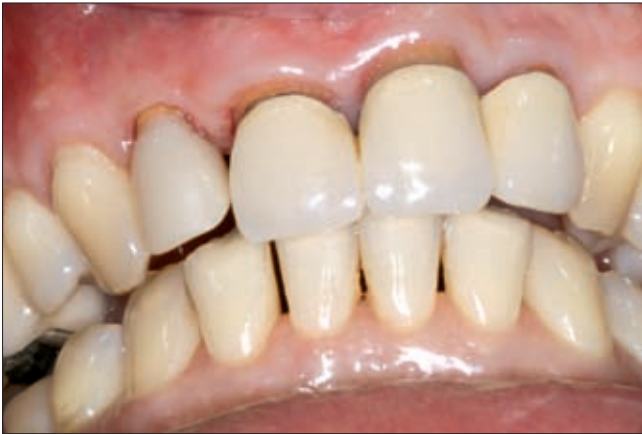javult, majd a 7. napon a recidivált duzzanat teljesen eltűnt, sőt a gingiva epithelializálódott, betegünk fájdalmai pedig megszűntek (7a, 7b, 7c ábra).

A páciens későbbi, rendszeres ellenőrzése során további recidívát nem tapasztaltunk. Amikor a hematológus kolléga 16 mg alá próbálta csökkenteni a szteroid dózist, a páciens inyfájdalma visszatért, és az íny konzisztenciájában azonnal romlás következett be. Így, páciensünk, most már több mint egy éve, napi 16–32



8a ábra. Egyéves kontroll-állapot, a szteroid kezelés mellett az inyduzzanat nem tért vissza.

mg között ingadozó Medrol® dózist kap, és emellett a fenntartó terápia mellett tünet-, illetve panaszmentes. Így lehetővé vált a 12-es fognál lévő fémkerámia korona mellett kialakult secunder caries kezelése is, a korona eltávolításával, és azonnali ideiglenes korona készítésével (8a, 8b. ábra).



8b ábra. A 12-es fognál a mély secunder caries miatt a fémkerámia korona eltávolításra került és szék mellett ideiglenes csapos felépítés és korona készült.

### Összefoglalás

Napjainkban egyre emelkedik azoknak a betegeknek a száma, akik olyan gyógyszeres, vagy akár egyéb kezelésben részesülnek, amelynek mellékhatásaként íny-megnagyobbodás fejlődhet ki. A fejlett országok ötven évnél idősebb lakosságának jelentős százaléka szív-érrendszeri betegség miatt tartós gyógyszeres kezelés alatt áll, így sokan szednek valamilyen kalciumcsatorna-blokkoló gyógyszert, amely még az egyébként ép fogággal rendelkező egyének körében is gyakran okoz ínyduzzanatot [23]. Ugyanakkor ennek a korosztálynak igen nagy százaléka tapadásvesztéssel járó fogágybetegségben is szenved [18].

A bemutatott idős férőpáciens esetében, a fibrotikus ínytömeget csak a reménytelen prognózisú fogak egyidejű extractiójával kombinálva tudtuk megoldani, de végül sikerült reménytelen antiszociális állapotát, bár teljes lemezes fogpótlással, de rendezni.

Ma a szervtranszplantáltak esetében még mindig a leggyakrabban alkalmazott immunszuppresszív szer a Cyclosporin-A, amely nagy gyakorisággal okoz ínyhiperpláziát különösen akkor, ha kalciumcsatorna-blokkoló szerekkel kombinálják [21]. Mivel a krónikus vesebetegek gyakran renalis hipertóniában is szenvednek, ez a gyógyszerkombináció majdnem mindig indokolt. Az utóbbi évtizedben több alternatív immunszuppresszív szer jelent meg a szervtranszplantált betegek számára (tacrolimus, sirolimus), de ezek ínyhiperpláziát okozó mellékhatásairól még kevés közlemény született. Egyes cikkek szerint ezek alkalmazása mellett ritkábban fordul elő olyan súlyos ínyhiperplázia, mint a Cyc-

losporin-A esetében [10]. Ugyanakkor abban a szakirodalom álláspontja egysége, hogy az ínyhiperplázia fontos rizikófaktora a plakk okozta ínygyulladás, viszont a szájhigiéniájával és rendszeres professzionális szájhigiéniás kezeléssel ez javítható. Tehát nagyon fontos a kardiológus, nefrológus, sebész, szívsebész és a fogorvos/parodontológus együttműködése a szervtranszplantált betegek előkészítésében és gondozásában [10, 21]. A bemutatott vesetranszplantáció átesett fiatal nőbetegünk motivációja kiváló volt, a kezelése és kontrollok érdekében rendszeresen, akár hetente több mint 100 km-t utazott. Állapota az ínyműtétek után a folyamatos Cyclosporin-A terápia ellenére igen szépen javult és stabilizálódott, azonban tragikus, hirtelen halála végett vetett az addig sikeresnek mondható szupportív kezelésünknek.

Harmadik páciensünk különös megjelenésű és lefolyású ínymegnagyobbodásának okáról csak sejtéseink vannak. Feltételezhető, hogy a hemolitikus anémiában szenvedő, politranszfundált páciensben *graft versus host* reakció alakulhatott ki, annak következtében, hogy a vérátömlesztésekkel minden alkalommal nagymennyiségű lymphocytá és egyéb immunocytá is bekerült a szervezetébe, felborítva a normál immunfolyamatokat. Ilyen politranszfúziót vagy csontvelő őssejt-beültetést követő adverz reakciókról több közlemény is beszámol [28, 40]. A másik ok lehet bizonyos immunológiai alapon kifejlődő autoimmun vasculitis [37, 38]. Mindemellett, betegünk állapota a lokális és szisztémás kezelés kombinációjának köszönhetően stabilizálódott, és az egyéves kontroll-vizsgálaton is ép parodontális állapottal jelent meg.

Bár a szájhigiéniá és az ínyduzzanat mértéke közötti összefüggést tekintve a szakirodalom álláspontja nem egységes, nagyon sok vizsgálat talált összefüggést az ínygyulladás mértéke és a gyógyszer okozta ínyduzzanat között [10, 15, 21]. Az azonban egyértelmű, hogy a posztoperatív szakaszban a tökéletes egyéni szájhigiéniával, és rendszeres parodontális szupportív kezeléssel az ínyduzzanat kiújulásának veszélye jelentős mértékben csökkenthető [10].

### Irodalom

1. ALBANDER JM.: Global risk factors and risk indicators for periodontal diseases. *Periodontol* 2000 2002; 29: 177–206.
2. ANGELOPOULUS AP, GOAZ, P. W.: Incidence of diphenylhydantoin gingival hyperplasia. *Oral Surg Med Oral Pathol* 1972; 34: 898–906.
3. BARCLAY S, THOMSON JM, IDLE JR SEYMOUR RA.: The incidence and severity of nifedipine-induced gingival overgrowth. *J. Clin Periodontol* 1992; 19: 311–314.
4. BOWMAN JM, LEVY BA, GRUBB RV.: Gingival overgrowth induced by diltiazem. *Oral Surg, Oral Med Oral Pathol* 1988; 65: 183–185.
5. BROWN RS, BEAVER WT, BOTTOMLEY WK.: On the mechanism of drug-induced gingival hyperplasia *J Oral Pathol Med* 20, 201, 1991.
6. BUTLER RT, KALKWARF KL, KALDHAL WB.: Drug-induced gingival hyperplasia: Phenytoin, cyclosporin and nifedipine. *J Am Dent Assoc* 1987; 114: 56–60.
7. CALNE RY.: *Cyclosporin-A in clinical organ grafting Transpl Proc.* 1981; 13:349–358.



8. CEBECI I, KANTARCI A, FIRATLI E, CARIN M, TENCER Ö.: The effect of verapamil on the prevalence and severity of cyclosporine-induced gingival overgrowth in renal allograft recipients. *J Clin Periodontol* 1996; 67: 1201–1205.
9. COBB CM.: Non-surgical pocket therapy: mechanical. *Ann Periodontol* 1996; 1: 443–490.
10. COTA L. O. M., AQUINO D. R, FRANCO GCN, CORTELLI JR, CORTELLI SC AND COSTA FO.: Gingival overgrowth in subjects under immunosuppressive regimens based on cyclosporine, tacrolimus, or sirolimus. *Journal of Clinical Periodontology* 2010; 37: 894–902.
11. DORFMAN HS, KENNEDY JE, BIRD WC.: Longitudinal evaluation of free autogenous gingival grafts. *J Clin Periodontol* 1980; 7: 316–324.
12. ELLEGAARD B, BERGMANN OJ, ELLEGARD J.: Effect of plaque removal on patients with leukemia. *J Oral Pathol Med* 1989; 18: 54–58.
13. EVANS, DB, HENDERSON R, HAMILTON DC, BOONE N, ÉS MTSAI: Cyclosporin-A in clinical organ grafting. *Transplant Proc* 1981; 13: 349–358.
14. FLECKENSTEIN A.: History of Calcium Antagonist Circ. Res 52. /suppl I/ 3–16, 1983.
15. GERA I ÉS MTSAI: *Parodontológia tankönyv*. Semmelweis Kiadó, 2009. 7. fejezet: 158–161.
16. GERA I ÉS MTSAI: *Parodontológia tankönyv*. Semmelweis Kiadó, 2009; 12. fejezet: 335–336.
17. HASSEL TM.: Evidence for production of an inactive collagenase by fibroblasts from phenitoin-enlarged human gingivae. *J Oral Pathol* 11, 310, 1982.
18. HERMANN P, GERA I, BORBÉLY J, FEJÉRDY P, MADLÉNA M.: Periodontal health of an adult population in Hungary: findings of a national survey. *J Clin Periodontol* 2009; 36: 449–457.
19. HORNING GM, FISCHER JG, BARKER F, KILLOY WJ & LOWE JW.: Gingival fibromatosis with hypertrichosis. *J Periodontol* 1985; 56: 344–347.
20. KEGLEVICH T, BENEDEK E, GERA I.: A kalciumcsatorna-blokkoló szerek okozta inhyperplasia kezelésének klinikai tapasztalatai. *Fogorv Szle* 1999; 92: 363–372.
21. KEGLEVICH T, BENEDEK E, GERA I.: A kalciumcsatorna-blokkoló okozta inhyperplasia. *Lege Artis Med* 1999; 9: 164–168.
22. KHOCHT, A, SCHNEIDER, LC.: Periodontal management of gingival overgrowth in the heart transplant patient: A case report. *J Clin Periodontol* 1997; 68: 1140–1146.
23. LEDERMAN D, LUMERMAN H, REUBEN S, FREADMAN PD.: Gingival hyperplasia associated with nifedipin therapy. *Oral Surg* 1984; 54: 620–622.
24. LISA JA. HEITZ-MAYFIELD.: How effective is surgical therapy compared with nonsurgical debridement? *Periodontology* 2000, 2005; 37: 72–87.
25. MILLER CS, DAMM DD.: Verapamil induced gingival hyperplasia in a dental population. *J. Periodontol* 1992; 63: 435–456.
26. MILLER, PJ.: A classification of marginal tissue recession. *International Journal of Periodontics and Restorative Dentistry* 1983; 5: 8–13.
27. NERY EB, EDSON RG, LEE KK, PRUTHI VK, WATSON J.: Prevalence of nifedipine-induced gingival hyperplasia. *J. Periodontol* 1995; 66: 572–578.
28. NAKAMURA S, HIROKI A, SHINOHARA M, et al.: Oral involvement in chronic graft-versus-host disease after allogeneic bone marrow transplantation. *Oral Surg Oral Med Oral Pathol Oral Radiol Endod* 1996; 82: 556–63.
29. NISHIKAWA S, TODA H, HAMASAKI A, KASAHORA S, és mtsai: Nifedipine-induced gingival hyperplasia: a clinical and in vitro study. *J. Periodontol* 1991; 62: 30.
30. NISIKAWA S, NAGATA T, MORISAKI I, OKA T, ISHIDA H.: Pathogenesis of drug-induced gingival overgrowth. A review of studies in the rat model. *J. Periodontol* 1996; 67: 463–471.
31. NOCE CW, GOMES A, COPELLO A, BARBOSA RD és mtsai: Oral involvement of chronic graft-versus-host disease in hematopoietic stem cell transplant recipients. *Gen Dent*. 2011; 59: 458–62; quiz 463–4.
32. PILLONI A, CAMARGO PM, CARERA M, CARRANZA FA.: Surgical treatment of cyclosporine A and Nifedipine-induced gingival enlargement: Gingivectomy versus periodontal flap. *J Periodontol* 1998; 69: 791–797. 44.
33. ROSTOCK MH, FRY HR, TURNER JE.: Severe gingival overgrowth associated with cyclosporin therapy. *J Periodontol* 1986; 57: 294–299.
34. SALO J, OILARINEZ KS, OILARINEZ A.: Effect of phenitoin and nifedipine on collagen gene expression in normal human fibroblast. *J Oral Pathol Med*. 1990; 19: 404.
35. SEYMOUR RA.: Calcium channel blocker and gingival overgrowth. *Br Dent J* 1991; 170: 376–379.
36. SEYMOUR RA, ELLIS JS, THOMSON JM, MONKMAN S, IDLE IB.: Amilodipine-induced gingival overgrowth. *J Clin Periodontol* 1994; 21: 281–283.
37. SIBAUD V, MARIT G, DEMINIERE C, CAMPANA F, TAIEB A, FRICAIN JC.: Multiple verruciform xanthomas of the oral mucosa associated with graft versus host disease. *Ann Dermatol Venereol*. 2006; 133: 995–999.
38. STEWART C, COHEN D, BHATTACHARYYA I, SCHEITLER L, és mtsai.: Oral manifestations of Wegener's granulomatosis: a report of three cases and a literature review. *J Am Dent Assoc* 2007; 138: 338–48.
39. SUVAN JE: Effectiveness of mechanical nonsurgical pocket therapy. *Periodontology* 2000, 2005; 37: 48–71.
40. TREISTER NS, COOK EF JR, ANTIN J, LEE ST, SOIFFER R, WOO SB.: Clinical evaluation of oral chronic graft-versus-host disease. *Biol Blood Marrow Transplant* 2008; 14: 110–115.
41. WENNSTRÖM J, LINDHE J, NYMAN S.: Role of keratinized gingiva for gingival health. Clinical and histologic study of normal and regenerated gingival tissues in dogs. *J Clin Periodontol* 1981; 8: 311–328.
42. WENNSTRÖM J, LINDHE J.: Role of attached gingiva for maintenance of periodontal health. Healing following excisional and grafting procedures in dogs. *J Clin Periodontol* 1983; 10: 206–211.

CSIFÓ-NAGY B, HULIK E, ZSOLDOS MG, GERA I

### **Surgical Correction of Excessive Gingival Enlargements**

#### *Case Series*

*Introduction:* Gingival enlargement is a common form of periodontal tissue reaction to several irritating factors. The most common form is the drug related gingival hyperplasia - nevertheless the heredity gingival fibromatosis and hematological cases can also occur and might impose a challenge to periodontists. After a short literature summary three *Case reports* are presented. The first case is a drug related gingival overgrowth in a young kidney transplant women who took Cyclosporin-A. The excessive mass of fibrotic tissue was removed by a series of internal beveled incision and the oral and buccal gingival flaps were united with sutures. The healing was uneventful and during the follow up patient's compliance and oral hygiene was superb. The second case is a very severe antihypertensive drug related gingival overgrowth in a 62 years old man interfering with the closure of his lip and corrected with a combination of conventional gingivectomy and internal reverse beveled incision both and Ca-channel blockers. The third case is a 42 years old woman with chronic idiopathic hemolytic anemia who presented a sudden onset acute excessive generalized gingival enlargement accompanied with severe pain and fever. At admission she was suspect for leukemia. After obtaining biopsy samples and having negative histology the soft tissue mass was removed under general anesthesia with conventional gingivectomy technique, but after a couple of days the severe pain and gingival swelling recurred. With administering systemic corticosteroid therapy (32 mg Medrol®), the gingiva healed in five days and the one year follow-up showed a stable hematological and periodontal status. Today the more conservative internal beveled incision is preferred over the conventional gingivectomy in the most cases because it provides a more predictable healing and better esthetics. The recurrence of the drug related gingival hyperplasia can be anticipated by meticulous postoperative individual oral hygiene and regular supportive therapy.

*Conclusion:* The combined conservative and surgical therapy leads to predictable postoperative result even in very severe systematically motivated gingival enlargements, nevertheless the successful patients management needs good cooperation with medical doctors and with the patients themselves.

**Key words:** drug related gingival hyperplasia, Cyclosporin-A, internal beveled incision, antihypertensive drug, conventional gingivectomy, oral hygiene, supportive therapy