

Semmelweis Egyetem, Fogorvostudományi Kar
Arc-, Állcsont-, Szájsebészeti és Fogászati Klinika, Budapest

Arcüreg felé áttörő, follikuláris cisztával körülvett bölcsességfogak

Esetismertetés, irodalmi áttekintés

DR. VÁMOS DÁVID, DR. UJPÁL MÁRTA, DR. HUSZÁR TAMÁS,
DR. VASZILKÓ MIHÁLY, DR. NÉMETH ZSOLT

A bölcsességfogak igen gyakran helyezkednek el impaktált vagy ektópiás helyzetben. Egyik ilyen sajátos lokalizáció az arcüreg. Ezek a fogak rendszerint follikuláris cisztával vannak körülvéve, mely kitölti az arcüreg egy részét vagy egészét, és okozza az esetleges panaszokat. Felfedezhetjük őket rutin röntgenfelvételen, de jelentkezhet a beteg klasszikus arcüreg betegségre utaló tünetekkel is. Ezek a tünetek lehetnek arcduzzanat, arcfájdalom, fejfájás, gennyes orrfolyás és nazolakrimális obstrukció.

A szerzők négy ilyen esetet mutatnak be, – egyet részletekbe menően ismertetve, – a többit pedig táblázatban összefoglalva, a témára vonatkozó irodalom áttekintésével (ahol a felső bölcsességfog az arcüregben található).

Kulcsszavak: bölcsességfog, arcüreg, follikuláris ciszta, Luc-Caldwell műtét, CBCT

Bevezetés

A fogfejlődés összetett, többlépcsős folyamat – a szájnyalkahártya és az alatta fekvő mezenhímális eredetű szövetek interakciójának – eredménye [5, 37]. Amennyiben a szövetek egymásra gyakorolt hatása a fiziológiástól eltérő, nagy eséllyel alakulhat ki ektópiás fogfejlődés és a fogelőtörés zavara. Ez utóbbi három ok miatt jöhet létre: fejlődési zavar, iatrogén behatás, patológias folyamat (pl. daganat vagy ciszta) [4, 37].

A follikuláris ciszta ismeretlen patogenezisű fogeredetű folyamat, klinikailag az elő nem tört fog körül alakulhat ki [39, 41]. Feltehetően a fogzacskóból fejlődik, kialakulásának lényege a fog és a fogzacskó epiteliális komponense közötti folyadék felszaporodása. Leggyakrabban az alsó bölcsességfog és a felső szemfog körül látjuk. Az impaktált fogakat körülvéve follikuláris ciszta gyakran kényszeríti ezeket a fogakat ektópiás helyzetbe [2, 10, 36, 39, 41]. A ciszták növekedése lassú, panaszokat ritkán okoznak, felfedezésük gyakran más okból készült röntgenfelvételen véletlenszerűen történik [2, 12, 38, 39].

Impaktált fogak körül nem csak follikuláris ciszta alakulhat ki. Számos közlemény számol be hasonló lokalizációjú mukokeléről, oszteómáról, fibrómáról illetve keratocisztáról is [15, 21, 23, 27]. Amennyiben a fog az arcüreg felé tör elő, a klinikai kép általában a folyamat kezdetén tünetszegény [12]. A később jelentkező leggyakoribb panaszok: fejfájás, atípusos arcfájdalom,

fogfájás, arcduzzanat, gennyes orrfolyás, hemoptózis [5, 29, 35, 39, 41], de az osztium elzáródásától egészen a vakságig írtak már le változatos következményeket [29].

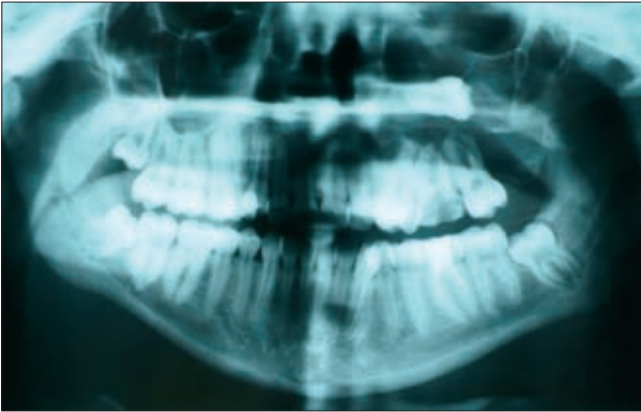
Az állcsontokban lévő elváltozások esetében a választott terápia elsősorban a ciszta eltávolítása és az érintett, ektópiás fog skulpciója [5, 36, 39]. Az arcüregben elhelyezkedő follikuláris ciszta és a benne lévő ektópiás fog egyszerűen eltávolítható Luc-Caldwell műtét útján [29]. Nagyméretű cisztáknál a csontos defektus méretének csökkentése érdekében marszupializáció, cisztaszűkítés jöhet szóba [29, 38].

Mivel az ilyen ektópiás fogak diagnosztikai nehézségeket okozhatnak, fontosnak tarjuk a szakembereket megismertetni a diagnosztikai és terápiás nehézségekkel.

Eseteink

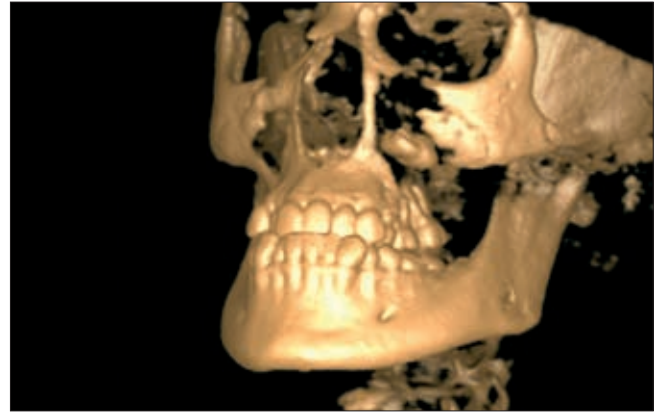
1. Részletes esetismertetés

Tizenhat éves lánybeteg bal oldali, egy hete folyamatosan növekvő arcduzzanat miatt kereste fel klinikánkat. Intraorálisan torlódott fogazat, a 26-os fog kiterjedt kariesze volt látható. Panaszaival összefüggésben a 26-os fognak megfelelően, a vesztibuláris áthajlásban fluktuációt lehetett tapintani. Az elkészített OP-felvételen jól kivehető volt a sinus maxillarisban elhelyezkedő, ektópiás fog (1. ábra). CBCT-vizsgálat készült, ezen a színusz-



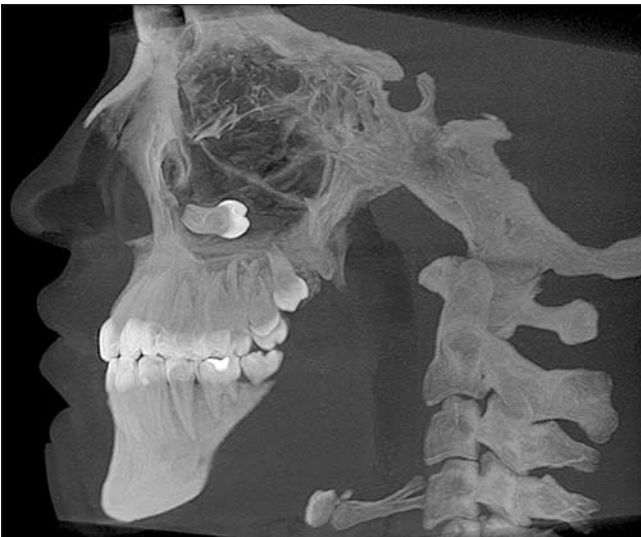1. ábra

1. eset, arcüregben elhelyezkedő 28-as fog, OP-felvétel



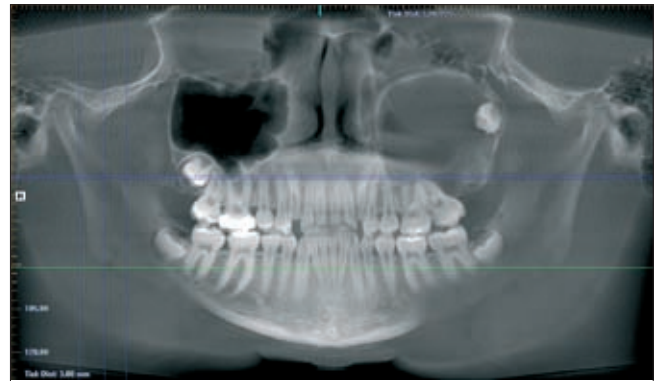
3. ábra

1. eset, arcüregben elhelyezkedő 28-as fog, CBCT 3D-s rekonstrukció



2. ábra

1. eset, arcüregben elhelyezkedő 28-as fog, CBCT sagittalis nézet



4. ábra

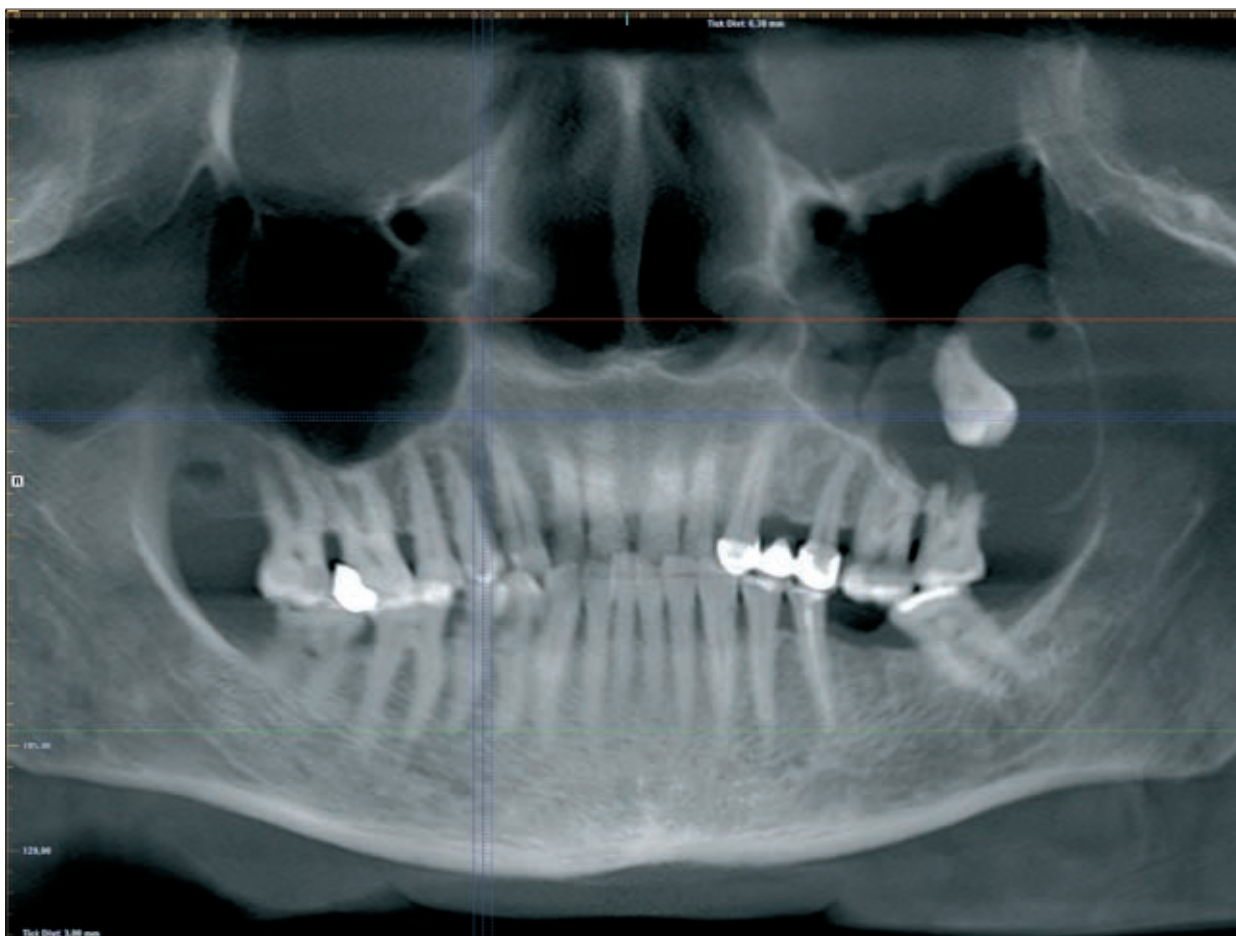2. eset, az arcüreg cranio-distalis részén elhelyezkedő bölcsességfog, CBCT panorámaszerű nézet

ba inklinálódott, cisztával körülvett 28-as fogat azonosítottunk (2., 3. ábra). Az elváltozás destruálta a maxilla faciális falát, a vestibulumot előboltosította. Tekintettel a fennálló, vélhetően purulens folyamatra, első lépésként 26-os fogat eltávolítottuk és intraorális incíziót végez-

I. táblázat

Eseteink táblázatban összefoglalva

	kor	nem	ektópiás fog	tünet	kezelés	képalkotó vizsgálat	ciszta
1. eset	16	nő	28-as	1 hete folyamatosan	Luc-Caldwell műtét	OP, CBCT	follikuláris
				növekvő arcduzzanat			
2. eset	15	nő	28-as	ismétlődő akut	Luc-Caldwell műtét	OP, CBCT	follikuláris
				színusztisz, gennyes orrváladékozás			
3. eset	66	férfi	28-as	periódikusan jelentkező	skulpció, cisztoantrosztómia	OP, CBCT	follikuláris
				arcduzzanat			
4. eset	27	nő	28-as	ismeretlen eredetű arcduzzanat	skulpció, cisztoantrosztómia	CBCT	follikuláris

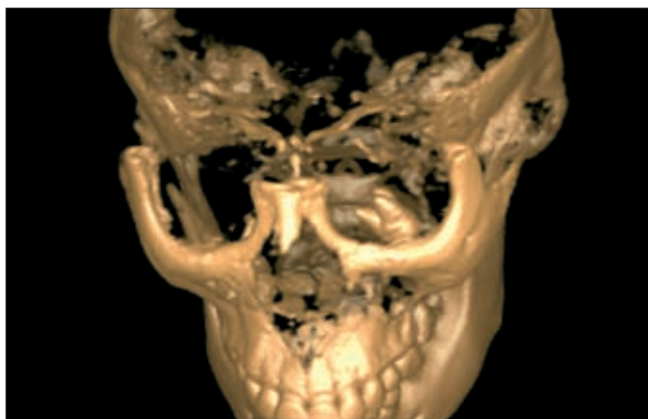


5. ábra

3. eset, bölcsességfog a bal oldali arcüregben, CBCT panorámaszerű nézet

tünk, mely során bőséges, sűrű, szalmasárga pus ürült. Baktériumtenyésztés céljából, mikrobiológiai mintavétel történt. Antibiotikus kezelés (Augmentin Duo 2x1 g) és helyi kezelések (jodoformos csíkozás, átöblítés) hatására az akut tünetek elmúltak.

Három héttel később, intratraheális narkózisban Luc-Caldwell műtéttel kiegészítve távolítottuk el az ektópiás bölcsességfogot és az azt körülvevő cisztát.



6. ábra

4. eset, az orbitaalap közelében elhelyezkedő bölcsességfog, CBCT 3D-s rekonstrukció

Intraorálisan a 27-es fogtól a 23-as fogig, az áthajlásban vezetett metszéből tártuk fel a területet. A sinus maxillaris faciális és hátsó fala hiányzott, eltávolítottuk a cisztafalat és a vele kapcsolatban lévő papírvékonycsontos falat, valamint a fogat. Az alsó orrjárat felé nazális ablakot készítettünk, az arcüreget tamponáltuk. A géztampont i.v. szedációban a 4. posztoperatív napon távolítottuk el. A varratszedést követően két héttel 3 mm-es fisztula kialakulását észleltük, melyet helyi érzéstelenítésben zártunk. A beteg követése folyamatban van.

2. A korábban részletesen bemutatott és a további három esetünkre vonatkozó legfontosabb információkat táblázatban összefoglalva mutatjuk be (1. táblázat).

Eseteinknél a felvételek iCAT Classic CBCT (Imaging Sciences International, Hatfield, Pennsylvania, USA) berendezéssel készültek, melyek kiértékelését iCAT Vision program segítségével végeztük.

Megbeszélés

A fogak szájjüregen kívüli, ektópiás előtörése ritka. Beszámoltak már fogokról, melyek az orrüregbe, az orbitába, a mandibula fejecskébe és a processus coro-

noideusba, a palátumba, a fossa infratemporalisba vagy a bukkális térbe törtek elő [14, 17, 26, 30, 33, 34]. Egyik ilyen hely, mely a szájüregen kívül esik, az arcüreg. A szinuszba való előtörésre nem csupán a bölcsességfog hajlamos, beszámoltak szemfogról, prémoláris- és számféletti fogról, egyéb moláris fogról, sőt odontómáról is melyek az arcüregben helyezkedtek el [1, 5, 8, 35, 38]. Az ektópiás fogelőtörés oka nem teljesen tisztázott, létrejötteinek magyarázatára sok teória létezik: trauma, infekció, fejlődési rendellenesség és patológiás kórokok (gyulladás, folliculáris ciszta kialakulása) [6]. Feltételezik, hogy a fogeredetű ciszták expansziója mozdítja el a fogcsírákat, és ez a folyamat eredményezi az ektópiás fogelőtörést [37].

Az ektópiás fog OP-RTG képen legtöbbször egyértelműen azonosítható, előfordul azonban, hogy nem ismerhető föl a rutin fogorvosi (pl. periapikális) röntgenfelvételeken [22].

A fog anatómiai elhelyezkedése és a ciszta kiterjedése legjobban spirál-, de még inkább CBCT felvételen tanulmányozható.

Háromdimenziós képet mutat az MRI felvétel is. Előnye, hogy a vizsgálat nem jár sugárterheléssel (ez elsősorban fiatal betegek esetében fontos), és segítségével a CT-nél részletgazdagabb információ nyerhető, pl. a lágyrészekről (ciszta és tartalma) [41]. Az MRI felvétellel hátránya a CT-vel, de még inkább a CBCT-vel szemben, hogy költségesebb és nagyobb voxelméretű kép nyerhető általa [40]. A műtéti terv készítéséhez a fog és a körülötte lévő ciszta pontos helyzetére, méretére továbbá az esetleges csontdestrukcióra vonatkozóan CT/CBCT-felvétel az informatívabb [4].

A radikuláris ciszta után a folliculáris ciszta a második leggyakoribb cisztózus elváltozás az állcsontokban [27, 39, 41]. Az esetek 70%-ában a mandibulában, 30%-ában a maxillában található [37]. Panaszt ritkán okoz, jellemző lehet az arcduzzanat és/vagy a késleltetett fogelőtörés [25, 36, 41].

Leginkább az élet 2. és 3. évtizedében, és csak nagyon ritkán gyerekkorban jelentkezik [5, 36, 41].

A folliculáris ciszta lassan növekszik, gyakran évekig teljesen tünetmentes [12]. Több esetben az arcüregben lévő bölcsességfog és folliculáris cisztát más ok miatt készített OP-rtg.-felvételen, véletlenszerűen veszik észre [9, 39], míg máskor a betegek klasszikus arcüregbetegségekre utaló tünetekkel jelentkeznek [9, 12]. Ilyen tünetek lehetnek: arcduzzanat, arcfájdalom, fejfájás és nazolakrimális obstrukció [5, 29, 39, 41]. Nagyméretű, az egész arcüreget kitöltő ciszta nyomást fejt ki az arcüreg falaira, így kialakulhatnak szemészeti és nazális panaszok is (diplópia, proptózis, vakság) [1, 2, 3, 31].

Radiológiailag változó méretű, uniloculáris radiolucens területként ábrázolódik, egyértelmű, szklerotikus szegéllyel rendelkezik, és mindig egy elő nem tört fog koronájához kapcsolódik [39, 41].

A folliculáris cisztát differenciáldiagnosztikailag fontos elkülöníteni más odontogén cisztától, odontogén tumortól (ameloblasztóma, Pindborg-tumor, odontóma,

odontogén fibróma, cementóma [1, 5, 39, 41], továbbá mukokelétől, retenciós cisztától, pszeudocisztától [39, 41].

Hisztológiailag a folliculáris ciszta falát el nem szarusodó laphám alkotja, amit egy vékony, odontogén hámrészleteket tartalmazó kötőszövetes tok vesz körül [2, 39].

A folliculáris ciszta ritkán, de képes transzformációra. *Friedrich és mtsai* egy olyan esetről számoltak be, ahol a betegnél az arcüregbe előtört bölcsességfog és az azt körülvevő folliculáris ciszta eltávolítása után 11 évvel ameloblasztóma alakult ki [13]. *Gulbranson és mtsai* a cisztafalban kialakult laphámrákról jelentettek meg közleményt [18]. *Güven és mtsai* az impaktált bölcsességfogak körül kialakuló cisztákat és tumorokat tanulmányozták. Közleményükben 9994 impaktált bölcsességfogot vizsgáltak, 231 cisztát (2,31%), 79 tumort (0,77%) és 2 malignus tumort találtak (0,02%) [19].

A folliculáris ciszta kezelésének általános protokollja az impaktált vagy át nem tört fog skulpciója és a ciszta eltávolítása [36, 39].

Az arcüregbe előtört bölcsességfog és az azt körülvevő folliculáris cisztát leggyakrabban Luc-Caldwell műtéttel távolítjuk el [1, 5, 24, 29, 39]. Ezt a beavatkozást egymástól függetlenül írta le először egy amerikai sebész *George Walter Caldwell* (1866–1946) és egy francia gégegyógyász (*Henri Luc*, 1855–1925). A műtét lényege, egy intraorálisan az áthajlásban vezetett metszésből a maxilla faciális falának feltárása, majd a fossa canina területén csontablak képzése az arcüregbe, amin keresztül eltávolítható a gyulladt nyálkahártya. A műtét befejezésekor az alsó orrkagyló alatt képzett nazális ablakon keresztül az arcüreg tamponálására behelyezett gézcsík kerül kivezetésre az orrüreg felé. A műtét klasszikus formája az arcüreg nyálkahártyájának teljes eltávolítása, ezt ma már nem végezzük. Az arcüregbe domborodó cisztafalat, az azt körülvevő, lobos, gyulladós, polipózusan degenerált nyálkahártyarészeket távolítjuk csupán el. Az arcüreget speciális csillószőrös hengerhám borítja, a csillók a szinuszban termelődő váladékot az anatómiai szájadék felé terelik, mely nem az üreg legalsó pontján található. A hám teljes eltávolítása esetén az eredetivel megegyező légzőhám nem képes ismét kialakulni, ez számos posztopratív panasz okozója lehet (visszatérő krónikus szinuszitisz, diszkomfort érzés, váladékpangás). A módszer előnye, hogy direkt rálátás nyílik az arcüregre, a faciális csontablakon keresztül nagyobb képleteket is el tudunk távolítani (pl. fog), hátránya, hogy több posztopratív panaszszal járhat (fájdalom, fisztulaképződés, posztopratív diszkomfortérzés, permanens arcduzzanat, felső ajak zsibbadása).

Egy másik, gyakran alkalmazott módszer a marszupializáció. Nagyméretű cisztákat, melyek komoly csontvesztést okoznak, és veszélyesen elvékonyítják a csontos falakat, gyakran kezelünk cisztaszűkítés útján [38]. A módszer lényege, hogy a ciszta üregét egybenyitjük az arcüreggel, tulajdonképpen

ciszto-antrosztómiát végzünk, mely a cisztosztómia egy speciális formája. A cisztában található fogat természetesen minden esetben eltávolítjuk. *Takagi és Koyoma* [38] közöltek egy olyan esetet, ahol marszupializáció útján segítették elő egy, az arcüregben lévő második kisírlő eltörését egy 6 éves gyermeknél. A marszupializáció hátránya a hosszadalmas kezelés, szövődménye a folyamat kiújulása vagy perzisztálása lehet [11, 38].

Egy harmadik lehetőség az endoszkópos műtét [7, 9, 20, 28, 32, 35]. A transznazális fogeltávolítást FESS-műtéttel (*Functional Endoscopic Sinus Surgery*) végzik, az orr felől bevezetett, endoszkóp segítségével. A beavatkozás az orr és az orrmelléküregekben elhelyezkedő anatómiai struktúrák normál funkciójának megőrzését, visszaállítását célozza, azok lehető legcsekélyebb károsításával. Ez a módszer abban az esetben javallt, ha a fog koronája kicsi és relatív közel helyezkedik el az arcüreg szájadékához [16]. Előnye, hogy kevesebb postoperatív panasszal jár, hátránya hogy ritkán végezhető a fog elhelyezkedése és mérete miatt. További nehézséget okozhat, hogy gyakran egy masszív csonttréteg veszi körül a ciszta falát, aminek áttörése nehezen kivitelezhető ilyen módszerrel.

Összességében elmondható, hogy az arcüregben elhelyezkedő ektópiás bölcsességfog nem ritka elváltozás. Hagyományos röntgenfelvétel általában nem nyújt elegendő információt. A műtét pontos tervezéséhez és az esetleges komplikációk, szövődmények megelőzése érdekében CBCT felvétel készítése javasolt. Csak arcüregsebészetben is jártas szakorvos végezzen ilyen műtéteket, mely beavatkozások fekvő osztályos, maxillo-faciális háteret is igényelnek.

Irodalom

- ALTAS E, KARASEN RM, YILMAZ AB, AKTAN B, KOCER I, ERMAN Z: A case of a large dentigerous cyst containing a canine tooth in the maxillary antrum leading to epiphora. *J Laryngol Otol* 1997; 111: 641–643.
- AVITIA S, HAMILTON JS, OSBORNE RF: Dentigerous cyst presenting as orbital proptosis. *Ear Nose Throat J* 2007; 86: 23–24.
- BAJAJ MS, MAHINDRAKAR A, PUSHKER N: Dentigerous cyst in the maxillary sinus: a rare cause of nasolacrimal obstruction. *Orbit* 2003; 22: 289–292.
- BODNER L, TOVI F, BAR-ZIV J: Teeth in the maxillary sinus-imaging and management. *J Laryngol Otol* 1997; 111: 820–824.
- BUYUKKURT MC, OMEZLI MM, MILOGLU O: Dentigerous cyst associated with an ectopic tooth in the maxillary sinus: a report of 3 cases and review of the literature. *Oral Surg Oral Med Oral Pathol Oral Radiol Endod* 2010; 109: 67–71.
- BUYUKKURT MC, TOZOGLU S, ARAS MH, YOLCU U: Ectopic eruption of a maxillary third molar tooth in the maxillary sinus: a case report. *J Contemp Dent Pract* 2005; 6: 104–110.
- CHRISTMAS DA, MIRANTE JP, YANAGISAWA E: Endoscopic view of a maxillary dentigerous cyst. *Ear Nose Throat J* 2008; 87: 316.
- DAĞISTAN S, ÇAKUR B, GÖREGEN M: A dentigerous cyst containing an ectopic canine tooth below the floor of the maxillary sinus: a case report. *J Oral Sci* 2007; 49: 249–252.
- DI PASQUALE P, SHERMETARO C: Endoscopic removal of a dentigerous cyst producing unilateral maxillary sinus opacification on computed tomography. *Ear Nose Throat J* 2006; 85: 747–748.
- EDAMATSU M, KUMAMOTO H, OOYA K, ECHIGO S: Apoptosis-related factors in the epithelial components of dental follicles and dentigerous cysts associated with impacted third molars of the mandible. *Oral Surg Oral Med Oral Pathol Oral Radiol Endod* 2005; 99: 17–23.
- ERTAS U, YAVUZ MS: Interesting eruption of 4 teeth associated with a large dentigerous cyst in mandible by only marsupialization. *J Oral Maxillofac Surg* 2003; 61: 728–730.
- FREEDLAND ES, HENNEMAN PL: An unusual cause of headache: a dentigerous cyst in the maxillary sinus. *Ann Emerg Med* 1987; 16: 1174–1176.
- FRIEDRICH RE, ZUSTIN J: Ameloblastoma of the maxillary sinus 11 years after extirpation of extensive dentigerous cysts and dysplastic wisdom tooth. *In Vivo* 2010; 24: 567–570.
- GADRE KS, WAKNIS P: Intra-oral removal of ectopic third molar in the mandibular condyle. *Int J Oral Maxillofac Surg* 2010; 39: 294–296.
- GODT A, GÜLICHER D, KALWITZKI M, KRÖBER SM: Dislocation of an upper third molar by an ossifying fibroma-case report. *J Craniomaxillofac Surg* 2008; 36: 360–364.
- GOH YH: Ectopic eruption of maxillary molar tooth- an unusual cause of recurrent sinusitis. *Singapore Med J* 2001; 42: 80–81.
- GULBRANDSEN SR, JACKSON IT, TURLINGTON EG: Recovery of a maxillary third molar from the infratemporal space via a hemicoronal approach. *J Oral Maxillofac Surg* 1987; 45: 279–282.
- GULBRANSON SH, WOLFREY JD, RAINES JM, McNALLY BP: Squamous cell carcinoma arising in a dentigerous cyst in a 16-monthold girl. *Otolaryngol Head Neck Surg* 2002; 127: 463–464.
- GÜVEN O, KESKIN A, AKAL UK: The incidence of cysts and tumors around impacted third molars. *Int J Oral Maxillofac Surg* 2000; 29: 131–135.
- HASBINI AS, HADI U, GHAFARI J: Endoscopic removal of an ectopic third molar obstructing the osteomeatal complex. *Ear Nose Throat J* 2001; 80: 667–670.
- HUNTER RB, ZARETSKY LS, NUOVO M, APRIL MM: Bilateral odontogenic keratocysts of the maxillary sinus. *Am J Otolaryngol* 1996; 17: 269–271.
- JUDE R, HOROWITZ J, LOREE T: A case report. Ectopic molars that cause osteomeatal complex obstruction. *J Am Dent Assoc* 1995; 126: 1655–1657.
- KAMEI T, INUI M, NAKAMURA S, TAGAWA T: Bony ossicle in the maxillary sinus containing a tooth. *J Oral Maxillofac Surg* 2001; 59: 1108–1111.
- KAYA O, BOCUTOLU O: A misdiagnosed giant dentigerous cyst involving the maxillary antrum and affecting the orbit. Case report. *Aust Dent J* 1994; 39: 165–167.
- KO KS, DOVER DG, JORDAN RC: Bilateral dentigerous cysts—report of an unusual case and review of the literature. *J Can Dent Assoc* 1999; 65: 49–51.
- KOCAELLI H, BALCIOGLU HA, ERDEM TL: Displacement of a maxillary third molar into the buccal space: anatomical implications apropos of a case. *Int J Oral Maxillofac Surg* 2011; 40: 650–653.
- LAMB JF, HUSEIN OF, SPIESS AC: Ectopic molar in the maxillary sinus precipitating a mucocele: a case report and literature review. *Ear Nose Throat J* 2009; 88: 6–11.
- LEE ML, PREPAGERAN N, SUBHA ST: Dentigerous cyst of the maxillary sinus in a child. *Med J Malaysia* 2004; 59: 550–551.
- LITVIN M, CAPRICE D, INFRANCO L: Dentigerous cyst of the maxilla with impacted tooth displaced into orbital rim and floor. *Ear Nose Throat J* 2008; 87: 160–162.
- MCCREA S: Adjacent dentigerous cysts with the ectopic displacement of a third mandibular molar and supernumerary (forth) molar: a rare occurrence. *Oral Surg Oral Med Oral Pathol Oral Radiol Endod* 2009; 107: 15–20.
- METZGER MC, WAGNER KW, HOHLWEG-MAJERT B, VOSS PJ, SCHOEN R, SCHMELZEISEN R: Diplopia and acute rectus muscle palsy as symp-

toms of an infected follicular cyst of a maxillary right third molar: a case report. *Quintessence Int* 2007; 38: 571–574.

32. MICOZKADIOGLU SD, ERKAN AN: Endoscopic removal of a maxillary dentigerous cyst. *B-ENT* 2007; 3: 213–216.

33. NAINI FB: An “Eye” Tooth. *Ophthalmology* 2010; 117: 3–4.

34. PACE C, HOLT D, PAYNE M: An unusual presentation of an ectopic third molar in the condylar region. *Aust Dent J* 2010; 55: 325–327.

35. SALEEM T, KHALID U, HAMEED A, GHAFAR S: Supernumerary, ectopic tooth in the maxillary antrum presenting with recurrent haemoptysis. *Head Face Med* 2010; 11: 6–26.

36. SMITH JL 2ND, KELLMAN RM: Dentigerous cysts presenting as head and neck infections. *Otolaryngol Head Neck Surg* 2005; 133: 715–717.

37. SRINIVASA PRASAD T, SUJATHA G, NIAZI TM, RAJESH P: Dentigerous cyst associated with an ectopic third molar in the maxillary sinus: a rare entity. *Indian J Dent Res* 2007; 18: 141–143.

38. TAKAGI S, KOYAMA S: Guided eruption of an impacted second premolar associated with a dentigerous cyst in the maxillary sinus of a 6-year-old child. *J Oral Maxillofac Surg* 1998; 56: 237–239.

39. TOURNAS AS, TEWFIK MA, CHAUVIN PJ, MANOUKIAN JJ: Multiple unilateral maxillary dentigerous cysts in a nonsyndromic patient: a case report and review of the literature. *Int J Pediatr Otorhinolaryngol Extra* 2006; 1: 100–106.

40. TYMOFIYEVA O, ROTTNER K, JAKOB PM, RICHTER EJ, PROFF P: Three-dimensional localization of impacted teeth using magnetic resonance imaging. *Clin Oral Investig* 2010; 14: 169–176.

41. USTUNER E, FITOZ S, ATASOY C, ERDEN I, AKYAR S: Bilateral maxillary dentigerous cysts: a case report. *Oral Surg Oral Med Oral Pathol Oral Radiol Endod* 2003; 95: 632–635.

DR. VÁMOS D, DR. UJPÁL M, DR. HUSZÁR T, DR. VASZILKÓ M, DR. NÉMETH ZS:

Dentigerous Cyst Associated with a Wisdom Tooth in the Maxillary Sinus

Case reports, review of the literature

Wisdom teeth are often impacted or in an ectopic position. One rather special localisation is the maxillary sinus. Usually these teeth are associated with dentigerous cysts, which can occupy the maxillary sinus partially or totally and can be the cause of various symptoms. We can find it at routine radiographic examination or the patient could have typical, sinus-related symptoms. This signs can be swelling, pain of the cheek, headache and nasolacrimal obstruction. We report four cases (one of them detailed) with review of the literature where the upper wisdom tooth is situated in the maxillary sinus.

Key words: wisdom tooth, maxillary sinus, follicular cyst, Caldwell-Luc procedure, CBCT