



# FOGORVOSI SZEMLE

Stomatologia Hungarica

A MAGYAR FOGORVOSOK EGYESÜLETÉNEK HIVATALOS KÖZLÖNYE

Alapította: Dr. Körmöczy Zoltán 1908-ban

105. évfolyam 4. sz. 2012. december

Főszerkesztő:

**DR. FEJÉRDY PÁL**

Szerkesztő:

**DR. HERMANN PÉTER**

A szerkesztőbizottság tagjai:

DR. BARABÁS JÓZSEF, DR. BÁNÓCZY JOLÁN,  
DR. DOBÓ NAGY CSABA, DR. DIVINYI TAMÁS,  
DR. FAZEKAS ANDRÁS, DR. FAZEKAS ÁRPÁD, DR. FÁBIÁN TIBOR,  
DR. GERA ISTVÁN, DR. HEGEDŰS CSABA, DR. KAÁN MIKLÓS,  
DR. KOCSIS S. GÁBOR, DR. MARI ALBERT,  
DR. MÁRTON ILDIKÓ, DR. NAGY GÁBOR,  
DR. NAGY KATALIN, DR. NYÁRASDY IDA, DR. OROSZ MIHÁLY,  
DR. PIFFKÓ JÓZSEF, DR. SCHIFF TAMÁS, DR. SCULEAN ANTON,  
DR. SPIELMAN ANDREW, DR. SUBA ZSUZSANNA,  
DR. SZABÓ GYULA, DR. TARJÁN ILDIKÓ, DR. VARGA GÁBOR,  
DR. VÁGÓ PÉTER, DR. ZELLES TIVADAR

Szerkesztőség:

1088 Budapest, Szentkirályi u. 47.  
Fogpótlástani Klinika  
Telefon/fax: 317-1094

KIADJA: A MAGYAR FOGORVOSOK EGYESÜLETE

Megrendelhető a Magyar Fogorvosok Egyesülete Titkárságán  
1088 Budapest, Szentkirályi u. 47.

Előfizethető továbbá átutalással a Magyar Fogorvosok Egyesülete  
11708001-20025782 sz. bankszámlájára is. Terjesztéssel  
kapcsolatos reklamáció, információ: Tel.: 317-1622, fax/tel.:  
317-1094 Külföldiek számára megrendelhető a terjesztőnél,  
a Magyar Posta Rt. Levél- és Hírlapüzletági Igazgatóságnál  
(1846 Budapest, Pf. 863), a Hírlapelőfizetési Irodákban (HELÍR)  
Budapest, XIII. Lehel út 10/a; levélcím: 1900 Budapest, és  
vidéken a postahivatalokban, előfizethető továbbá átutalással  
a Magyar Posta Rt. Levél- és Hírlapüzletági Igazgatóság  
119911011-02102799 sz. bankszámlájára is. Terjesztéssel  
kapcsolatos reklamáció, információ külföldi előfizetők számára  
tel. (Budapestről): 06-80-444-444 (rádiótelefonról nem hívható)  
tel. (Pestről): 06-80-444-444 (rádiótelefonon nem hívható); telefon  
(vidékről): 270-227; fax: 270-4894;

Index: 25 292  
HU-ISSN 0015-5314

Nyomta az Argumentum Kiadó Nyomdaüzeme

## TARTALOM

DR. HERNÁDI KATINKA, SZALMÁS ANITA, DR. MOGYORÓSI RICHÁRD, DR. CZOMPA LEVENTE, DR. VERESS GYÖRGY, DR. CSOMA ESZTER, DR. MÁRTON ILDIKÓ, DR. KÓNYA JÓZSEF Herpeszvírusok előfordulása humán periodontitis apicalis mintákban	135
DR. VÁMOS DÁVID, DR. UJPÁL MÁRTA, DR. HUSZÁR TAMÁS, DR. VASZILKÓ MIHÁLY, DR. NÉMETH ZSOLT Arcüreg felé áttörő, follikuláris cisztával körülvett bölcességfogak. <i>Esetismertetés, irodalmi áttekintés</i>	141
DR. TÓTH MARIANN, DR. BARTA ADRIENN, DR. SUBA ZSUZSANNA, DR. MIHÁLYI SZILVIA Cysta follicularis a vegyes fogazatban. <i>Esetismertetés</i>	147
Beszámoló az EACMFS 2012-es Kongresszusáról	151
Beszámoló az ORCA 59. kongresszusáról	152
DR. VAJDOVICH ISTVÁN, DR. OROSZ MIHÁLY A Tissue Care Concept megvalósulása <i>Dent® BL implantátumok alkalmazásával</i>	153
Dr. Albrecht Mária emlékére	160
DR. KÁLDY ADRIENN, DR. BALATON GERGELY A maradófogazatban előforduló nagyfokú csirahiány <i>Az oligodontia kezelése gyermekkori fogszabályozással</i>	161
Beszámoló a Magyar Fogorvosok Egyesülete tisztújító küldött-közgyűléséről	166
DR. NAGY ZSANETT, DR. SCHMIDT PÉTER, DR. HERMANN PÉTER Egyéni rágópályák kialakításának jelentősége temporomandibuláris ízületi diszfunkció esetén <i>Esetismertetés</i>	167
Főtitkári beszámoló	172
Beszámoló a Svájci Parodontológiai Társaság kongresszusáról	175

# DEBRECENI FOGÁSZATI NAPOK

2013. ÁPRILIS 12-13.



A DEBRECENI EGYETEM  
FOGORVOSTUDOMÁNYI KAR  
ALAPÍTÁSÁNAK

10.  
ÉVFORDULÓJA



## RENDEZVÉNYEK:

- XIV. Debreceni Fogászati Napok
- AZ MFE Gyermekfogászati és Fogszabályozási Társaság VI. Tóth Pál Vándorgyűlés és Továbbképző tanfolyam
- Szakmai kiállítás
- Öregdiák találkozó

## Helyszín:

Kölcsey Konferencia Központ  
Debrecen, Hunyadi u. 1-3.

## Jelentkezés:

[www.oftex.hu](http://www.oftex.hu)  
52/255-515

Debreceni Egyetem OEC, Orvosi Mikrobiológiai Intézet, Debrecen\*  
 Debreceni Egyetem OEC, Fogorvostudományi Kar, Arc-, Állcsont- és Szájsebészeti Tanszék, Debrecen\*\*  
 Debreceni Egyetem OEC, Fogorvostudományi Kar, Konzerválófogászati Tanszék, Debrecen\*\*\*  
 Debreceni Egyetem OEC, Fogorvostudományi Kar, Parodontológiai Tanszék, Debrecen\*\*\*\*

## Herpeszvírusok előfordulása humán periodontitis apicalis mintákban

DR. HERNÁDI KATINKA,\*\*\*\* SZALMÁS ANITA,\* DR. MOGYORÓSI RICHÁRD,\*\* DR. CZOMPA LEVENTE,\*\*  
 DR. VERESS GYÖRGY,\* DR. CSOMA ESZTER,\* DR. MÁRTON ILDIKÓ,\*\*\* DR. KÓNYA JÓZSEF \*

Az apikális periodontium gyulladással járó folyamatait elsősorban a gyulladt vagy nekrotikus fogbélből a periapikális térbe kijutó endodonto-patogén baktériumok hozzák létre. Az utóbbi évek kutatásai alapján azonban felmerült egyes herpeszvírusok kóroki szerepe is. Szerzők kutatásuk során az Epstein-Barr vírus (EBV), a humán herpeszvírus 6 (HHV-6) és a humán cytomegalovírus (HCMV) prevalenciáját, aktivitását és tünetekkel való összefüggését vizsgálták 40 apikális periodontitisz mintában és 40 gyulladástól mentes pulpaszövetben. A virális DNS vizsgálata alapján EBV fertőzés 72,5%-ban, HHV-6 fertőzés 20%-ban, CMV fertőzés 10%-ban fordult elő a kóros mintákban. Az EBV fertőzések mintegy 2/3-a bizonyult aktívnek a virális mRNS vizsgálatok alapján, míg a HHV-6 és HCMV fertőzések látens állapotban voltak. Az EBV és a HHV-6 B altípusa által okozott fertőzések elsősorban a panaszos és nagyméretű periapikális léziókban fordulnak elő. Eredményeik alapján elmondható, hogy amennyiben egy nagyméretű periapikális lézióhoz aktív EBV fertőzés társul, akkor az nagy valószínűséggel (OR=8,80) panaszos klinikai manifesztációjú lesz.

Kulcsszavak: EBV, HHV-6, HCMV, periodontitis apicalis, PCR

### Bevezetés

A *periodontitis apicalis chronica* lényegében egy dinamikus egyensúlyi állapot, amely a külső irritáló tényezők és a szervezeti védelemmechanizmusok között jött létre. A krónikus gyulladás alapfeltétele a mérsékelt virulenciájú baktériumok folytonos kisméretű jelenléte, melyeket az immunrendszer nem képes lokálisan eliminálni, de továbbterjedésüket megakadályozza egy granulációs szövetből álló „határvonal” kialakításával [26, 28].

Az apikális periodontitist kevert mikrobiális flóra jellemzi, oportunisták Gram-negatív baktériumok dominanciájával. Számos korábbi kutatásnak sikerült herpeszvírusok jelenlétét is igazolni a periapikális kórfolyamatokban [12, 20, 21]. A *Herpesviridae* család tagjai jelentős fajspecifitást mutatnak, melyek közül az emberre nézve patogén fajokat humán herpeszvírusoknak nevezünk. A herpeszvírusok egyik meghatározó sajátossága, hogy képesek éveken keresztül látens állapotban perzisztálni a gazdaszervezetben és alkalmanként reaktiválódni. A herpeszvírus-reaktivációt kiválthatják mikrobiális koinfekciók, szövetségi sérülések, lázas állapot, emocionális stressz és egyéb relatív immunszuppressziót előidéző tényezők [4]. Számos tulajdonságban, így a virális látenciában is nagyfokú változatosság figyelhető meg a különböző humán herpeszvírusok között. Míg az *Alphaherpesvirinae*

alcsaládba tartozó herpes simplex vírus 1, 2 és a varicella zoster vírus az érzőideg ganglionokban képes látens állapotban fennmaradni, addig a *Betaherpesvirinae* alcsaládba tartozó humán cytomegalovírus (HCMV) és a humán herpeszvírus 6 (HHV-6), illetve a *Gammaherpesvirinae* alcsaládba tartozó Epstein-Barr vírus (EBV) osztódásra képes szomatikus sejtekben, többek között egyes mononukleáris sejtekben okoznak látens fertőzést [17].

A mononukleáris sejtekben látens állapotban megmaradó herpeszvírusok a keringéssel a szervezet bármely területére eljuthatnak. Egy korábban ismert hipotézis szerint [23] a béta- ill. gammaherpeszvírusokkal látens állapotban fertőzött immunsejtek infiltrálódnak a gyulladt periapikális szövetek közé, ahol a gyulladással járó szövetkárosodás, illetve a lokális baktériumflóra hatására bekövetkezik a vírusok reaktiválódása. A reaktiválódott EBV és a HCMV fertőzések a citokin-profil megváltoztatásán keresztül önmaguk is jelentős szövetkárosító és immunszuppresszív hatást válthatnak ki, elősegítve a helyi bakteriális flóra virulenciájának felerősödését. Mindezen folyamatok eredményeként a krónikus periapikális gyulladás akut fellángolása következhet be. A „flare-up” jelenségen belül meghatározó momentum, hogy az aktív herpeszvírus-fertőzések többek között olyan mediátorok felszabadulását is előidézik, amelyek hyperalgesziát és

Érkezett: 2011. július 4.

Elfogadva: 2011. augusztus 23.



csontresorptiót váltanak ki a periapikális szövetekben [23, 25].

Az eddig közölt kutatási eredmények alapján az alfa-herpeszvírusok előfordulása periapikális kórfolyamatokban elenyésző [1, 6], ugyanakkor az EBV és a HCMV vírusinfekciók előfordulása a viszonylag tág intervallumban mozog [19, 20, 24, 30]. Ennek konkrét meghatározása érdekében szükségét éreztük egy újabb, magyarországi betegpopuláción elvégzett kutatásnak. Az eddigi tanulmányokban nem került sor HHV-6 vizsgálatára krónikus apikális periodontitiszben, így az általunk elvégzett kutatás az első, mely prevalencia adatokat szolgáltat a vírus előfordulásáról. Tanulmányunkban meghatároztuk az EBV, HCMV és HHV-6 fertőzések előfordulását a virális DNS-ek kimutatásával, ugyanakkor a vírusfertőzések aktivitását is vizsgáltuk a virális mRNS-ek detektálása révén.

### Anyag és módszer

Kutatásunk során 40 kóros és 40 kontroll-mintát vizsgáltunk. A kóros mintákat az apikális periodontitiszben szenvedő fogak periapikális léziói képezték, míg a kontroll mintákat gyulladásmentes fogak pulpszövege szolgáltatta. A vizsgálatban résztvevő betegek a Debreceni Egyetem Fogorvostudományi Karának Arc-, Állcsont- és Szájsebészeti Tanszékén részesültek ellátásban. A mintagyűjtés a Klinikai Etikai Bizottság jóváhagyásával történt (azonosítási szám: 2885-2008). A vizsgálatban részt vevő betegeket azonosítószámmal láttuk el, ezáltal módot teremtve a betegadatokat anonim kezelésére.

A vizsgálatból kizárásra kerültek a rossz általános állapotú, illetve súlyos szisztémás betegségben szenvedő betegek (az Amerikai Aneszteziológiai Társaság ajánlása alapján), valamint a parodontális gyulladásban érintett fogak (szondázási mélység > 4 mm). A kontroll-csoport esetében lényeges szempont volt, hogy az érintett fogak mentesek legyenek szuvas folyamatól, töméstől, repedéstől, illetve gyulladástól mind a fogból, mind a periodontális szövetek tekintetében.

Az apikális periodontitiszben szenvedő fogakat panaszos és panaszmentes csoportokba osztottuk. A panaszos fogakra akut fájdalom, ráharapási és kopogtatási érzékenység, illetve a gyökércsúcsi régió nyálkahártya felőli nyomásérzékenysége volt jellemző. A periapikális elváltozások további osztályozási szempontját képezte a lézió röntgenfelvételen látható nagysága, radiológiai átmérője. Ennek alapján elkülönítettünk 5 mm-es vagy annál nagyobb periapikális léziókat ( $\geq 5$  mm) és 5 mm-nél kisebb léziókat (< 5 mm).

A kóros betegmintákat az apikális periodontitiszben szenvedő fogak gyökércsúcsának sebészi eltávolítása során gyűjtöttük [12]. Az eltávolított szövetmintát steril Eppendorf-csőbe helyeztük, mely RNA/ater RNS stabilizáló reagenst tartalmazott, és  $-70^{\circ}\text{C}$ -on lefagyasztottuk. A vizsgálatban felhasznált kontroll-mintákat impaktált

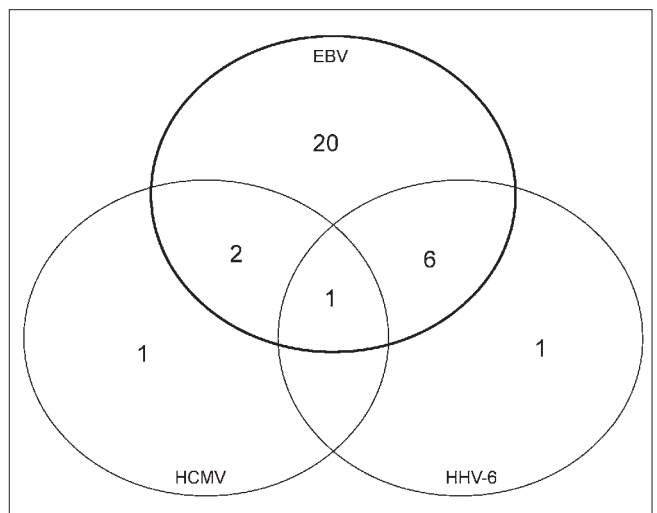
bölcsességfogakból eltávolított gyulladásmentes fogbéliszövet képezte. A kiemelt bölcsességfogot steril fiziológiás sóoldatot tartalmazó Falcon-csőbe helyeztük, és  $-70^{\circ}\text{C}$ -on lefagyasztottuk. A homogenizált kóros és kontroll mintákat két részre osztottuk: az egyik részt DNS izoláláshoz, a másikat RNS izoláláshoz használtuk fel. Az izolált DNS-ből nested PCR technikával azonosítottuk a virális genomot. A nested PCR két egymást követő PCR amplifikációs lépésből áll, az első körben keletkező PCR termékeket használjuk fel a második körben. A második „nested kör” primerjei beilleszkednek az első kör primerjei által felszaporított DNS szakaszokra, és tovább amplifikálják őket, így a PCR érzékenysége hatványozottan fokozódik. Az RNS mintákat először komplementer DNS-sé (cDNS) konvertáltuk random hexamereket tartalmazó reverz transzkripcióssal. A cDNS-ből nested PCR technikával azonosítottuk a virális mRNS expressziót.

Az EBV, HHV-6 és HCMV RNS, illetve DNS azonosítására használt külső és belső körös primerek szekvenciáit, valamint a PCR reakciók körülményeit illetően korábbi közlemények adatait használtuk fel [10, 12, 29, 30].

A kontroll- és a betegcsoportok közötti különbségek szignifikanciáját az esetek többségében Yates korrigált khi-négyszet statisztikai teszttel elemeztük. Amennyiben a  $2 \times 2$ -es kontingenciátáblázat bármely cellájában a várt szórás érték kisebb, mint 5 volt, Fisher exact statisztikai tesztet végeztünk. Több változó együttes vizsgálatára logisztikus regressziós analízist végeztünk, melyben megadtuk a számított esélyhányadosok (OR) 95%-os megbízhatósági tartományát, illetve szignifikanciáját is.

### Eredmények

Az általunk vizsgált 40 periapikális lézió közül összesen 31-ben tudtunk herpeszvírus infekciót kimutatni. Az EBV jelenlétét magas számban (72,5%), a HHV-6 víru-



1. ábra. Herpeszvírus-infekciók (n=31) megoszlása az egyes periapikális léziók (n=40) között

sét mérsékelt számban (20%), míg a HCMV-t csak alacsony számban (10%) tudtuk azonosítani [8]. Ugyanakkor a három vizsgált herpeszvírus mindegyike csak elenyésző arányban (<2.5%) fordult elő a gyulladásmentes kontroll-mintákban. Az EBV előfordulása nemcsak a betegcsoport egészére nézve volt szignifikánsan gyakoribb az egészséges mintákhoz képest, hanem a panaszosság ill. a lézióméret alapján kialakított alcsoportok mindegyikében is (I. táblázat). Az EBV fertőzések mintegy 70%-ában aktív vírusfertőzésre ut-

alcsoporthoz is mutatkoztak előfordulásbeli különbségek, szignifikáns halmazódást azonban csak a növekvő léziómérettel párhuzamosan tudunk kimutatni (EBV DNS:  $p=0,02$ , EBNA-(2-3C) RNS:  $p=0,002$ ). „A növekvő lézióméret ugyanakkor szignifikáns összefüggésben állt a panaszos megnyilvánulással is (4/19 vs. 13/21,  $p=0,02$ )”-n. A továbbiakban ezért logisztikus regressziós analízissel vizsgáltuk meg az EBV infekciós markerek és a lézióméret együttes hajlamosító hatását. Az analízissel azt becsültük meg, hogy a felté-

I. táblázat

EBV, HCMV és HHV-6 fertőzések DNS prevalenciája apikális periodontitisz és kontroll mintákban

	EBV	HCMV	HHV-6		
			összes	A altípus	B altípus
apikális periodontitisz minták (n=40)	29	4	8#	4	4
panaszos (n=17)	14*	1	5+	1	4"
panaszmentes (n=23)	15*	3	3	3	0
nagy lézióméret (n=21)	19*	3	5"	1	4
kis lézióméret (n=19)	10*	1	3	3	0
kontroll-minták (n=40)	1	0	1	1	0

\* $p<0,0001$ ; + $p<0,008$ ; #  $p<0,03$ ; „ $p<0,02$ 

Herpeszvírusok előfordulása a kontroll-mintákhoz viszonyítva.

ló az EBNA-(2-3C)-mRNS-t is sikerült kimutatnunk. A HHV-6 és a HCMV esetén a virális mRNS szintézis hiánya a fertőzés látens voltára utalt (II. táblázat). Az utóbbi két vírus elsősorban az EBV-vel együttesen fordult elő (1. ábra). HHV-6 monoinfekció mindössze egy mintában fordult elő, mely a vírus A altípusát hordozta, a fennmaradó 7 HHV-6 fertőzés mindegyike az EBV-vel koinfekcióban fordult elő. A HCMV esetében hasonló eloszlás volt észlelhető: egy monoinfekció és 3 EBV-koinfekció. Egy mintában hármassal EBV-HCMV-HHV-6 herpeszvírus-infekciót is sikerült azonosítani, amely klinikailag egy panaszmentes és kisméretű lézió volt. A mono- és a koinfekciót hordozó mintákban hasonló gyakorisággal fordult elő a panaszos klinikai manifesztáció (40,9% vs. 55,6%,  $p=0,73$ ), ezért a további statisztikai elemzésben mindegyik vírust külön-külön vizsgáltuk tekintet nélkül a koinfekciók jelenlétére.

Az EBV fertőzés vonatkozásában a DNS prevalencián túl a fertőzés lokális aktivációját mutató EBNA-(2-3C) mRNS is szignifikánsan gyakoribb volt a kóros mintákban a kontrollhoz képest. A periapikális léziók panaszosság, ill. méret szerinti osztályozását követően azt tapasztaltuk, hogy a kontrollokhoz képest mindegyik alcsoportban szignifikánsan gyakrabban tudtuk kimutatni az EBV fertőzés lokális aktiválódását (II. táblázat). Mindkét EBV infekciós marker esetén az egyes

telezett kockázati tényezők meglétekor hányszor nagyobb a panaszos megnyilvánulás esélye (III. táblázat). A panaszosság gyakoribbá válását azokhoz a betegekhez viszonyítottuk, akik panaszmentes és kisméretű léziókkal rendelkeztek. Az eredmények alapján a nagy lézióméret és az aktív EBV fertőzés együttes előfordulása szignifikáns mértékben, mintegy 8,8-szeres eséllyel (OR: 8,80) hajlamosított a lézió panaszos megnyilvánulására.

További betegadatokat összefüggését is vizsgáltuk a periapikális léziók klinikai megjelenésével és virológiai jellemzőivel. Nem találtunk összefüggést a páciensek neme, kora, az illető fog lokalizációja (alsó-felső, jobb-bal oldal) és típusa (metszők, szemfogak, kisörlők), valamint a lézióméret, a panaszosság, a virális DNS-ek és mRNS-ek előfordulása között.

HHV-6 fertőzés szignifikánsan gyakrabban ( $p=0,03$ ) fordult elő a periapikális léziókban a kontroll-mintákhoz képest (I. táblázat). A panaszos, ill. a nagyméretű léziókra szűkítve is szignifikánsan gyakoribb volt a vírus előfordulása az egészséges mintákhoz képest. Logisztikus regressziós analízissel a HHV-6 infekció szignifikáns összefüggésben állt a panaszos megnyilvánulással ( $p=0,008$ ), ill. a nagy léziómérettel ( $p=0,02$ ). A jelenség háttérben megfigyelhető a HHV-6 altípusok jellegzetes eloszlása: mind a négy HHV-6B infek-

II. táblázat

## Az EBV, HCMV és HHV-6 fertőzések aktivitása

	EBV EBNA mRNS	HCMV pp65 mRNS	HHV-6 IE mRNS
apikális periodontitisz minták (n=40)	20*	–	–
panaszos (n=17)	12*	–	–
panaszmentes (n=23)	8#	–	–
nagy lézióméret (n=21)	16*	–	–
kis lézióméret (n=19)	4+	–	–
kontroll-minták (n=40)	1	–	–

\*p&lt;0,0001; #p&lt;0,001; +p&lt;0,05

Herpeszvírusok előfordulása a kontrollmintákhoz viszonyítva. – : nem mutatható ki.

ció nagyméretű panaszos lézióban fordult elő. HHV-6 mRNS expressziót nem tudtunk kimutatni egyetlen kóros, illetve kontroll mintában sem (II. táblázat).

Négy periapikális mintában tudtunk HCMV DNS-t detektálni, ugyanakkor egyetlen kontroll-mintában sem. A panaszmentes léziókban gyakrabban fordult elő HCMV DNS, mint panaszosokban, de a különbség nem volt szignifikáns mértékű. A léziók radiológiai méretét figyelembe véve gyakrabban tudtunk detektálni HCMV

DNS-t a nagyméretű léziókban, mint a kisméretűekben. HCMV mRNS-t nem tudtunk kimutatni egyetlen kóros, illetve kontroll-mintában sem (II. táblázat).

## Megbeszélés

Számos korábbi közleményben bemutatták az Epstein-Barr vírus aktív részvételét apikális periodontitiszben,

III. táblázat

## A kockázati tényezők kumulatív hatásának vizsgálata logisztikus regressziós analízissel a periapikális léziók panaszos manifesztációjára

kombinált változók n		panaszos n (%)	esélyhányados OR (CI <sub>95%</sub> )#	p érték
lézióméret	EBNA mRNS			
<5mm	nincs	15	3 (20%)	1,0 (ref)*
<5mm	van			
vagy		9	3 (33%)	1,99 (0,31–13,06)
≥5mm	nincs			
≥5mm	van	16	11 (69%)	8,80 (1,69–45,76)
lézióméret	EBV DNS			
<5mm	nincs	9	3 (33%)	1.0 (ref)*
<5mm	van			
vagy		12	1 (8%)	0,18 (0,015–2,15)
≥5mm	nincs			
≥5mm	van	19	13 (68%)	4,33 (0,80–23,49)

#95 % megbízhatósági tartomány, (ref)\* referencia, melyhez a viszonyítás történik.

Herpeszvírusok előfordulása.

részen az EBNA-(2-3C) mRNS detektálásán keresztül [18–21, 24], részben pedig az LMP fehérjék immunhisztokémiai kimutatásával [22]. Mindkét marker jelenléte olyan irányú EBV aktiválódást jelez, amelyre a B-limfocita gazdasejt fokozott proliferációja és citokin termelése jellemző, melyek közül kiemelendő a tumor nekrozis faktor-alfa (TNF- $\alpha$ ), a transzformáló növekedési faktor-béta (TGF- $\beta$ ) és az interleukin-10 (IL-10) [16]. TNF- $\alpha$  fokozza a csontfelszívódást és erőteljes hiperalgéziát képes indukálni [9, 15]. TGF- $\beta$  gyengíti az antivirális immunvédekezést többek között a limfocita proliferáció, citotoxikus T-sejt funkciók és a toll-like receptorok (TLR) szignalizációjának gátlásán keresztül. Az IL-10 gátolja a makrofágok aktiválódását, valamint a makrofágok és dendritikus sejtek antigén-prezentációját [5].

Eredményeik egybehangzanak a korábbi kutatásokkal, amelyek szerint aktív EBV infekció a periapikális gyulladások jelentős részében kimutatható [18–21, 24], ugyanakkor arra is utalnak, hogy az esetek mintegy harmadában nem aktiválódik.

A korábbi kutatások egy része a periapikális léziókat panaszosságuk szerint is vizsgálta és szignifikáns összefüggést mutatott ki az EBNA-2 mRNS előfordulása és a lézió panaszossága között [19, 24]. *Sabieti és mtsai* a lézióméretet is vizsgálták, és eredményeik szerint a panaszosság és a nagy lézióméret külön-külön szignifikáns összefüggésben állt az aktív EBV fertőzéssel [20, 21]. Tanulmányunkban, amely nemzetközi viszonylatban is nagyvolumenűnek számít, először páronként elemeztük az összefüggést az aktív EBV infekció, a lézióméret és panaszosság között. A lézióméret külön-külön szignifikáns összefüggésben állt a másik két tényezővel, míg az EBV infekció és a panaszosság között statisztikai módszertől függően változott az összefüggés erőssége. Mivel a fenti tényezők nem voltak egymástól függetlenek, ezért a következő lépésben az EBV infekciós markerek és a lézióméret együttes hatását vizsgáltuk (*III. táblázat*), és azt tapasztaltuk, hogy amennyiben egy nagyméretű lézióhoz aktiválódott EBV infekció társul, úgy az nagy valószínűséggel panaszos klinikai manifesztációjú lesz. Az EBV fertőzés aktiválódásának patogenetikai jelentőségét az is alátámasztja, hogy ezt az összefüggést csak az aktiválódást jelző mRNS adatokból lehetett kimutatni, míg az aktiválódás szempontjából indifferens EBV DNS adatok alapján nem.

Eredményeink az egészséges pulpaszövetre nézve is szolgáltatnak prevalencia-adatokat, amelyek szerint az EBV DNS és az EBNA-(2-3C) mRNS előfordulása elhanyagolható mértékű gyulladásmentes fogbél-szövetben. Ezen adatok, valamint egy korábbi kutatás [12] hasonló eredményei alapján feltételezhető, hogy a beszűrődő B-limfociták révén jut be az EBV fertőzés a periapikális gyulladásba. Ez a feltételezés egyben azt is jelenti, hogy a herpeszvírusok megjelenése a periapikális szövetekben a bakteriális fertőzés talaján kialakult gyulladásnak köszönhető. Azonban a her-

peszvírussal fertőzött mononukleáris sejtek citokin aktivitásuk révén jelentősen hozzájárulnak a gyulladás progressiójához és az akut fellángolásokhoz. Az EBV fertőzött B-limfociták citokinaktivitását fentebb említettük. A HHV-6 infekció közvetlen immunzsuppresszív hatást fejt ki azáltal, hogy elsődleges gazdasejteire, a CD4+ citotoxikus T-sejtekre citopátiás hatást fejt ki. Emellett a HHV-6 fertőzött gazdasejtekre csökkent IL-2, IL-12 és  $\gamma$ -IFN termelés és fokozott TNF- $\alpha$ , IL-1 $\beta$ , IL-8 és IL-15 produkció is jellemző [1, 13].

A HHV-6 fertőzést számos esetben mutattak ki marginális periodontitisz esetén [2, 3, 11, 14], de a vírus krónikus apikális periodontitiszben való előfordulásáról nem lelhető fel adat az irodalomban. Eredményeik alapján elmondható, hogy az egyes HHV-6 altípusok jellegzetes eloszlást mutattak a különböző léziók között: a HHV-6A főként kisméretű és panaszmentes léziókban, illetve egy kontroll-mintában fordul elő, míg a HHV-6B szignifikánsan gyakrabban fordult elő nagyméretű és panaszos léziókban [7]. Az EBV-hez hasonlóan a HHV-6-ot is csupán elhanyagolhatóan alacsony számban tudtuk egészséges pulpaszövetben detektálni. Az a tény, hogy nem tudtunk HHV-6 mRNS-t kimutatni egyetlen mintában sem, arra enged következtetni, hogy látens állapotú HHV-6 infekció volt jelen a periapikális gyulladásokban. Fontos azonban megjegyezni, hogy a látens HHV-6 fertőzés is jelentős morfológiai és funkcionális változásokat képes kiváltani a gazdasejtekben a citokin és kemokin szignalizáció befolyásolása révén [1, 13].

A HCMV aktivitása a különböző populációkban kétpólusú eloszlást mutat. Az irodalmi adatok egy része magasabb, mintegy 40% és 79,4% közötti mRNS expressziót detektált apikális periodontitiszben [19, 20, 24, 30], míg más közleményekben 0% és 29,3% közötti értékeket mértek [12, 27]. Eredményeink az alacsony HCMV aktivitású populációkéval mutatnak hasonlóságot. A vírus prevalenciáját mindössze egy korábbi közlemény vizsgálta, mely eredményeinkhez (10%) hasonló adatokról számolt be: a kóros minták 15,9%-ában tudta kimutatni a vírust [12].

Összefoglalásként elmondható, hogy az EBV volt a leggyakoribb herpeszvírus a vizsgált periapikális léziókban, melyet a HHV-6 és végül a HCMV követett. Megfigyelésünk, mely szerint az aktív EBV fertőzések és a látens HHV-6B infekciók főként panaszos és nagyméretű periapikális léziókban fordultak elő, támogatja azt a feltételezést, mely szerint az EBV és a HHV-6 fertőzések szerepet játszhatnak a krónikus periapikális gyulladások akut fellángolásában [7, 8].

#### Köszönetnyilvánítás

A publikáció elkészítését a TÁMOP 4.2.1./B-09/1/KONV-2010-0007 számú projekt támogatta.

A projekt az Új Magyarország Fejlesztési Terven keresztül az Európai Unió támogatásával, az Európai Regionális Fejlesztési Alap és az Európai Szociális Alap társfinanszírozásával valósult meg.



## Irodalom

1. ARENA A, LIBERTO MC, IANNELLO D, CAPOZZA AB, FOCA A: Altered cytokine production after human herpes virus type 6 infection. *New Microbiol* 1999; 22: 293–300.
2. CASSAI E, GALVAN M, TROMBELLI L, ROTOLA A: HHV-6, HHV-7, HHV-8 in gingival biopsies from chronic adult periodontitis patients. A case-control study. *J Clin Periodontol* 2003; 30: 184–191.
3. CONTRERAS A, NOWZARI H, SLOTS J: Herpesviruses in periodontal pocket and gingival tissue specimens. *Oral Microbiol Immunol* 2000; 15: 15–18.
4. KIEFF E, RICKINSON AB: Epstein-Barr virus and its replication. In: KNIPE DM, HOWLEY PM, (szerk.): *Fields' Virology*. 4th ed. Lippincott Williams & Wilkins, Philadelphia, 2001; 2511–2573.
5. HAHN CL, LIEWEHR FR: Innate immune responses of the dental pulp to caries. *J Endod* 2007; 33: 643–651.
6. HELING I, MORAG-HEZRONI M, MARVA E, HOCHMAN N, ZAKAY-RONES Z, MORAG A: Is herpes simplex virus associated with pulp/periapical inflammation? *Oral Surg Oral Med Oral Pathol Oral Radiol Endod* 2001; 91: 359–361.
7. HERNÁDI K, CSOMA E, ÁDÁM B, SZALMÁS A, GYÖNGYÖSI E, VERESS GY ÉS MTSAI: Association of human herpesvirus 6 (HHV-6) subtypes with symptomatic apical periodontitis. *Oral Surg Oral Med Oral Pathol Oral Radiol Endod* 2011 in press.
8. HERNÁDI K, SZALMÁS A, MOGYORÓSI R, CZOMPA L, VERESS GY, CSOMA E ÉS MTSAI: Prevalence and activity of Epstein-Barr virus and human cytomegalovirus in symptomatic and asymptomatic apical periodontitis lesions. *J Endod* 2010; 36: 1485–1489.
9. KAWASHIMA N, STASHENKO P: Expression of bone-resorptive and regulatory cytokines in murine periapical inflammation. *Arch Oral Biol* 1999; 44: 55–66.
10. KIS A, FEHÉR E, GÁLL T, TAR I, BODA R, TÓTH ED, MÉHES G ÉS MTSAI: Epstein-Barr virus prevalence in oral squamous cell cancer and in potentially malignant oral disorders in an eastern Hungarian population. *Eur J Oral Sci* 2009; 117: 536–540.
11. KLEMENCE P, SKALERIC U, ARTNIK B, NOGRASEK P: Prevalence of some herpesviruses in gingival crevicular fluid. *J Clin Virol* 2005; 34: 147–152.
12. LI H, CHEN V, CHEN Y, BAUMGARTNER JC, MACHIDA CA: Herpesviruses in endodontic pathoses: association of Epstein-Barr virus with irreversible pulpitis and apical periodontitis. *J Endod* 2009; 35: 23–29.
13. LUSO P: HHV-6 and the immune system: mechanisms of immunomodulation and viral escape. *J Clin Virol* 2006; 37 Suppl 1: S4–10.
14. MARDIROSSIAN A, CONTRERAS A, NAVAZESH M, NOWZARI H, SLOTS J: Herpesviruses 6, 7 and 8 in HIV- and non-HIV-associated periodontitis. *J Periodontal Res* 2000; 35: 278–284.
15. RITTNER HL, MACHELSKA H, STEIN C: Leukocytes in the regulation of pain and analgesia. *J Leukoc Biol* 2005; 78: 1215–1222.
16. ROCHFORD R, CANNON MJ, SABBE RE, ADUSUMILLI K, PICCHIO G, GLYNN JM ÉS MTSAI: Common and idiosyncratic patterns of cytokine gene expression by Epstein-Barr virus transformed human B cell lines. *Viral Immunol* 1997; 10: 183–195.
17. ROZGONYI F, KÓNYA J: *Orális mikrobiológia, immunitástan, diagnosztika és infektókontroll*. Medicina, Budapest, 2007; 154–160.
18. SABETI M, SIMON JH, NOWZARI H, SLOTS J: Cytomegalovirus and Epstein-Barr virus active infection in periapical lesions of teeth with intact crowns. *J Endod* 2003; 29: 321–323.
19. SABETI M, SIMON JH, SLOTS J: Cytomegalovirus and Epstein-Barr virus are associated with symptomatic periapical pathosis. *Oral Microbiol Immunol* 2003; 18: 327–328.
20. SABETI M, SLOTS J: Herpesviral-bacterial coinfection in periapical pathosis. *J Endod* 2004; 30: 69–72.
21. SABETI M, VALLES Y, NOWZARI H, SIMON JH, KERMANI-ARAB V, SLOTS J: Cytomegalovirus and Epstein-Barr virus DNA transcription in endodontic symptomatic lesions. *Oral Microbiol Immunol* 2003; 18: 104–108.
22. SABOIA-DANTAS CJ, COUTIN DE TOLEDO LF, SAMPAIO-FILHO HR, SIQUEIRA JF: Herpesviruses in asymptomatic apical periodontitis lesions: an immunohistochemical approach. *Oral Microbiol Immunol* 2007; 22: 320–325.
23. SLOTS J, CONTRERAS A: Herpesviruses: an unifying causative factor in periodontitis? *Oral Microbiol Immunol* 2000; 15: 277–280.
24. SLOTS J, NOWZARI H, SABETI M: Cytomegalovirus infection in symptomatic periapical pathosis. *Int Endod J* 2004; 37: 519–524.
25. SLOTS J, SAYGUN I, SABETI M, KUBAR A: Epstein-Barr virus in oral diseases. *J Periodontal Res* 2006; 41: 235–244.
26. STASHENKO P, WANG C-Y, TANI-ISHII N, YU SM: Pathogenesis of induced rat periapical lesions. *Oral Radio Endod* 1994; 78: 494–502.
27. SUNDE PT, OLSEN I, ENERSEN M, BEISKE K, GRINDE B: Human cytomegalovirus and Epstein-Barr virus in apical and marginal periodontitis: a role in pathology? *J Med Virol* 2008; 80: 1007–1011.
28. WALTON RE, ARJMAND K: Histological evaluation of the presence of bacteria in induced periapical lesions in monkeys. *J Endod* 1992; 18: 216–221.
29. YALCIN S, KARPUZOGLU T, SUYELMANLAR G, MUTLU G, MUKAI T, YAMAMOTO T ÉS MTSAI: Human herpesvirus 6 and human herpesvirus 7 infections in renal transplant recipients and healthy adults in Turkey. *Arch Virol* 1994; 136: 183–190.
30. YAZDI KA, SABETI M, JABALAMELI F, EMANEINI M, KOLAHDOUZAN SA, SLOTS J: Relationship between human cytomegalovirus transcription and symptomatic apical periodontitis in Iran. *Oral Microbiol Immunol* 2008; 23: 510–514.

DR. HERNÁDI K, SZALMÁS A, DR. MOGYORÓSI R, DR. CZOMPA L,  
DR. VERESS GY, DR. CSOMA E, DR. MÁRTON I, DR. KÓNYA J:

### The prevalence of herpesviruses in human apical periodontitis samples

Apical periodontitis is primarily initiated by the endodonto-pathogen bacteria spreading from the inflamed or necrotic pulp tissues to the periapical area. Nevertheless, findings within the past years have established a pathogenic role of human herpesviruses such as Epstein-Barr virus (EBV) and human cytomegalovirus (HCMV) in periapical inflammations. The authors analysed the prevalence, activity and disease association of EBV, HCMV and human herpesvirus 6 (HHV-6) in 40 apical periodontitis samples and 40 healthy pulp controls. Based on the viral DNA results, EBV (29/40) was the most frequent herpesvirus in apical periodontitis, followed by HHV-6 (8/40) and HCMV (4/40). According to the mRNA results approximately two-third of the EBV DNA-positive lesions had active EBV infections. However, the HHV-6 and the HCMV infections seemed to be of latent state. Our findings suggest that EBV and HHV-6B infections primarily occurred in large sized and symptomatic periapical lesions. The co-occurrence of large lesion size and active EBV infection was strongly associated (OR=8.80) with the symptomatic manifestation of apical periodontitis.

Key words: EBV, HHV-6, HCMV, apical periodontitis, PCR



Semmelweis Egyetem, Fogorvostudományi Kar  
Arc-, Állcsont-, Szájsebészeti és Fogászati Klinika, Budapest

## Arcüreg felé áttörő, follikuláris cisztával körülvett bölcsességfogak

### Esetismertetés, irodalmi áttekintés

DR. VÁMOS DÁVID, DR. UJPÁL MÁRTA, DR. HUSZÁR TAMÁS,  
DR. VASZILKÓ MIHÁLY, DR. NÉMETH ZSOLT

A bölcsességfogak igen gyakran helyezkednek el impaktált vagy ektópiás helyzetben. Egyik ilyen sajátos lokalizáció az arcüreg. Ezek a fogak rendszerint follikuláris cisztával vannak körülvéve, mely kitölti az arcüreg egy részét vagy egészét, és okozza az esetleges panaszokat. Felfedezhetjük őket rutin röntgenfelvételen, de jelentkezhet a beteg klasszikus arcüreg betegségre utaló tünetekkel is. Ezek a tünetek lehetnek arcduzzanat, arcfájdalom, fejfájás, gennyes orrfolyás és nazolakrimális obstrukció.

A szerzők négy ilyen esetet mutatnak be, – egyet részletekbe menően ismertetve, – a többit pedig táblázatban összefoglalva, a témára vonatkozó irodalom áttekintésével (ahol a felső bölcsességfog az arcüregben található).

Kulcsszavak: bölcsességfog, arcüreg, follikuláris ciszta, Luc-Caldwell műtét, CBCT

#### Bevezetés

A fogfejlődés összetett, többlépcsős folyamat – a szájnyálkahártya és az alatta fekvő mezenhímális eredetű szövetek interakciójának – eredménye [5, 37]. Amennyiben a szövetek egymásra gyakorolt hatása a fiziológiástól eltérő, nagy eséllyel alakulhat ki ektópiás fogfejlődés és a fogelőtörés zavara. Ez utóbbi három ok miatt jöhet létre: fejlődési zavar, iatrogén behatás, patológias folyamat (pl. daganat vagy ciszta) [4, 37].

A follikuláris ciszta ismeretlen patogenezisű fogeredetű folyamat, klinikailag az elő nem tört fog körül alakulhat ki [39, 41]. Feltehetően a fogzacskóból fejlődik, kialakulásának lényege a fog és a fogzacskó epiteliális komponense közötti folyadék felszaporodása. Leggyakrabban az alsó bölcsességfog és a felső szemfog körül látjuk. Az impaktált fogakat körülvéző follikuláris ciszta gyakran kényszeríti ezeket a fogakat ektópiás helyzetbe [2, 10, 36, 39, 41]. A ciszták növekedése lassú, panaszokat ritkán okoznak, felfedezésük gyakran más okból készült röntgenfelvételen véletlenszerűen történik [2, 12, 38, 39].

Impaktált fogak körül nem csak follikuláris ciszta alakulhat ki. Számos közlemény számol be hasonló lokalizációjú mukokeléről, oszteómáról, fibrómáról illetve keratocisztáról is [15, 21, 23, 27]. Amennyiben a fog az arcüreg felé tör elő, a klinikai kép általában a folyamat kezdetén tünetszegény [12]. A később jelentkező leggyakoribb panaszok: fejfájás, atípusos arcfájdalom,

fogfájás, arcduzzanat, gennyes orrfolyás, hemoptózis [5, 29, 35, 39, 41], de az osztium elzáródásától egészen a vakságig írtak már le változatos következményeket [29].

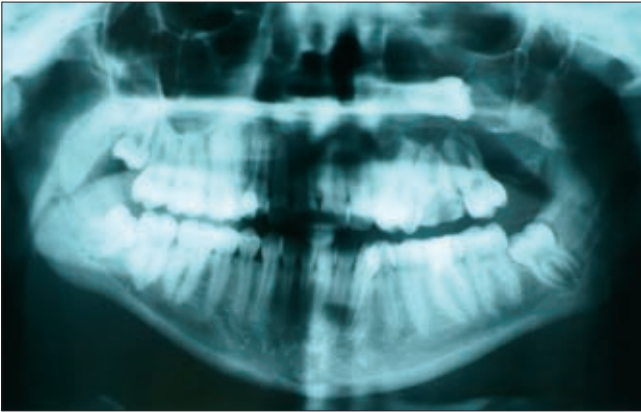
Az állcsontokban lévő elváltozások esetében a választott terápia elsősorban a ciszta eltávolítása és az érintett, ektópiás fog skulpciója [5, 36, 39]. Az arcüregben elhelyezkedő follikuláris ciszta és a benne lévő ektópiás fog egyszerűen eltávolítható Luc-Caldwell műtét útján [29]. Nagyméretű cisztáknál a csontos defektus méretének csökkentése érdekében marszupializáció, cisztaszűkítés jöhet szóba [29, 38].

Mivel az ilyen ektópiás fogak diagnosztikai nehézségeket okozhatnak, fontosnak tarjuk a szakembereket megismertetni a diagnosztikai és terápiás nehézségekkel.

#### Eseteink

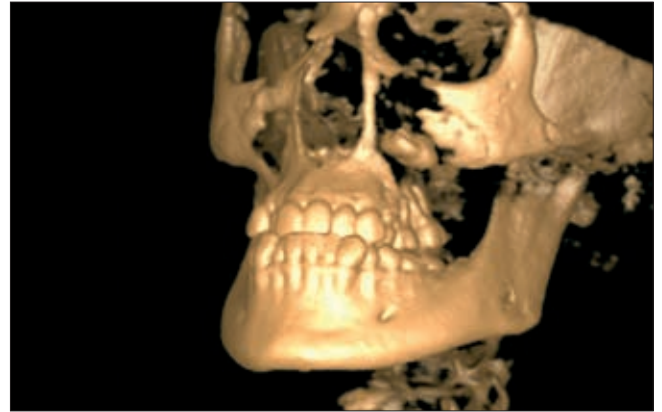
##### 1. Részletes esetismertetés

Tizenhat éves lánybeteg bal oldali, egy hete folyamatosan növekvő arcduzzanat miatt kereste fel klinikánkat. Intraorálisan torlódott fogazat, a 26-os fog kiterjedt kariesze volt látható. Panaszaival összefüggésben a 26-os fognak megfelelően, a vesztibuláris áthajlásban fluktuációt lehetett tapintani. Az elkészített OP-felvételen jól kivehető volt a sinus maxillarisban elhelyezkedő, ektópiás fog (1. ábra). CBCT-vizsgálat készült, ezen a színusz-



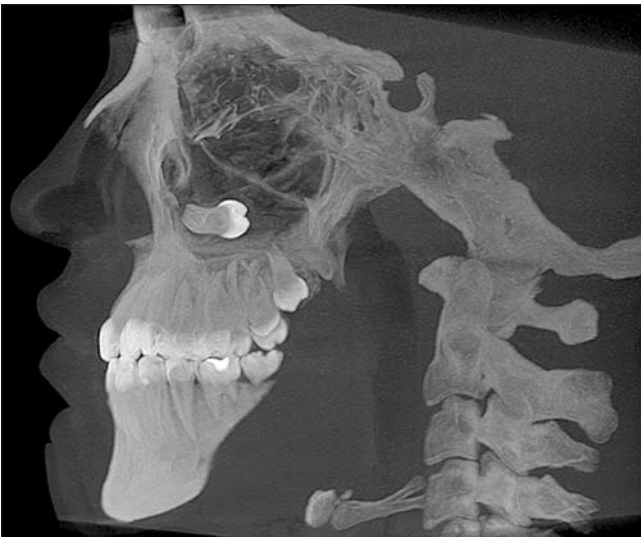1. ábra

1. eset, arcüregben elhelyezkedő 28-as fog, OP-felvétel



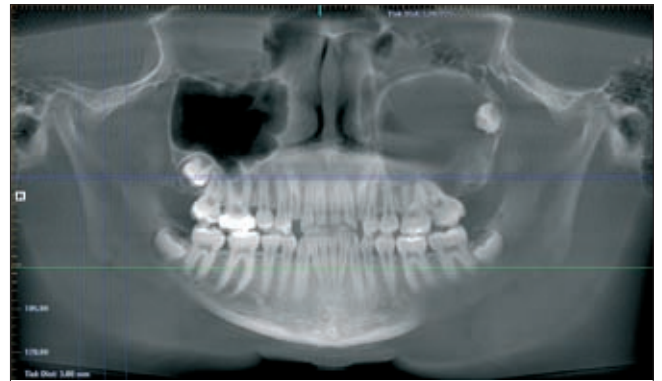
3. ábra

1. eset, arcüregben elhelyezkedő 28-as fog, CBCT 3D-s rekonstrukció



2. ábra

1. eset, arcüregben elhelyezkedő 28-as fog, CBCT sagittális nézet



4. ábra

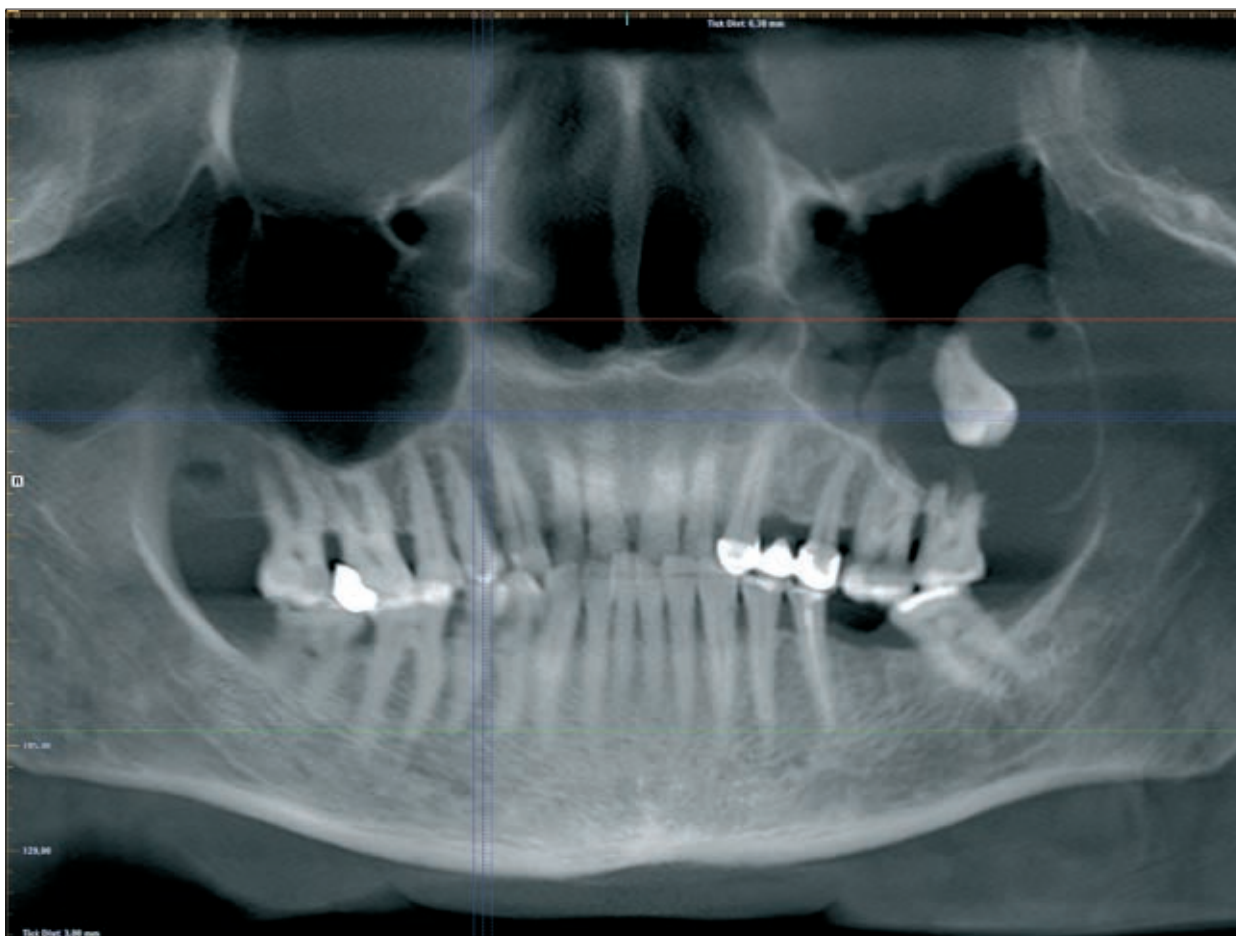2. eset, az arcüreg cranio-distalis részén elhelyezkedő bölcsességfog, CBCT panorámaszerű nézet

ba inklinálódott, cisztával körülvett 28-as fogat azonosítottunk (2., 3. ábra). Az elváltozás destruálta a maxilla faciális falát, a vestibulumot előboltosította. Tekintettel a fennálló, vélhetően purulens folyamatra, első lépésként 26-os fogat eltávolítottuk és intraorális incíziót végez-

I. táblázat

Eseteink táblázatban összefoglalva

	kor	nem	ektópiás fog	tünet	kezelés	képalkotó vizsgálat	ciszta
1. eset	16	nő	28-as	1 hete folyamatosan	Luc-Caldwell műtét	OP, CBCT	follikuláris
				növekvő arcduzzanat			
2. eset	15	nő	28-as	ismétlődő akut	Luc-Caldwell műtét	OP, CBCT	follikuláris
				színusztisz, gennyes orrváladékozás			
3. eset	66	férfi	28-as	periódikusan jelentkező	skulpció, cisztoantrosztómia	OP, CBCT	follikuláris
				arcduzzanat			
4. eset	27	nő	28-as	ismeretlen eredetű arcduzzanat	skulpció, cisztoantrosztómia	CBCT	follikuláris

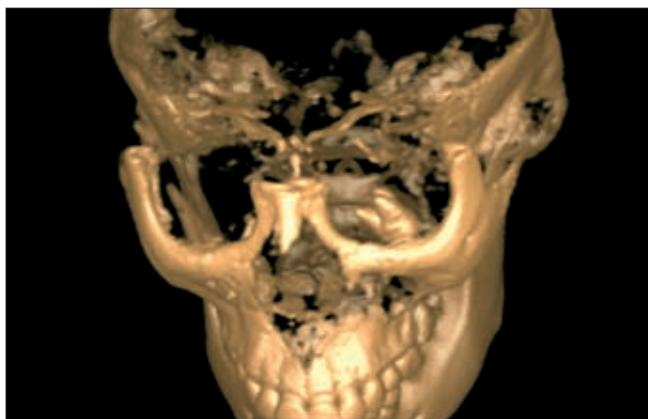


5. ábra

3. eset, bölcsességfog a bal oldali arcüregeben, CBCT panorámaszerű nézet

tünk, mely során bőséges, sűrű, szalmasárga pus ürült. Baktériumtenyésztés céljából, mikrobiológiai mintavétel történt. Antibiotikus kezelés (Augmentin Duo 2x1 g) és helyi kezelések (jodoformos csíkozás, átöblítés) hatására az akut tünetek elmúltak.

Három héttel később, intratraheális narkózisban Luc-Caldwell műtéttel kiegészítve távolítottuk el az ektópiás bölcsességfogot és az azt körülvevő cisztát.



6. ábra

4. eset, az orbitaalap közelében elhelyezkedő bölcsességfog, CBCT 3D-s rekonstrukció

Intraorálisan a 27-es fogtól a 23-as fogig, az áthajlásban vezetett metszéből tártuk fel a területet. A sinus maxillaris faciális és hátsó fala hiányzott, eltávolítottuk a cisztafalat és a vele kapcsolatban lévő papírvékonycsontos falat, valamint a fogat. Az alsó orrjárat felé nazális ablakot készítettünk, az arcüreget tamponáltuk. A géztampont i.v. szedációban a 4. posztoperatív napon távolítottuk el. A varratszedést követően két héttel 3 mm-es fisztula kialakulását észleltük, melyet helyi érzéstelenítésben zártunk. A beteg követése folyamatban van.

2. A korábban részletesen bemutatott és a további három esetünkre vonatkozó legfontosabb információkat táblázatban összefoglalva mutatjuk be (1. táblázat).

Eseteinknél a felvételek iCAT Classic CBCT (Imaging Sciences International, Hatfield, Pennsylvania, USA) berendezéssel készültek, melyek kiértékelését iCAT Vision program segítségével végeztük.

### Megbeszélés

A fogak szájjüregen kívüli, ektópiás előtörése ritka. Beszámoltak már fogokról, melyek az orrüregbe, az orbitába, a mandibula fejecskébe és a processus coro-



noideusba, a palátumba, a fossa infratemporalisba vagy a bukkális térbe törtek elő [14, 17, 26, 30, 33, 34]. Egyik ilyen hely, mely a szájüregen kívül esik, az arcüreg. A szinuszba való előtörésre nem csupán a bölcsességfog hajlamos, beszámoltak szemfogról, prémoláris- és számféletti fogról, egyéb moláris fogról, sőt odontómáról is melyek az arcüregben helyezkedtek el [1, 5, 8, 35, 38]. Az ektópiás fogelőtörés oka nem teljesen tisztázott, létrejötteinek magyarázatára sok teória létezik: trauma, infekció, fejlődési rendellenesség és patológiás kórokok (gyulladás, follikuláris ciszta kialakulása) [6]. Feltételezik, hogy a fogeredetű ciszták expansziója mozdítja el a fogcsírákat, és ez a folyamat eredményezi az ektópiás fogelőtörést [37].

Az ektópiás fog OP-RTG képen legtöbbször egyértelműen azonosítható, előfordul azonban, hogy nem ismerhető föl a rutin fogorvosi (pl. periapikális) röntgenfelvételeken [22].

A fog anatómiai elhelyezkedése és a ciszta kiterjedése legjobban spirál-, de még inkább CBCT felvételen tanulmányozható.

Háromdimenziós képet mutat az MRI felvétel is. Előnye, hogy a vizsgálat nem jár sugárterheléssel (ez elsősorban fiatal betegek esetében fontos), és segítségével a CT-nél részletgazdagabb információ nyerhető, pl. a lágyrészekről (ciszta és tartalma) [41]. Az MRI felvétellel hátránya a CT-vel, de még inkább a CBCT-vel szemben, hogy költségesebb és nagyobb voxelméretű kép nyerhető általa [40]. A műtéti terv készítéséhez a fog és a körülötte lévő ciszta pontos helyzetére, méretére továbbá az esetleges csontdestrukcióra vonatkozóan CT/CBCT-felvétel az informatívabb [4].

A radikuláris ciszta után a follikuláris ciszta a második leggyakoribb cisztózus elváltozás az állcsontokban [27, 39, 41]. Az esetek 70%-ában a mandibulában, 30%-ában a maxillában található [37]. Panaszt ritkán okoz, jellemző lehet az arcduzzanat és/vagy a késleltetett fogelőtörés [25, 36, 41].

Leginkább az élet 2. és 3. évtizedében, és csak nagyon ritkán gyerekkorban jelentkezik [5, 36, 41].

A follikuláris ciszta lassan növekszik, gyakran évekig teljesen tünetmentes [12]. Több esetben az arcüregben lévő bölcsességfog és follikuláris cisztát más ok miatt készített OP-rtg.-felvételen, véletlenszerűen veszik észre [9, 39], míg máskor a betegek klasszikus arcüregbetegségekre utaló tünetekkel jelentkeznek [9, 12]. Ilyen tünetek lehetnek: arcduzzanat, arcfájdalom, fejfájás és nazolakrimális obstrukció [5, 29, 39, 41]. Nagyméretű, az egész arcüreget kitöltő ciszta nyomást fejt ki az arcüreg falaira, így kialakulhatnak szemészeti és nazális panaszok is (diplópia, proptózis, vakság) [1, 2, 3, 31].

Radiológiailag változó méretű, unilokuláris radiolucens területként ábrázolódik, egyértelmű, szklerotikus szegéllyel rendelkezik, és mindig egy elő nem tört fog koronájához kapcsolódik [39, 41].

A follikuláris cisztát differenciáldiagnosztikailag fontos elkülöníteni más odontogén cisztától, odontogén tumortól (ameloblasztóma, Pindborg-tumor, odontóma,

odontogén fibróma, cementóma [1, 5, 39, 41], továbbá mukokelétől, retenciós cisztától, pszeudocisztától [39, 41].

Hisztológiailag a follikuláris ciszta falát el nem szarusodó laphám alkotja, amit egy vékony, odontogén hámrészleteket tartalmazó kötőszövetes tok vesz körül [2, 39].

A follikuláris ciszta ritkán, de képes transzformációra. *Friedrich és mtsai* egy olyan esetről számoltak be, ahol a betegnél az arcüregbe előtört bölcsességfog és az azt körülvevő follikuláris ciszta eltávolítása után 11 évvel ameloblasztóma alakult ki [13]. *Gulbranson és mtsai* a cisztafalban kialakult laphámrákról jelentettek meg közleményt [18]. *Güven és mtsai* az impaktált bölcsességfogak körül kialakuló cisztákat és tumorokat tanulmányozták. Közleményükben 9994 impaktált bölcsességfogot vizsgáltak, 231 cisztát (2,31%), 79 tumort (0,77%) és 2 malignus tumort találtak (0,02%) [19].

A follikuláris ciszta kezelésének általános protokollja az impaktált vagy át nem tört fog skulpciója és a ciszta eltávolítása [36, 39].

Az arcüregbe előtört bölcsességfog és az azt körülvevő follikuláris cisztát leggyakrabban Luc-Caldwell műtéttel távolítjuk el [1, 5, 24, 29, 39]. Ezt a beavatkozást egymástól függetlenül írta le először egy amerikai sebész *George Walter Caldwell* (1866–1946) és egy francia gégész (*Henri Luc*, 1855–1925). A műtét lényege, egy intraorálisan az áthajlásban vezetett metszésből a maxilla faciális falának feltárása, majd a fossa canina területén csontablak képzése az arcüregbe, amin keresztül eltávolítható a gyulladt nyálkahártya. A műtét befejezésekként az alsó orrkagyló alatt képzett nazális ablakon keresztül az arcüreg tamponálására behelyezett gézcsík kerül kivezetésre az orrüreg felé. A műtét klasszikus formája az arcüreg nyálkahártyájának teljes eltávolítása, ezt ma már nem végezzük. Az arcüregbe domborodó cisztafalat, az azt körülvevő, lobos, gyulladós, polipózusan degenerált nyálkahártyarészeket távolítjuk csupán el. Az arcüreget speciális csillószőrös hengerhám borítja, a csillók a szinuszban termelődő váladékot az anatómiai szájadék felé terelik, mely nem az üreg legalsó pontján található. A hám teljes eltávolítása esetén az eredetivel megegyező légzőhám nem képes ismét kialakulni, ez számos posztopratív panasz okozója lehet (visszatérő krónikus szinuszitisz, diszkomfort érzés, váladékpangás). A módszer előnye, hogy direkt rálátás nyílik az arcüregre, a faciális csontablakon keresztül nagyobb képleteket is el tudunk távolítani (pl. fog), hátránya, hogy több posztopratív panaszszal járhat (fájdalom, fisztulaképződés, posztopratív diszkomfortérzés, permanens arcduzzanat, felső ajak zsibbadása).

Egy másik, gyakran alkalmazott módszer a marszupializáció. Nagyméretű cisztákat, melyek komoly csontvesztést okoznak, és veszélyesen elvékonyítják a csontos falakat, gyakran kezelünk cisztaszűkítés útján [38]. A módszer lényege, hogy a ciszta üregét egybenyitjük az arcüreggel, tulajdonképpen

ciszto-antrosztómiát végzünk, mely a cisztosztómia egy speciális formája. A cisztában található fogat természetesen minden esetben eltávolítjuk. *Takagi és Koyoma* [38] közöltek egy olyan esetet, ahol marszupializáció útján segítették elő egy, az arcüregben lévő második kisírlő eltörését egy 6 éves gyermeknél. A marszupializáció hátránya a hosszadalmas kezelés, szövődménye a folyamat kiújulása vagy perzisztálása lehet [11, 38].

Egy harmadik lehetőség az endoszkópos műtét [7, 9, 20, 28, 32, 35]. A transznazális fogeltávolítást FESS-műtéttel (*Functional Endoscopic Sinus Surgery*) végzik, az orr felől bevezetett, endoszkóp segítségével. A beavatkozás az orr és az orrmelléküregekben elhelyezkedő anatómiai struktúrák normál funkciójának megőrzését, visszaállítását célozza, azok lehető legcsekélyebb károsításával. Ez a módszer abban az esetben javallt, ha a fog koronája kicsi és relatív közel helyezkedik el az arcüreg szájadékához [16]. Előnye, hogy kevesebb poszteratív panasszal jár, hátránya hogy ritkán végezhető a fog elhelyezkedése és mérete miatt. További nehézséget okozhat, hogy gyakran egy masszív csonttréteg veszi körül a ciszta falát, aminek áttörése nehezen kivitelezhető ilyen módszerrel.

Összességében elmondható, hogy az arcüregben elhelyezkedő ektópiás bölcsességfog nem ritka elváltozás. Hagyományos röntgenfelvétel általában nem nyújt elegendő információt. A műtét pontos tervezéséhez és az esetleges komplikációk, szövődmények megelőzése érdekében CBCT felvétel készítése javasolt. Csak arcüregsebészetben is jártas szakorvos végezzen ilyen műtéteket, mely beavatkozások fekvő osztályos, maxillo-faciális háteret is igényelnek.

## Irodalom

- ALTAS E, KARASEN RM, YILMAZ AB, AKTAN B, KOCER I, ERMAN Z: A case of a large dentigerous cyst containing a canine tooth in the maxillary antrum leading to epiphora. *J Laryngol Otol* 1997; 111: 641–643.
- AVITIA S, HAMILTON JS, OSBORNE RF: Dentigerous cyst presenting as orbital proptosis. *Ear Nose Throat J* 2007; 86: 23–24.
- BAJAJ MS, MAHINDRAKAR A, PUSHKER N: Dentigerous cyst in the maxillary sinus: a rare cause of nasolacrimal obstruction. *Orbit* 2003; 22: 289–292.
- BODNER L, TOVI F, BAR-ZIV J: Teeth in the maxillary sinus-imaging and management. *J Laryngol Otol* 1997; 111: 820–824.
- BUYUKKURT MC, OMEZLI MM, MILOGLU O: Dentigerous cyst associated with an ectopic tooth in the maxillary sinus: a report of 3 cases and review of the literature. *Oral Surg Oral Med Oral Pathol Oral Radiol Endod* 2010; 109: 67–71.
- BUYUKKURT MC, TOZOGLU S, ARAS MH, YOLCU U: Ectopic eruption of a maxillary third molar tooth in the maxillary sinus: a case report. *J Contemp Dent Pract* 2005; 6: 104–110.
- CHRISTMAS DA, MIRANTE JP, YANAGISAWA E: Endoscopic view of a maxillary dentigerous cyst. *Ear Nose Throat J* 2008; 87: 316.
- DAĞISTAN S, ÇAKUR B, GÖREGEN M: A dentigerous cyst containing an ectopic canine tooth below the floor of the maxillary sinus: a case report. *J Oral Sci* 2007; 49: 249–252.
- DI PASQUALE P, SHERMETARO C: Endoscopic removal of a dentigerous cyst producing unilateral maxillary sinus opacification on computed tomography. *Ear Nose Throat J* 2006; 85: 747–748.
- EDAMATSU M, KUMAMOTO H, OOYA K, ECHIGO S: Apoptosis-related factors in the epithelial components of dental follicles and dentigerous cysts associated with impacted third molars of the mandible. *Oral Surg Oral Med Oral Pathol Oral Radiol Endod* 2005; 99: 17–23.
- ERTAS U, YAVUZ MS: Interesting eruption of 4 teeth associated with a large dentigerous cyst in mandible by only marsupialization. *J Oral Maxillofac Surg* 2003; 61: 728–730.
- FREEDLAND ES, HENNEMAN PL: An unusual cause of headache: a dentigerous cyst in the maxillary sinus. *Ann Emerg Med* 1987; 16: 1174–1176.
- FRIEDRICH RE, ZUSTIN J: Ameloblastoma of the maxillary sinus 11 years after extirpation of extensive dentigerous cysts and dysplastic wisdom tooth. *In Vivo* 2010; 24: 567–570.
- GADRE KS, WAKNIS P: Intra-oral removal of ectopic third molar in the mandibular condyle. *Int J Oral Maxillofac Surg* 2010; 39: 294–296.
- GODT A, GÜLICHER D, KALWITZKI M, KRÖBER SM: Dislocation of an upper third molar by an ossifying fibroma-case report. *J Craniomaxillofac Surg* 2008; 36: 360–364.
- GOH YH: Ectopic eruption of maxillary molar tooth- an unusual cause of recurrent sinusitis. *Singapore Med J* 2001; 42: 80–81.
- GULBRANDSEN SR, JACKSON IT, TURLINGTON EG: Recovery of a maxillary third molar from the infratemporal space via a hemicoronal approach. *J Oral Maxillofac Surg* 1987; 45: 279–282.
- GULBRANSON SH, WOLFREY JD, RAINES JM, McNALLY BP: Squamous cell carcinoma arising in a dentigerous cyst in a 16-monthold girl. *Otolaryngol Head Neck Surg* 2002; 127: 463–464.
- GÜVEN O, KESKIN A, AKAL UK: The incidence of cysts and tumors around impacted third molars. *Int J Oral Maxillofac Surg* 2000; 29: 131–135.
- HASBINI AS, HADI U, GHAFARI J: Endoscopic removal of an ectopic third molar obstructing the osteomeatal complex. *Ear Nose Throat J* 2001; 80: 667–670.
- HUNTER RB, ZARETSKY LS, NUOVO M, APRIL MM: Bilateral odontogenic keratocysts of the maxillary sinus. *Am J Otolaryngol* 1996; 17: 269–271.
- JUDE R, HOROWITZ J, LOREE T: A case report. Ectopic molars that cause osteomeatal complex obstruction. *J Am Dent Assoc* 1995; 126: 1655–1657.
- KAMEI T, INUI M, NAKAMURA S, TAGAWA T: Bony ossicle in the maxillary sinus containing a tooth. *J Oral Maxillofac Surg* 2001; 59: 1108–1111.
- KAYA O, BOCUTOLU O: A misdiagnosed giant dentigerous cyst involving the maxillary antrum and affecting the orbit. Case report. *Aust Dent J* 1994; 39: 165–167.
- KO KS, DOVER DG, JORDAN RC: Bilateral dentigerous cysts—report of an unusual case and review of the literature. *J Can Dent Assoc* 1999; 65: 49–51.
- KOCAELLI H, BALCIOGLU HA, ERDEM TL: Displacement of a maxillary third molar into the buccal space: anatomical implications apropos of a case. *Int J Oral Maxillofac Surg* 2011; 40: 650–653.
- LAMB JF, HUSEIN OF, SPIESS AC: Ectopic molar in the maxillary sinus precipitating a mucocele: a case report and literature review. *Ear Nose Throat J* 2009; 88: 6–11.
- LEE ML, PREPAGERAN N, SUBHA ST: Dentigerous cyst of the maxillary sinus in a child. *Med J Malaysia* 2004; 59: 550–551.
- LITVIN M, CAPRICE D, INFRANCO L: Dentigerous cyst of the maxilla with impacted tooth displaced into orbital rim and floor. *Ear Nose Throat J* 2008; 87: 160–162.
- MCCREA S: Adjacent dentigerous cysts with the ectopic displacement of a third mandibular molar and supernumerary (forth) molar: a rare occurrence. *Oral Surg Oral Med Oral Pathol Oral Radiol Endod* 2009; 107: 15–20.
- METZGER MC, WAGNER KW, HOHLWEG-MAJERT B, VOSS PJ, SCHOEN R, SCHMELZEISEN R: Diplopia and acute rectus muscle palsy as symp-

toms of an infected follicular cyst of a maxillary right third molar: a case report. *Quintessence Int* 2007; 38: 571–574.

32. MICOZKADIOGLU SD, ERKAN AN: Endoscopic removal of a maxillary dentigerous cyst. *B-ENT* 2007; 3: 213–216.

33. NAINI FB: An “Eye” Tooth. *Ophthalmology* 2010; 117: 3–4.

34. PACE C, HOLT D, PAYNE M: An unusual presentation of an ectopic third molar in the condylar region. *Aust Dent J* 2010; 55: 325–327.

35. SALEEM T, KHALID U, HAMEED A, GHAFAR S: Supernumerary, ectopic tooth in the maxillary antrum presenting with recurrent haemoptysis. *Head Face Med* 2010; 11: 6–26.

36. SMITH JL 2ND, KELLMAN RM: Dentigerous cysts presenting as head and neck infections. *Otolaryngol Head Neck Surg* 2005; 133: 715–717.

37. SRINIVASA PRASAD T, SUJATHA G, NIAZI TM, RAJESH P: Dentigerous cyst associated with an ectopic third molar in the maxillary sinus: a rare entity. *Indian J Dent Res* 2007; 18: 141–143.

38. TAKAGI S, KOYAMA S: Guided eruption of an impacted second premolar associated with a dentigerous cyst in the maxillary sinus of a 6-year-old child. *J Oral Maxillofac Surg* 1998; 56: 237–239.

39. TOURNAS AS, TEWFIK MA, CHAUVIN PJ, MANOUKIAN JJ: Multiple unilateral maxillary dentigerous cysts in a nonsyndromic patient: a case report and review of the literature. *Int J Pediatr Otorhinolaryngol Extra* 2006; 1: 100–106.

40. TYMOFIYEVA O, ROTTNER K, JAKOB PM, RICHTER EJ, PROFF P: Three-dimensional localization of impacted teeth using magnetic resonance imaging. *Clin Oral Investig* 2010; 14: 169–176.

41. USTUNER E, FITOZ S, ATASOY C, ERDEN I, AKYAR S: Bilateral maxillary dentigerous cysts: a case report. *Oral Surg Oral Med Oral Pathol Oral Radiol Endod* 2003; 95: 632–635.

DR. VÁMOS D, DR. UJPÁL M, DR. HUSZÁR T, DR. VASZILKÓ M, DR. NÉMETH ZS:

### **Dentigerous Cyst Associated with a Wisdom Tooth in the Maxillary Sinus**

*Case reports, review of the literature*

Wisdom teeth are often impacted or in an ectopic position. One rather special localisation is the maxillary sinus. Usually these teeth are associated with dentigerous cysts, which can occupy the maxillary sinus partially or totally and can be the cause of various symptoms. We can find it at routine radiographic examination or the patient could have typical, sinus-related symptoms. This signs can be swelling, pain of the cheek, headache and nasolacrimal obstruction. We report four cases (one of them detailed) with review of the literature where the upper wisdom tooth is situated in the maxillary sinus.

Key words: wisdom tooth, maxillary sinus, follicular cyst, Caldwell-Luc procedure, CBCT



Semmelweis Egyetem Fogorvostudományi Kar  
Gyermekfogászati és Fogszabályozási Klinika\*, Arc-, Allcsont-, Szájsebészeti és Fogászati Klinika, Orálpatólógiai Részleg\*\*  
Oktatási Centrum Dento-alveolaris Sebészeti Osztály, Budapest\*\*\*

## Cysta follicularis a vegyes fogazatban

### Esetismertetés

DR. TÓTH MARIANN\*, DR. BARTA ADRIENN\*, DR. SUBA ZSUZSANNA\*\*, DR. MIHÁLYI SZILVIA\*\*\*

A cysta follicularis vagy más néven cysta dentigerous (fejlődési eredetű) odontogen cysta, amely a még elő nem tört fogcsíra koronája és a redukált zománchám között felhalmozódó folyadékából alakul ki. Ezen cysta kezelése speciális figyelmet igényel a vegyes fogazatban, mert a megfelelő ellátással elkerülhetők a maradó fogak károsodásai és a fogváltási zavarok.

Szerzők munkájának célja, hogy egy eset kapcsán bemutassák a cysta follicularis javasolt terápiáját.

Hétéves kislány jobb alsó molaris régiójában panaszmentes, kemény tapintatú duzzanatot észlelt. Extraoralis vizsgálat során minimális diffúz duzzanat volt tapintható a jobb oldali angulus mandibulae előtt. Intraoralis vizsgálatnál kiterjedt csontkemény duzzanatot észleltek a 85 fog mellett. A 85 fogban caries penetrans, a 84 fogban caries media volt látható. Az OP-felvételen egy jól körülírt, kb. 3 cm átmérőjű radiolucens terület volt megfigyelhető a 85 fog gyökerei és a 45 fog koronája körül. A 45 fog a mandibula alsó részén helyezkedett el, jelentősen elmaradva az előtörésben. A 85 fogat eltávolítottuk, és szövettani mintát vettünk a periapicalis területről. A szövettan eredménye cysta follicularis inflammata. A kislány fiatal korára tekintettel helyfenntartó készüléket kapott, amelyet a 45 fog áttöréséig kell viselnie.

Kulcsszavak: cysta follicularis, ameloblastoma, keratocysta, helyfenntartó, vegyes fogazat

### Bevezetés

A gyermekfogászati kezelések során a kezelőorvosok gyakran fedeznek fel fogazati áttörési anomáliákat [3], melyeknek hátterében nagy százalékban odontogén cysták állnak. Az odontogen cysták előfordulása gyermekkorban viszonylag alacsony, míg felnőttkorban sokkal gyakoribb. Nagy eltérés figyelhető meg a cysták százalékos megoszlása között a különböző életkorokban is [1, 11] (1. táblázat).

Úgy vélik, hogy a cysta follicularis az elő nem tört fogak koronájának kialakulása után, a visszamaradt zománchámból keletkezik [12]. Ha az árnyék szélessége a fog koronája körül kevesebb, mint 2 mm, akkor valószínűleg egy normális fog folliculusáról van szó [16]. Gyermekkorban a cysta follicularis leggyakrabban az oldalsó régióban fordul elő. *Kozelj és Sotosek* [8] ezt azzal magyarázza, hogy a tejmolárisok nagy százalékban szuvasak, tömöttek és már nem vitálisak.

A kisméretű follicularis cysták általában tünetmentesek, és csak rutin röntgenfelvételen kerülnek felismerésre. A nagyobb cysták gyakran okoznak intraoralis duzzanatot, kiszoríthatják a maradó fogcsírat a helyéről, és deformálhatják a fejlődésben lévő foggyökereket. Panaszokat nagy százalékban csak a gyulladás akut fellángolása esetén okoznak.

A follicularis cysta a röntgenfelvételen kerek vagy ovális, jól körülhatárolt radiolucens képletként jelenik meg. Rendszerint unilocularis, de lehet multilocularis is [16]. A cysta az esetek nagy részében az elhalt tejfog gyökeréhez és a még elő nem tört maradó fog koronájához is kapcsolódik. *Kozelj és Sotosek* szerint általánosan

*I. táblázat*

*Az odontogen cysták százalékos megoszlása 0–15 éves kor között, és 15 éves kor felett [11]*

	0–15 év	> 15 év
Cysta radicularis	29%	56%
Cysta follicularis	48%	12%
Keratocysta	19%	13%
Cysta residualis	0,4%	13%
Cysta paradontalis	1%	5%
Cysta periodontalis lateralis	0,2%	0,6%
Cysta eruptionis	2%	0,004%
Cysta gingivalis adulta	0,4%	0,3%
Összesen	100%	100%

ban 6 és 12 éves kor között jelenik meg a follicularis cysta, jellemzőbb a fiúkra, és gyakrabban figyelhető meg a mandibulában, mint a maxillában [8].

Érkezett: 2011. augusztus 31.

Elfogadva: 2012. április 20.

Differenciál diagnózis szempontjából nagyon fontos, hogy elkülönítsük a follicularis cystát a radicularis cystától, az odontogen keratocystától és az ameloblastomától. A két utóbbi elváltozás idősebb korban, a 2. és 3. évtizedben jelenik meg, distalisabban a mandibula molaris régiójában, valamint nem kapcsolódnak

tapintatú duzzanatot észleltek, ami már hetekkel korábban kialakult, és nem javul.

Általános anamnézisében betegség, allergia nem szerepelt. Közepes szájhygiénével rendelkezett. Extraorális vizsgálat során minimális diffúz duzzanat volt tapintható a jobb oldali angulus mandibulae előtt. Intraoralis

II. táblázat

Radiolucens lesiok panoráma-röntgen alapján való elkülönítése (13)

Az elváltozás jellemzői	Ameloblastoma (AMEL)	Keratocysta (KC)	Cysta follicularis (CF)
Páciens röntgen alapján becsült kora	Nem specifikus	Nem specifikus	Leggyakrabban fiatal korban
Méret	Általában nagy, ritkán kisebb, mint a CF	Nagyobb, mint a CF, és kisebb, mint az AMEL. A kis lesiok oválisak	Általában kicsi
Elhatárolódás	Nem jól körülhatárolt	Jól körülhatárolt	Jól körülhatárolt
Megjelenés	Hasonlíthat a CF-ra. A lesiok nem fogeredetűek, általában nem kapcsolódik a foghoz.	Nagyon ritkán kapcsolódhat a foghoz, de nem jellemző a circularis alak	Circumferentialisan, lateralisan vagy centralis positióban helyezkedik el a fog körül. A zománc–cement határon ered.
Okozott eltérések	Fogelmozdítás és resorptio	Fogresorptio, kisebb mértékben, mint a CF	A régebbi lesiok fogresorptiot okozhatnak
Változás a corticalis csontban	Expansio a nagy lesiokban	Expansio a nagy lesiokban	Expansio a régi lesiokban
Mandibula alapja	Konvex és resorptio figyelhető meg	Elvékonyodott	Nincs változás
Mandibula ramusa	Gyakran érintett	Gyakran érintett	Gyakran érintett
Denzitás mértéke	Homogén	Homogén	Homogén és erős
Növekedési irány	Verticalis	Anteroposterior és medullaris	Buccolingualis
Szegély	Változékony	Füzérszerű, a nagy lesiokban sima	Sima

az elhalt tejfoggyökérhez és a maradófog koronájához [8]. Mindkét esetben az elváltozás radikális eltávolítása javasolt, aminek ki kell terjednie a környező csontrészekre is [16]. A tejfogak radicularis cystáit leggyakrabban caries, valamint az endodontiai kezelése során használt formocresol tartalmú anyagok okozzák [14]. Az elkülönítésükre egyértelmű választ csak a szövettani vizsgálat eredménye tud adni [13] (II. táblázat).

Munkánk célja, hogy egy eset kapcsán bemutassuk a cysta follicularis javasolt terápiáját, valamint hogy felhívjuk a figyelmet a gyermekkorban előforduló odontogen elváltozásokra, és azok időben való kezelésének szükségességére.

### Esetismertetés

Egy hétéves kislányt szülei azzal a problémával hozták 2009 szeptemberében a Semmelweis Egyetem Gyermekfogászati és Fogszabályozási Klinikájára, hogy a jobb alsó molaris régióban panaszmentes, kemény

vizsgálatnál kiterjedt csontkemény duzzanatot észleltünk a 85 fog mellett. A 85 fogban caries penetrans, a 84 fogban caries media volt látható. Az OP-felvételen egy jól körülírt, kb. 3 cm átmérőjű radiolucens terület volt megfigyelhető a 85 fog gyökerei és a 45 fog koronája körül. A 45 fogcsíra a mandibula alsó részén helyezkedett el, jelentősen elmaradva az előtörésben (1. ábra).

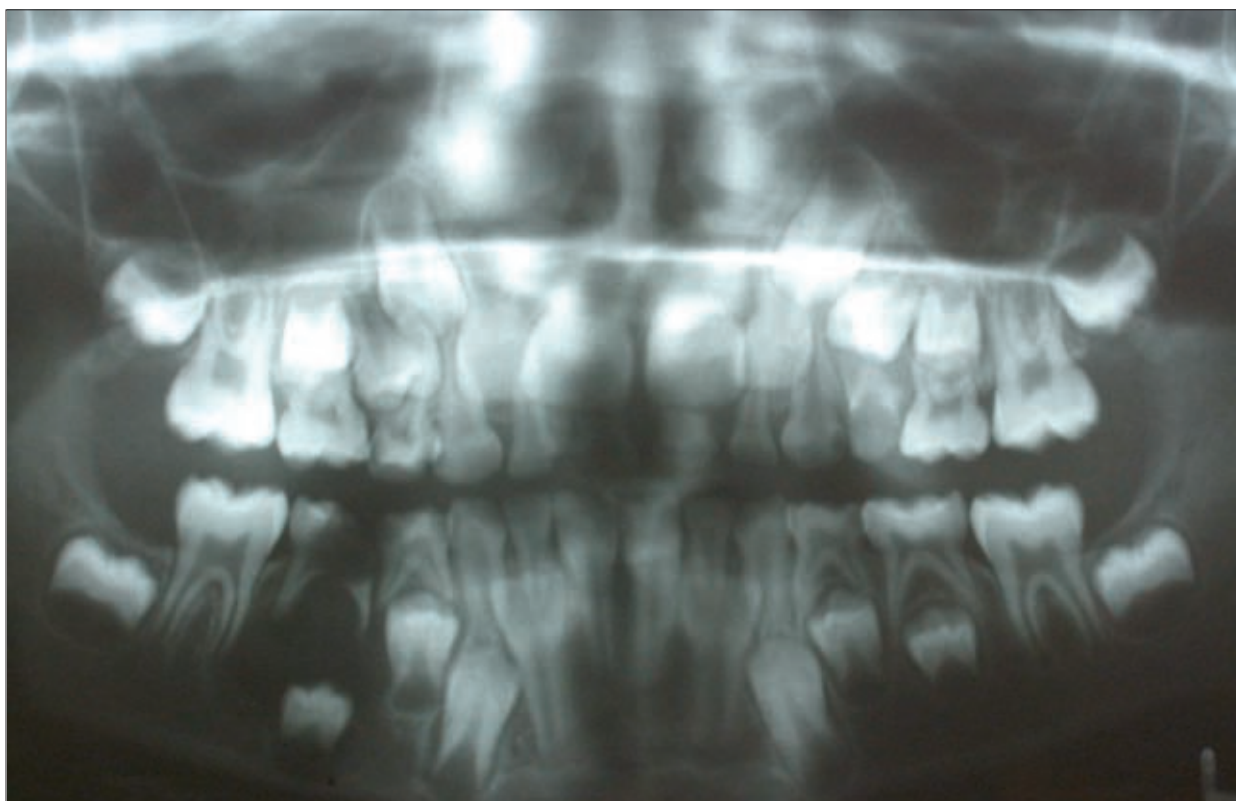
A klinikai és röntgenvizsgálatot követően úgy döntöttünk, hogy a 85 fogat eltávolítjuk, és a szövettani eredmény ismeretében folytatjuk a kezelést.

A tejfog eltávolítására, valamint a mintavételre a cystahámából a Semmelweis Egyetem Fogorvostudományi Kar Oktatási Centrumának Dento-alveolaris Sebészeti kerület sor.

A szövettani eredmény igazolta feltételezésünket, mely a következőket tartalmazta: „cystafal részletek láthatók, melyek több szegmentumra tagolódnak. A felszín laphámabélés borítja, amely változatos vastagságú. A szomszédos kötőszöveti állományban dens kereksejtes infiltráció figyelhető meg. A cystafal részle-

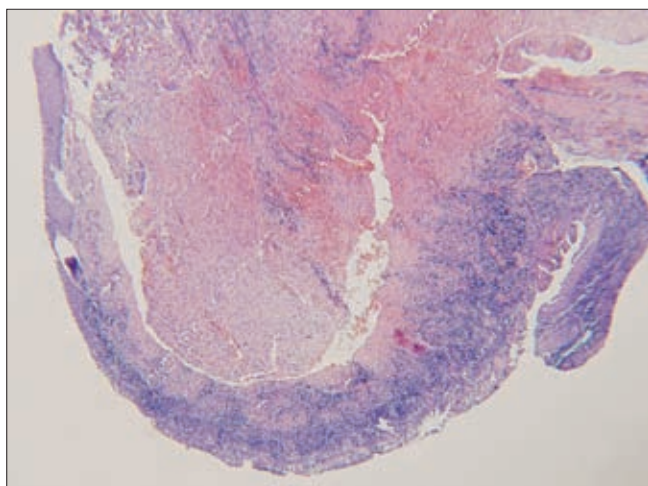
tek környezetében csont fragmentum és vérömleny is megfigyelhető. A diagnózis *cysta follicularis inflammata*” (2. ábra).

Az extractio helye gyorsan gyógyult. 4 héttel később elkészült az üvegonomer tömés a 84 fogba, és sor kerülhetett a lenyomatvételre a helyfenntartóhoz.



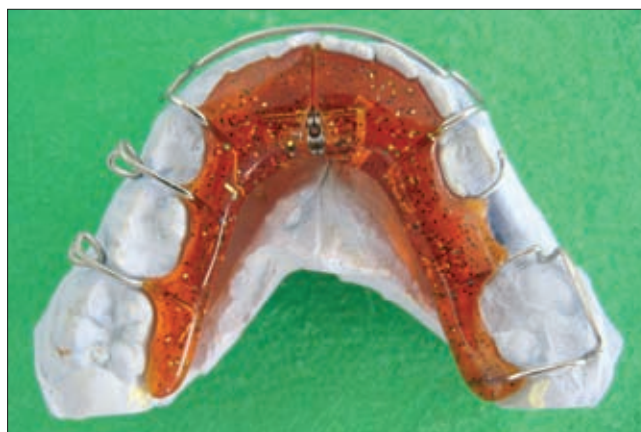1. ábra. OP-felvétel, 2009. szeptember.

Egy kb. 3 cm átmérőjű radiolucens terület figyelhető meg a 85 fog gyökerei és a 45 fog koronája körül



2. ábra. Cystafal-részlet látható kötőszövetes gyulladós reakcióval.

A kislány fiatal korára tekintettel tervbe vettük a tejfogak szuvasodásainak ellátása után helyfenntartó készülék elkészítését, mert a 45 fog előtörése egy éven belül nem volt várható. Ezzel elkerülhető a 46 fog mesializálódása, a 85 fog helyének beszűkülése, valamint megőrizhetjük a kétoldali Angle I-es fogsorzáródást.



3. ábra

Helyfenntartó a mintán

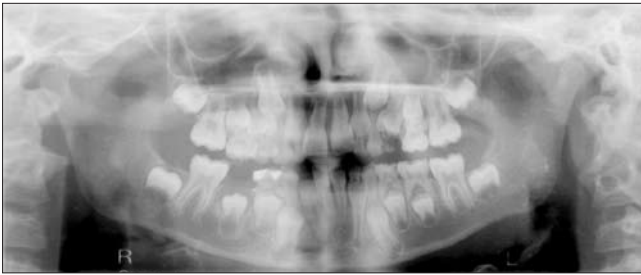Kivehető, tágitócsavaros helyfenntartót indikáltunk a páciensnek, mert a 46 fog előtörése még nem fejeződött be. A fog distalis felszínét gingiva borította, ami akadályozta volna a rögzített helyfenntartó beragasztását. A tágitócsavaros készülék követni tudja az állkapocs növekedését (3. ábra).

Négy hónappal később a röntgen-kontrollon látható, hogy a cysta ürege becsontosodott, a 45 fogcsíra elin-



dult az előtörésben, és a két alsó második premolaris szimmetrikusan helyezkedik el az állcsontban.

Az egyéves ellenőrzés alkalmával tapasztaltuk, hogy a páciens napi 10–12 órában hordja a kivehető helyfenntartó készüléket, így biztosítva van a 45 fog előtöréséhez szükséges elegendő hely. Az OP felvételen jól látható, hogy a 45 fogcsíra előtörésben megelőzte az ellenoldali második premolarist. Ez a 85 tejfoggyökér hiányának tudható be, mert így semmi nem akadályozza a fogcsírát az eruptióban. Nagy valószínűséggel a 45 fog előtörése hamarabb fog bekövetkezni, mint a többi premolarisé (4. ábra).



4. ábra. OP-felvétel, 2010, október. A 45 fogcsíra előtörésben megelőzte az ellenoldali második premolarist

További tervek: a páciens ellenőrzése 2 havonta, évente OP-felvétel készítése a fogcsíra előtörésének megfigyelésére, valamint a helyfenntartó készülék viselése a 45 fog koronájának megjelenéséig.

### Megbeszélés

Boyczuk és mtsai nézete szerint a tejfogak apicalis szövetei egy gyulladást generáló átalakuláson mennek keresztül, amely nagy valószínűséggel felelős lehet a follicularis cysták kialakulásáért. Ez a gyulladás eléri a maradó fogcsírát körülvevő follicularis szövetet, és elindíthatja a cysta fejlődését. Ezzel magyarázható, hogy miért gyakoribb a follicularis cysta a maradó fogazatban. A follicularis cysta kialakulása az impactált maradó fogakon viszonylag nagy százalékban fordul elő, míg az elő nem tört tejfogakon ritka [2].

A sebészi kezelést nagyban befolyásolja, hogy a follicularis cysta milyen típusú fog körül alakult ki. Ha a cysta számfeletti foghoz vagy bölcsességfoghoz kapcsolódik, a legjobb kezelés a cysta teljes eltávolítása, valamint a megfelelő fog extractioja. Vegyes fogazati időszakban elegendő bizonyos esetekben a tejfog eltávolítása és a cysta megnyitása, ha az elválkozás izoláltan helyezkedik el. Így esélyt adunk a homológ maradó fognak az előtörésre [9, 15].

A follicularis cysta kezelése nemcsak a fogak típusától, hanem a cysta méretétől, elhelyezkedésétől, valamint az általa okozott defektustól is függ. Gyakran a cystát körülvevő csont egy részét is el kell távolítani a teljes gyógyulás érdekében. Ez leginkább a nagyméretű cysták esetében fordul elő [6].

A kezeletlen follicularis cysták deformálhatják és károsíthatják a fejlődésben lévő fogakat, gyökérfelszívdődést, valamint dislocatiót okozhatnak a szomszédos fogakon. A nagy csontdefectusok gyakran nehezen gyógyulnak.

Egyes szerzők szerint a sokáig kezeletlen follicularis cysta odontogen tumorra (ameloblastoma) alakulhat, vagy malignizálódhat, és carcinoma fejlődhet ki [4, 5, 7, 10].

A fent közölt eset a follicularis cysta konzervatív kezelését mutatja be a vegyes fogazatban. A terapia általában gyermekkorban egyszerűbb, mivel a gyermekek csontszövetek sokkal könnyebben regenerálódnak, mint a felnőtteké, valamint nagyobb az esély a nyitott apexű fogak előtörésére is [9].

### Irodalom

1. AVELAR RL, ANTUNES AA, CARVALHO RW, BEZERRA PG, OLIVEIRA NETO PJ, ANDRADE ES: Odontogenic cyst: a clinicopathological study of 507 cases. *J Oral Sci* 2009; 51: 581–586.
2. Boyczuk MP, Berger JR, Lazow SK: Identifying a deciduous dentigerous cyst. *J Am Dent Assoc* 1995; 126: 643–644.
3. GYULAI-GAÁL SZ, JOÓB FANCSALY Á, HRUSZTICS A, PATAKY L, SZÜCS A: Az áttörésükben visszamaradt fogak előtörését akadályozó tényezők (Esetismertetés). *Fogorv Szle* 2003; 96:155–159.
4. HOLMLUND HA, ANNEROTH G, LUNDQUISH G, NORDSTRAM A: Ameloblastoma originating from odontogenic cysts. *J Oral Pathol Med* 1991; 20: 318–321.
5. ISMAIL IM, AL-TALABANI NG: Calcifying epithelial odontogenic tumor associated with dentigerous cysts. *Int J Oral maxillofac Surg* 1986; 15: 108–111.
6. JENA AK, DUGGAL R, ROYCHOUDARY A, PRAKASH H: Orthodontic assisted tooth eruption in a dentigerous cyst: A case report. *J Clin Pediatr Dent* 2004; 29: 33–35.
7. KALASKAR RR, TIKU A, DAMLE SG: Dentigerous cyst of anterior maxilla in a young child: A case report. *J Indian Soc Pedod Prev Dent* 2007; 25: 187–190.
8. Kozelj V, Sotosek B: Inflammatory dentigerous cysts of children treated by tooth extraction and decompression-report of four cases. *Br Dent J* 1999; 187 (11): 587–590.
9. Martin-Peretz D, Varela-Moralis M: Conservative treatment of dentigerous cysts in children: A case report of 4 cases. *J Oral Maxillofac Surg* 2001; 59: 331–334.
10. Maxymiw WF, Wood RE: Carcinoma arising in a dentigerous cysts: a case report and review of the literature. *J Oral Maxillofac Surg* 1991; 49: 639–643.
11. Ochsenius G, Escobar E, Godoy L, Penafiel C: Odontogenic cysts: analysis of 2944 cases in Chile. *Med Oral Patol Oral Cir Bucal* 2007; 12: E85–91.
12. Passi S, Gauba K, Agnihotri A, Sharma R: Dentigerous cyst in primary dentition: a case report. *J Indian Soc Pedod Prev Dent* 2008; 26: 168–170.
13. Raitz R, Assuncao Júnior JN, Correa L, Fenyó-Pereira M: Parameters in panoramic radiography for differentiation of radiolucent lesions. *J Appl Oral Sci* 2009; 17: 381–387.
14. Ramakrishna Y, Verma D: Radicular cyst associated with a deciduous molar: A case report with unusual clinical presentation. *J Indian Soc Pedod Prev Dent* 2006; 24: 158–160.
15. SHIVAPRAKASH PK, RIZWANULLA T, BAWEJA DK, NOORANI HH: Save-a-tooth: conservative surgical management of dentigerous cyst. *J Indian Soc Pedod Prev Dent* 2009; 27: 52–57.
16. Szabó Gy: Szájsebészet, maxillofacialis sebészet. Semmelweis Kiadó, Budapest, 2004; 71., 73., 159. o.

DR. TÓTH M, DR. BARTA A, DR. SUBA ZS, DR. MIHÁLYI SZ:

**Dentigerous cyst in the mixed dentition**

Dentigerous cyst is a developmental odontogenic cyst, which apparently develops by accumulation of fluid between the reduced enamel epithelium and the tooth crown of an unerupted tooth. Management of dentigerous cyst in primary dentition needs special consideration regarding the preservation of the developing permanent tooth buds.

A case of dentigerous cyst is reported in primary dentition of a 7-year-old female patient and its management. By extracting the infected primary teeth, opening the cyst and ensuring continuous drainage, it is possible to achieve spontaneous eruption of the involved permanent teeth into the dental arch even if they are badly dislocated. Simultaneous with the eruption of the permanent teeth, ossification of the bony defect can take place. The reparatory process is completed in one to two years, during this time the patient has been given a space-maintainer.

Key words: dentigerous cyst, ameloblastoma, keratocyst, space-maintainer, mixed dentition

**Beszámoló az EACMFS 2012-es Kongresszusáról**

2012. szeptember 9. és szeptember 15. között Horvátországban, a festőiien szép Dubrovnikban rendezték meg az Európai Craniomaxillofacialis Társaság (EACMFS) 21. Kongresszusát.

A 0. napon a Trainee-Kollégáknak tartottak tudományos napot, amelyet fergeteges beach-party zárt.

A Kongresszus tényleges megnyitását megelőző két napon zajlottak az európai szakvizsgák. Összesen 57 kolléga teljesítette az írásbeli és szóbeli vizsgát, és vehette át a megtisztelő FEBOMFS (Fellow of The European Board of Oral and Maxillofacial Surgeons) diplomát.

A világ 64 országából 1200 résztvevő érkezett. 480 tudományos előadás hangzott el (a Masterclassokat, Keynot-lecture-kat, Paneleket, emlékelőadásokat is ideértve, összesen 514).

4 pregress-kurzus, 517 poszter színesítette a programot. 33 kiállító mutatta be termékeit, illetve támogatta a Kongresszust.

A Kongresszus fő témái közül kiemelten került reprezentálásra a dysgnathia és a hasadékok témakör. Sajnos a hétperces időtartamra korlátozott előadások nem mindig adtak lehetőséget az előadóknak témájuk részletes kifejtésére.

10 nemzeti társ- (vendég-) társaság vett részt meghívottként, ők külön tudományos panelek keretein belül

ismertették hazájuk gyakorlatát, elsősorban a fent említett két témakörben.

Külön szimpózium foglalkozott az arc-átültetés lehetőségeivel, eddigi eredményeivel.

A rendezvény alatt számtalan bizottsági ülésre (council-meeting, executive comitee-meeting, editorial-meeting, general-assembly) került sor, melyeken mi is részt vettünk.

Magyarországot 15-en képviseltük, öt sikeres előadást tartottunk. Tágabb értelemben, további négy, nem magyar „színekben induló”, külföldön élő, ott dolgozó honfitársunk volt jelen.

A mostani kongresszust *Prof. Dr. Miso Virag* szervezte. Ő az EACMFS leköszönő elnöke. Az elnöki stafétát *Daniel Hrusak prof.* vette át, így 2014-ben Prágában találkozunk újra. 2016-ban Londonban (*Prof. Ian Martin*) lesz európai Kongresszus.

Összességében elmondhatjuk, hogy sikeres, sokoldalú társasági programokkal színesített Kongresszuson vehettünk részt.

Hazánk 47 taggal képviselteti magát az EACMFS-ben. Ezúton is buzdítjuk Kollégáinkat a tagságra, illetve az európai arc-állcsontsebészeti szakvizsga teljesítésére.

*Dr. Németh Zsolt*  
egyetemi docens

## Beszámoló az ORCA 59. kongresszusáról

Az ORCA (Európai Kariesz Kutató Társaság) szokásos évi kongresszusát 2012-ben Brazíliában, a Rio de Janeirótól kb. 160 km-re levő festői üdülőhelyen, Cabo Frióban rendezték, néhány nappal az ugyancsak Brazíliában szervezett IADR konferenciát követően, június végén. Az ORCA rendezvényén Magyarországról ketten vettek részt (*dr. Madléna Melinda és prof. dr. Nagy Gábor*, Semmelweis Egyetem, Budapest).



A kongresszus megnyitójára – kissé szokatlan módon – Cabo Frio egyik templomában került sor, ahol a helyi Catavento kórus szereplése foglalta keretbe a hivatalos programot. A település előljáróinak, valamint az ORCA jelenlegi elnökének (prof. Carolina Ganss) és a főrendező társelnöknek (dr. Sonia Groisman) megnyitó beszédei mellett a megnyitón került átadásra az ORCA Congress Travel Fellowship (az ORCA pályázati úton elnyerhető kongresszusi támogatása fiatal ku-

atátok számára), valamint az ORCA Prize (az ORCA Board által odaítélt tudományos díj). Ugyancsak a megnyitó ünnepségen hangzott el a konferencia meghívott előadójának, *prof. Samuel Moyses* (UK) előadása „Gap between knowledge and research implementation in dental caries” címmel.

A konferencia további programja a hagyományoknak megfelelő szekciókban zajlott, a témakörök a következők voltak:

- Fluorid és erózió
- Mikrobiológia és dentális plakk (melyben ezúttal az utóbbi témakör dominált)
- Diagnózis és keményszövetek
- Epidemiológia
- Kariesz-veszélyeztetettség és klinikai vizsgálatok
- De- és remineralizáció

Összesen 122 poszterprezentáció hangzott el, minden prezentációt jellemzően élénk vita követett.

Az utolsó esti „Karneválvacsora”, melyet a helyi előkelő jacht klubban, impozáns körülmények között szerveztek, jellegzetes dél-amerikai stílusú műsorral, tánccal és ételekkel igen jó hangulatban telt el, kiváló lehetőséget teremtve új kapcsolatok teremtéséhez és a régiiek elmélyítéséhez egyaránt.

Az ORCA következő kongresszusa a mostaninál közelebbi helyszínen, Liverpoolban lesz 2013. július elején, melyre az absztraktok beküldési határideje január eleje, a honlap már elérhető ([www.orca2013.org](http://www.orca2013.org)).

*Dr. Madléna Melinda*  
egyetemi docens az ORCA vezetőségi tagja,  
SE FOK Gyermekfogászati  
és Fogszabályozási Klinika





DenTi System Kft., Szentes  
 Semmelweis Egyetem, Arc- Állcsont- Szájsebészeti és Fogászati Klinika, Budapest

## A Tissue Care Concept megvalósulása *Denti® BL implantátumok alkalmazásával*

DR. VAJDOVICH ISTVÁN, DR. OROSZ MIHÁLY

A nemzetközi irodalomban nagy számban található olyan tudományos közlemények, amelyek a beültetések hosszú távú sikerességét biztosító prevenciók elvek gyakorlati alkalmazásával foglalkoznak. Ezen prevenciók elvek összességét *Tissue Care Concept*-nek (TCC) nevezzük. A dolgozat összefoglalja a TCC jellemzőit és annak feltételeit. Többéves kutatómunka alapján 2008-ban a DenTi System Kft. bevezette a TCC feltételeinek megfelelő új fogászati implantátumot Denti® Bone Level (BL) néven. Az elmúlt három évben (2008–2011) a szerzők 202 betegnek 345 db BL implantátumot ültettek be egy-, ill. kétszakaszos műtéti módszerrel. Az extractióhoz képest azonnali, késleltetett, korai és késői implantációt végeztek. Az implantátumokra készült fogpótlások behelyezése azonnali, korai és késleltetett terhelést eredményezett. A hároméves időszakban az implantátumok sikeressége több mint 98% volt.

Kulcsszavak: Tissue Care Concept, Bone Level implantátum, interface, baktériumkolonizáció, sikeresség

### Bevezetés

Napjainkban a fogorvoslás, a fogbetegek gyógyítása hatalmas léptekkel fejlődik. Ebben a fejlődésben az egyik legfontosabb szerepet a fogorvosi implantológia jelenti. Az utóbbi években számos, tudományosan kellően megalapozott és a klinikai gyakorlatban igazolt, újnak tekinthető fontos ismeret került a mindennapi fogorvosi implantológiával foglalkozó fogorvosok érdeklődésének előterébe, amelyek alkalmazásával beültetések sikeressége hosszú távon is fokozható.

Az új ismeretek elméleti vonatkozásaival a nemzetközi irodalomban számos szerző foglalkozik és különböző szempontok szerint tárgyalja. Az új prevenciók elvek összességét „Tissue Care Concept” (TCC) összefoglaló néven nevezhetjük, amely értelmezésünkben a „Periimplantáris szövetek prevenciója” alapismérvét foglalja magába.

Ezen ismeretek kialakulása, fejlődése, ill. előtérbe kerülése az utóbbi néhány évben nyert külföldön és Magyarországon is publicitást [4, 5, 6, 10, 11, 12, 20, 21].

Az orális enoszális implantológiában régóta ismert jelenség, hogy a kresztálisan, kétszakaszos műtéti módszerrel beültetett implantátumok válla körül a második műtétet követő néhány hónap alatt a csontszövet tölcsérialakban kisebb-nagyobb mértékben felszívódik. Tudományos módszerekkel igazolt tény, hogy a periimplantáris csontfelszívódást elsődlegesen a test-

rész és a fejrész érintkezési vonalában (az interface-en) meglévő mikrorésbe kerülő baktériumok okozzák [5, 8, 12].

Az interface-en biztonságos, a baktérium-kolonizációt lehetetlenné tevő testrész-fejrész csatlakozást a mechanikában „önzáró kúp”-ként ismert elv alapján kialakított implantátumtest-fejrész kialakítás képes megvalósítani [7, 8]. Az optimális kúpszög megtalálásában legnehezebb azt a szögértéket megállapítani, amely esetében még megvalósul a biztonságos baktériummentes zárás, de szükség esetén a fejrész még eltávolítható a testrészről.

Az önzáró kúpos implantátum testrész-fejrész csatlakozás az alábbi elveknek kell megfeleljen, hogy biztosítsa a tartós szövetstabilitást:

- az interface-en a testrész-fejrész illesztésének pontossága <5 µm
- subcrestalis beültetés
- az interface-en nem lehet baktérium-kolonizáció
- a fejrésznek nem lehetnek mikromozgásai
- széles platform switch legyen
- a fejrész rögzítéséhez szükséges feszítőerő a 25 Ncm-t ne haladja meg
- az implantátumból a fejrész szükség esetén kivehető legyen.

A TCC elveknek megfelelő speciális implantátumok kialakításában és gyakorlati alkalmazásában Magyarországon a DenTi System Kft. kutató gárdája az elsők

között vett részt. Erről a munkáról, illetve a kezdeti eredményeinkről és a klinikai tapasztalatainkról több alkalommal előadásokon és közleményben is beszámoltunk [3, 17, 18].

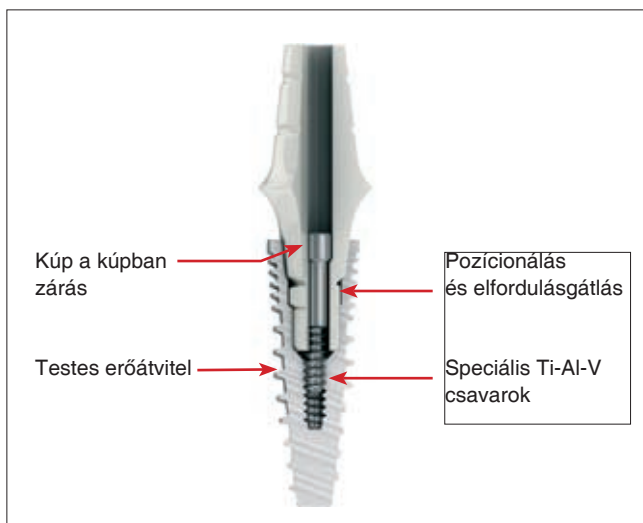
A Denti® Implantátumok folyamatos fejlesztése immár 31 éves múltra tekint vissza. Ezt a nagy ívű fejlődést reprezentálja a 2008-ban elindított Bone Level [BL] implantátumok kifejlesztése és bevezetése a mindennapi fogorvosi praxisba.

#### A BL implantátumok bemutatása

A Denti® kétszakaszos Bone Level gyökérforma implantátumok formai és felszíni kialakítása hosszú távú klinikai tapasztalatok és elméleti megfontolások eredménye, a legkorszerűbb biomechanikai elvek figyelembevételével készült. Alkalmazásának javallatai az orális implantológia széles területét lefedik, univerzálisan használható típus [17, 19].

#### A formai kialakítás legfontosabb ismérvei

- a természetes foggyökérformát utánozó testrészkialakítás (1. ábra)
- speciális menetkialakításának köszönhetően gyengébb csontminőség esetében is jó primer stabilitású



1. ábra. A Denti® BL implantátum szerkezeti képe

- a testrészen lévő kétféle menetemelkedésű csavarmentek speciális kialakításának köszönhetően azonnal terhelhető
- a nyakrészen kialakított sűrű menetek elősegítik a periimplantáris kortikális csont gyors regenerációját, mert a fejrészre jutó rágóerőket egyenletesen elosztva viszik át a környező csontszövetre
- a „platform switch” típusú fejrészek alkalmazásával hosszú távon biztosítja a periimplantáris lágyrészek esztétikus formáját és gyulladásmentességét
- az önmetsző élek és a testrészen kialakított széles menetek miatt az implantátum csonttömörítő képessége puha csontminőség (D-3, D-4) esetében is kiváló

- a magas fokú kezdeti stabilitás mellett minimális az implantátum körüli csontvesztés mértéke
- kétszakaszos, ill. egyszakaszos műtéti módszerrel is beültethető
- azonnali, késleltetett és késői beültetésre egyaránt alkalmas.

#### Speciális menetkialakítás

A Denti® Bone Level implantátumok formai kialakítása megfelel a természetes fogak gyökérformájának. Csúcsi része lelapolt, ahonnan ívelt önmetsző élek húzódnak a nyakrész felé.

A sűrű menetekkel ellátott nyakrész két oldalán is sekély haránt irányú bemetszés található, ami a kemény csontban a könnyebb fészekialakítást segíti. Testrésze kétféle menettel rendelkezik: a testrészcúcsi kétharmadában nagy menetemelkedésű széles menetek vannak, amelyek az implantátumok behajtásakor jelentős kompressziót eredményeznek a környező csontszövetben.

A testrészcúcsi felső harmadában mikromenetek találhatók, amelyek a kortikális csontszövetben a rágóerőket a periimplantáris csontszövetnek károsodásmentesen a fiziológiás mértéken belül képesek átadni. Az implantátumok behajtását segíti a nagyobb menetemelkedésű, illetve a sűrű menetemelkedés közötti összhang. (2. ábra)

Mindezen forma-kialakításnak köszönhetően a Denti® BL implantátumok már a beültetés pillanatában – még a puha csontszövetben is – erős primer stabilitással rendelkeznek.



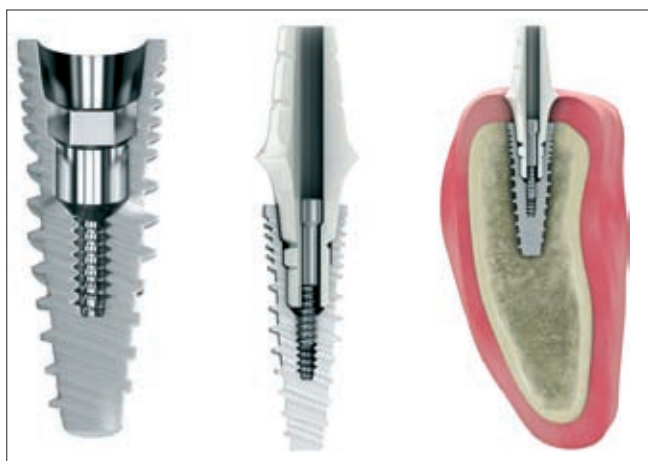2. ábra. A Denti® BL gyökérforma implantátum formai kialakítása

Ennek megfelelően ezeket az implantátumokat a gyökérforma „kónikus” kialakítása, felszíni mikro- és makrostruktúrája, meneteinek speciális profilja alkalmassá teszi azonnali terhelés elviselésére gyengébb csontminőség esetében is.

#### A testrészcúcsi–fejrész kapcsolódása, az interface kialakítása

A Denti® Bone Level implantátum nyakrészének beme-

netében került kialakításra az önzáró kúpfelszín, majd ez alatt a hatlapú besüllyesztés foglal helyet. A kúp alatti hatlapú kialakítás a biztonságos testrészhajtást, és a fejrészek pozicionálását, míg az apikális hengeres nyúlvány a fejrészre jutó rágóerők optimális irányú átvitelét biztosítja. A fentiek szerinti mechanikai megoldások az interface baktériummentességét, illetve a fejrész mikromozgás-mentességét biztosítják. Ahhoz azonban, hogy a periimplantáris csont- és lágyszövetek tartós megmaradását, illetve a periimplantáris csontszövet leépülését hosszú távon megakadályozzuk, még további feltételek megvalósulása is szükséges. Ezekre tekintettel, a Denti® BL implantátumok fejrészei is a platform swich kialakításnak megfelelő formát kaptak, mert a nyálkahártya biztonságos tapadása, illetve a hámtapadás kialakulása a nyálkahártya magasságában a fejrész tisztán tartható formában való kialakításától is függ [13, 14, 15, 16, 20, 22]. (3. ábra)



3. ábra. A Denti® BL implantátumok belső kialakítása

Ezeket a prevencióhoz szükséges elveket egészíti ki az esztétikai zónában a szubkresztálisan végzett implantátum behelyezés. A Denti® BL implantátum nyakrészé vérgifűjt, a biztonságosabb csontos rögzülés érdekében mikrostrukturált felszínnel kerül forgalomba.

#### *A Denti® BL implantátumok testrészeinek felszíni mikrostrukturája*

A Denti® BL implantátumok felszíni kialakításakor olyan ultramikrostruktúra kialakítására törekedtünk, amely az implantátumok körüli osseointegráció kialakulását biztonságossá és az implantátumokat rövidebb idő (6–8-hét) alatt fiziológiásan terhelhetővé teszi. Ezért a közel 25 éve kiválóan bizonyított SLA-típusú felületkezelési módszereinket, illetve a BL implantátumok felszíni mikrostrukturáját módosítottuk, amelynek eredményeképpen a BL implantátumok felszíne erősen hidrofilié vált. Emellett a tiszta rutil felszín magas felületi energiája is aktívan segíti a csontsejtek azonnali erős megtapadását az implantátum felszínén. Ezen kedvező tulajdonságokat az utóbbi évben osteoblastokkal végzett élettani vizsgálatok is megerősítették [9].

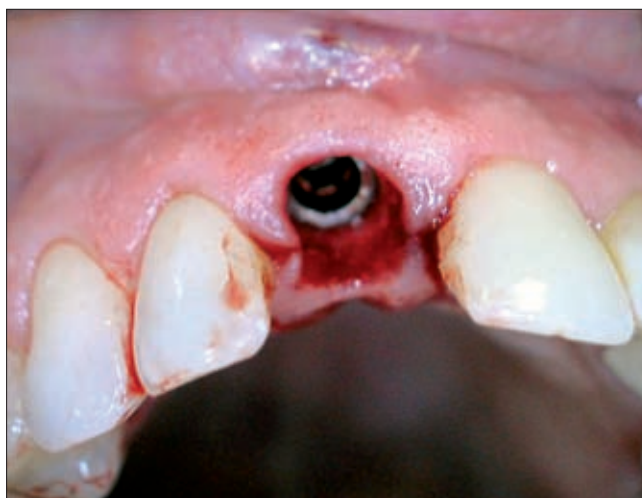A Denti® BL implantátumokat, fejrészeket és a beültetésükhöz szükséges sebészi és kézi műszereket a Hager & Meisinger Ltd (Németország) gyártja, amely biztosítja a Denti® implantációs rendszerek magas minőségének.

### Beteganyag és módszer

Fogászati és szájsebészeti szakrendeléseinken 2008 szeptember óta végzünk Denti® BL implantátumokkal beültetéseket. A vizsgált időszakban (2008. okt.1–2011. szept. 30) 202 betegnek 345 db Denti® BL implantátumot ültettünk be.

Közülük 109 beteg nő, 93 pedig férfi volt. Életkoruk 20 és 95 év közötti, átlagos életkoruk 40,3 év volt. A felső állcsontba 167 db-ot, a mandibulába 178 db különböző méretű BL implantátumot ültettünk be.

A vizsgált időszakban 161 db implantátumot a betegek felső és alsó esztétikai zónájába, a rövid sorközi hiányok pótlására azonnali beültetéssel (az extrakcióval együlésben) végeztünk. Rövid sorközi hiánynak az egymás melletti 1–3 db fog hiányát tekintettük. Ezzel a műtéti módszerrel 65 nőbetegnek 92 db, illetve 52 férfi betegnek 69 db Denti® BL implantátumot ültettünk be szubkresztálisan, és a primer stabilitás mértékét Periotest segítségével ellenőriztük. (4. ábra)



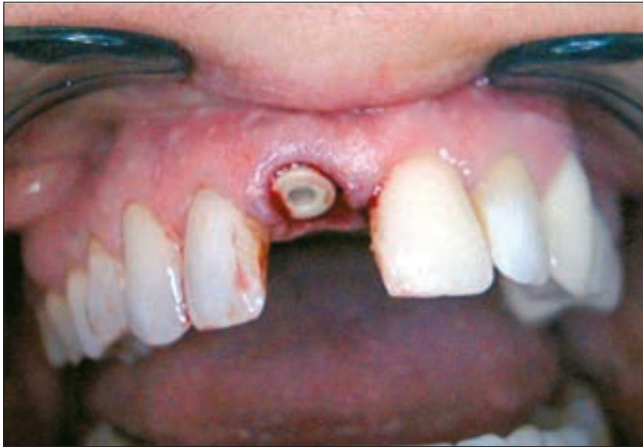4a. ábra. Az 11 fog helyére azonnali műtéti módszerrel szubkresztálisan beültetett Denti® BL implantátum

A nyálkahártya gyógyulásának idejére ebben a betegcsoportban a BL implantátumokba a platform swich kialakulását elősegítő speciálisan kialakított titán vagy kemény műanyagból (PEEK) készített ínformázókat alkalmaztunk, amelyek a periimplantáris lágyszövetek esztétikus formájának megőrzésében, a megfelelő biológiai magasságú lágyszövet kialakulásának elősegítésében nagyon fontos szerepet játszanak.

Az alsó és felső esztétikai zónába beültetett 161 Denti® BL implantátumok közül 112 db implantátumra

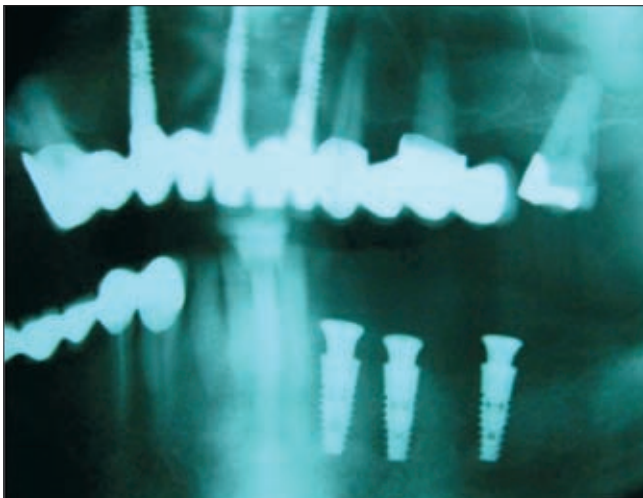


azonnal, de legkésőbb 2 héten belül ideiglenes fogpótlás került. Ebből a célból szülő koronát, illetve rövid műanyag vagy fémkerámia hidat készítettünk, amelyeket az ideiglenes fejrészekre beragasztottunk. Az azonnali megterhelésre kerülő implantátumok Periotest-értéke



4b. ábra. A behelyezett ínyformázó

(az ún. PTV értéke) minden esetben elérte vagy meghaladta a -3 értéket.



5a. ábra. A 33, 34, 36 fogak helyére beültetett Denti® BL implantátumok 3 hónappal a beültetés után

85 betegünk sorvégi és fogatlan állcsontjaiba 184 db. Denti® BL implantátum beültetése halasztva vagy késői időpontban történt. Késleltetett implantációt a fog elvesztését követő 6–8. héten, illetve az állcsontok gyógyulása után 3 hónappal, ún. késői időpontban végeztünk. (5. ábra)

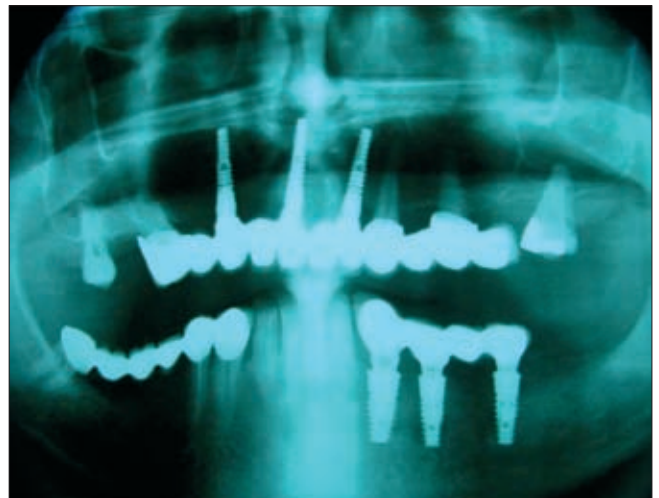
Ezen BL implantátumok közül 62 db-ot transzgingiválisan, 55 db-ot egyszakaszos, míg a fennmaradó 67 db-ot kétszakaszos műtéti módszerrel implantáltunk. Az implantátumokat a beültetés után higiénés záró csavarokkal fedtük be. A kétszakaszosan beültetett imp-

lantátumokba a második műtét során legömbölyített szélű ínyformázókat helyeztünk.

Ezekben az esetekben a betegek 6–8 hétre ideiglenes pótlást kaptak, amelyeket véglegesre az implantátumok osseointegrációja után cseréltük.

A betegeket az előző közleményeinkben közölt vizsgáló módszerekkel rendszeres kontrollvizsgálatokon ellenőriztük [17, 18, 19]. A kontrollvizsgálatok alkalmával a beültetett implantátumok sikerességét klinikai és radiológiai vizsgálatokkal igyekeztünk megítélni. A kontrollvizsgálatokat a végleges fogpótlás behelyezésekor, majd ezt követően fél évvel, illetve a továbbiakban évente végeztük. Az implantátumos pótlás klinikai vizsgálata mellett minden esetben OP, illetve sz.e periapicalis rtg. felvételeket készítettünk.

A kontrollvizsgálatok alkalmával a beültetett Denti® BL implantátumok sikerességét *Albrektsson és mtsai* [1, 2] ajánlása alapján határoztuk meg. Sikeresnek nyilvánítottuk az implantátumot, ha az a vizsgálatkor funkcióképes és stabil volt, illetve ha a periimplantáris szövetek gyulladásmentesnek bizonyultak. A kapott eredményekből relatív gyakoriságot számoltunk, és az eredményességet %-ban adtuk meg. A kontrollvizsgálaton 14 beteg (20 implantátum) nem jelent meg, őket kihagytuk a vizsgálatból.



5b. ábra. Kontroll OP-felvétel 3 év után

## Eredmények

A vizsgált időszakban beültetett 345 db Denti® „Bone Level” típusú dentális implantátumból 6 db-ot vesztettünk el. Ebből 4 db ún. korai elvesztés volt, míg 2 esetben az késői időpontban történt. A sikeresség gyakorisága (s. gy.) így az egész beteganyagra vonatkozólag a vizsgált időszakban 98,27 %-nak bizonyult (1. táblázat).

Az esztétikai zónába *azonnali* implantációs módszerrel beültetett Denti® BL implantátumok közül

I. táblázat

A beültetett Denti® BL implantátumok megoszlása ill. az elvesztett implantátumok száma az állcsontok és nemek szerint

állcsontok	nők	férfiak	összes impl.	elvesztett implantátumszám	sikeresség relatív gyak. %
mandibula	61	117	178	3	98,32
maxilla	90	77	167	3	98,46
összes	151	194	345	6	98,27

(161 db) a korai időszakban elvesztett 4 db Denti® BL implantátumból 3 db a műtét utáni 3–5 héten meglazult, ezért eltávolításra került. Mindegyik implantátumot szóló esztétikus korona borította. Az elvesztések oka feltehetőleg az azonnali terhelés, illetve az ideiglenes fogpótlás okozta implantátum-túlterhelés lehetett. A 4. implantátum elvesztésének oka periimplantitis (az extrahált gyökér helyén maradt ostitis) volt valószínűsíthető. Ebben a csoportban a relatív sikeresség 97,52%-ot ért el (II. táblázat).

A késői időpontban beültetett implantátumok elvesztése a végleges fogpótlás felhelyezése után 3 hónappal (1 eset) illetve a 2. évben (1 db) történt. Ezek okaként a fogpótlás hibáját, traumás okkluziót, korai érintkezést feltételezünk. Itt a sikeresség relatív gyakorisága 98,92%-ot tett ki.

BL implantátumok (121 db) a beültetéskor mért PTV átlagértéke -3,31 értéket ért el (a szórás -2,4 és -7,8 között oszlott el). A végleges fogpótlások idejében (3–6 hónappal a beültetés után) ez az átlagérték -3,71-nek bizonyult.

A rögzítőcsavarokat 25 Ncm nyomatékkal húztuk meg, fejrész kilazulást egy esetben sem láttunk. Az általunk alkalmazott fejrészek nyakrészének kialakítása minden esetben a platform swich követelményei szerint történt. Alkalmazásuk bizonyította, hogy a periimplantáris lágyrészek esztétikumának megőrzésében alapvetően fontos szerepe van a platform swich szerinti nyakrész kialakításnak, illetve, hogy a periimplantáris csontszövet felszívódásának a prevenciójában is fontos szerepe van.

II. táblázat

Az esztétikai zónába beültetett Denti® BL implantátumok megoszlása az elvesztések, a nemek és az állcsontok szerint (2008. okt. 01. – 2011. szept. 30.)

állcsontok	nők	férfiak	összes impl.	elvesztett implantátumok	sikeresség relatív gyak. %
mandibula	35	29	64	1	98,44
maxilla	57	40	97	1	98,97
összes	92	69	161	2	98,76

A Denti® BL implantátumoknak a betegeink felső és alsó állcsontjainak esztétikai zónájába végzett beültetésével a vizsgálati időszak alatt számos kedvező tapasztalatot szereztünk. A szubkresztálisan végzett beültetések és a platform swich kialakítású ínformázók, ill. immediát fejrészek minden esetben fontos szerepet játszottak a periimplantáris lágyrészek esztétikus formájának kialakításában és megtartásában. Ezen túlmenően Denti® BL implantátumok és a hozzá tervezett ínformázók, illetve fejrészek kedvező formai kialakításának köszönhetően mind az azonnali implantációk, mind pedig késleltetett vagy késői időpontban végzett implantációk esetében is bizonyították széles körű használhatóságukat és sikerességüket. Az ún. késői időpontban beültetett implantátumok esetében a gerincen elsimult, lapos gingivában is sikerült a periimplantáris területen a természetes lefutáshoz hasonló girlandszerű gingivaformát kialakítani.

Az azonnali funkcionális terhelésre beültetett Denti®

Periimplantáris mucositist 6 betegnél láttunk, de ezekben az esetekben csontleépülést nem tapasztaltunk. 4 implantátum mellett (három betegnél) periimplantitist találtunk. 0,5 mm-nél nagyobb tasakmélységet ezen négy implantátum esetében találtunk. Implantátum vagy csavar törést, ill. meglazulást a vizsgált időszakban nem tapasztaltunk.

### Megbeszélés

A Denti® System Kft. 2008-ban egy, az előző 10 évben már magas sikerességgel és széles körben alkalmazott Denti® Screw-form és Denti® Root-form kétrészes gyökér alakú implantátumainak továbbfejlesztéseként egy új típusú, ún. Bone Level implantátumot fejlesztett ki és hozott forgalomba. Az eddigi középtávú időszak alatt kipróbálhattuk és megtapasztalhattuk minden implantológiai indikációban kedvező tulajdonságait. Ta-

pasztalataink visszaigazolták, hogy nemcsak az esztétikai zónában, hanem az állcsontok teljes területén bármely általánosan ismert és alkalmazott műtéti módszerrel végzett beültetések egyformán magas sikerességet mutattak, így jogosan mondhatjuk, hogy a Denti® BL implantátum rendszer a fogorvosi implantológiában all round implantációs rendszernek tekinthető.

Különösen fontosnak tartjuk, hogy a Tissue Care Concept elveinek a Denti® BL implantátumok és fejrészek hiánytalanul megfelelték.

A testrész–fejrész interfacekúp a kúpban rögzítése minden esetben a fejrész mikrorésmentes és mikro-mozgásmentes rögzítettségét eredményezte. Ennek legfontosabb indikátora a periimplantáris szövetek gyulladásmérsége, ill. a periimplantáris csontszél leépülésének minimális mértéke. Az esetek többségében csontleépülés 2 év után sem haladta meg a 0,2–0,3 mm-t, több esetben azonban csontleépülést az implantátumok körül nem tudunk mérni.

Mindezek alapján megállapítható, hogy a Denti® BL implantátumok alkalmazása a mindennapi fogorvosi praxisban széles körben ajánlható.

## Irodalom

1. ADELL R, ERIKSSON B, LEKHOLM U, BRANEMARK PI, JEMT T: Long-term follow-up study of osseointegrated implants in the treatment of totally edentulous jaws. *Int J Oral Maxillofac Impl* 1990; 5: 347–359.
2. ALBREKTSSON T, ZARB G, WOTHIGTON PMD, ERICSSON AR: The long-term efficacy of currently used dental implants. A review and proposed criteria of success. *J Oral Maxillofac Impl* 1986; 1: 11–14.
3. BANDULA M, VAJDOVICH I: Esztétikai megfontolások érvényesítése az állcsontok esztétikai zónájában végzett implantátumos protetikai rehabilitáció esetében. *Implantológia* 2009; 6 (1): 18–27.
4. BUMGARDNER JD, ADATROW P, HAGGARD WO, NOROWSKI PA: Emerging antibacterial biomaterial strategies for the prevention of peri-implant inflammatory diseases. *Int J Oral Maxillofac Impl* 2011; 26 (3): 553–560.
5. CAPPIELLO M, LUONGO R, DI IORIO D, BUGECA C, COCCHETTO R, CELLETTI R: Evaluation of peri-implant bone loss around platform-switched implants. *Int J Periodont Restorativ Dent* 2008; 28 (4): 347–355.
6. COSYN J, VAN AELST L, COLLAERT B, PERSSON GR, DE BRUYN H: The Peri-Implant Sulcus Compared with Internal Implant and Suprastructure Components: A Microbiological Analysis. *Clin Implant Dent Relat Res* 2009, Aug 5. [E-pub ahead of print]
7. DING TA, WOODY RD, HIGGINBOTTOM FL, MILLER BH: Evaluation of the ITI Morse taper implant/abutment design with an internal modification. *Int J Oral Maxillofac Implants* 2003; (6): 865–872.
8. GROSS M, ABRAMOVICH I, WEISS EI: Microleakage at the abutment-implant interface of osseointegrated implants: a comparative study. *Int J Oral Maxillofac Implants* 1999; (1): 94–100.
9. GYORGYEI G, UNGVÁRY K, FORSTER A, ET AL: Laser ablated Titanium Implants Testes by Osteoblast Cell Culture. *J Dent Res* 2011. Megjelenés alatt. IADR-CED konf. Budapest Konf. Abstract 423, 115.
10. KOUTOUZIS T, WALLET S, CALDERON N, LUNDGREN T: Bacterial colonization of the implant-abutment interface using an in vitro dynamic loading model. *J Periodontol* 2011; (4): 613–618.
11. LAZZARA RJ, PORTER SS: Platform switching: a new concept in implant dentistry for controlling postrestorative crestal bone levels. *Int J Periodontics Restorative Dent*. 2006 Feb; 26 (1): 9–17.
12. MOUHYI J, DOHAN EHRENFEST DM, ALBREKTSSON T: The Peri-Implantitis: Implant Surfaces, Microstructure, and Physicochemical Aspects. *Clin Implant Dent Relat Res* 2009; Oct 16. [E-pub ahead of print]
13. RIMONDINI L, MARIN C, BRUNELLA F, FINI M: Internal contamination of a 2-component implant system after occlusal loading and provisionally luted reconstruction with or without a washer device. *J Periodontol* 2001; 72 (12): 1652–1657.
14. SALIHOGLU U, BOYNUEGRI D, ENGIN D, ET AL.: Bacterial adhesion and colonization differences between zirconium oxide and titanium alloys: an in vivo human study. *J Oral Maxillofac Impl* 2011; 26 (1): 101–107.
15. TAN WC, LANG NP, SCHMIDLIN K, ZWAHLEN M, PJETURSSON BE: The effect of different implant neck configurations on soft and hard tissue healing: a randomized-controlled clinical trial. *Clin Oral Implants Res* 2011; 22 (1): 14–19.
16. TEIXEIRA W, RIBEIRO RF, SATO S, PEDRAZZI V: Microleakage into and from two-stage implants: an in vitro comparative study. *Int J Oral Maxillofac Implants* 2011; 26 (1): 56–62.
17. VAJDOVICH I, BÓKA P, VAJDOVICH É: Korszerűség és alkalmazhatóság a Denti® Implantációs rendszerben. *Implantológia* 2008; 5 (2): 16–21.
18. VAJDOVICH I. (Ed.): *Dentális Implantológia*. Semmelweis, Budapest. 2008; 330.
19. VAJDOVICH I, NAGY K: A DenTi® implantátumok azonnali beültetésével szerzett 10 éves tapasztalataink az irodalmi adatok tükrében. *Fogorv Szle* 2009; 102: 217–222.
20. WELANDER M. ET AL: The mucosal barrier an implant abutments of different materials. *Clin Oral Impl Res* 2008; 19 (7): 635–641.
21. WENG D, RICHTER EJ: Implant-Abutment Interface from Mechanical to Biologic View of the Microgap. *Implantologie* 2005; 13 (2): 125–130.
22. WINDISCH P, SZENDROI-KISS D, HORVÁTH A, SUBA Z, GERA I, SCULEAN A: Reconstructive periodontal therapy with simultaneous ridge augmentation. A clinical and histological case series report. *Clin Oral Investig* 2008; 12 (3): 257–264.



DR. VAJDOVICH I, DR. OROSZ M:

**Realization of Tissue Care Concept by the use of Denti® Bone Level implants**

Three years of clinical experience in applying Denti® BL implants

Several scientific studies in the international literature discuss the practical application of preventive measures in implantation resulting in long-term success. **These complex preventive principles are referred to as Tissue Care Concept (TCC).** The authors' summarize the characteristics and prerequisites of TCC. Following several years of research, DenTi System Ltd. introduced a new dental implant, the Denti® Bone Level (BL), in accordance with TTC requirements in 2008.


In the last 3 years (between 2008 and 2011), the authors inserted 345 BL implants in 202 patients in either one or two sittings. Immediate, delayed, early or late implantations were performed following extraction. Fixation of crowns supported by implants resulted in immediate, early or delayed loading. The success rate of the implants was >98% in the 3-year period.

Key words: Tissue Care Concept, Bone Level implant, interface, bacterial colonization, successfulness

## Dr. med habil. Albrecht Mária emlékére (1944–2012)

„Azok a barátaink, akiket elveszítettünk, nem a földben pihennek, hanem bent lakoznak a szívünkben.”

*Alexandre Dumas*



Kedves Mari!

Elmentél. Itt hagytaál bennünket, és nem készülhettünk fel a búcsúra. A pénteket még végigdolgoztad, és hétfőn jött a hír, hogy kórházba kényszerültél, üzentél, a héten ne számítsunk Rád. És másnap megtudtuk, hogy végérvényesen legyőzött a kór, mely ellen hosszú évek óta oly hősiiesen küzdöttél. Hivatalosan nem tudunk a betegségedről, csak aggódtunk Érted. Minden nehézség ellenére végezted a munkádat az utolsó percig: tantermi előadások magyar, német és angol nyelven, gyakorlatok, foglalkozás a TDK-s diákokkal, fiatal kollégáink felkészítése Hongkongra az FDI kongresszusra, a pécsi Árkövy Vándorgyűlésre.

Dr. Albrecht Mária egyetemi docens, az orvostudomány kandidátusa pályáját a Semmelweis Orvostudományi Egyetem I. sz. Pathológiai és Rákkutató Intézetében kezdte a fogorvosi diploma kézhez vétele után, kórbonctant és kórszövettant oktatott Lapis professzor úr igazgatása alatt. A Mikszáth Kálmán térre, a Konzerváló Fogászati Klinikára 1975-ben érkezett Bánóczy professzor asszony meghívására. Hozta a szorgalmat, az igényességet. Oktatta a konzerváló fogászat, a klinikai fogászat, a preventív fogászat tantárgyakat, a konzerváló fogászati propedeutika vezetője volt a klinikán. Szakrendelést vitt a diabeteszes betegek számára, el-

látta gondozásukat. Tudományos munkásságát is e területen fejtette ki legfőképp. Számtalan magyar, német és angol nyelvű előadás, közlemény, könyvfejezet, sőt könyv is született eredményeiből. Tudományos diákkörös hallgatói sok előkelő díjjal dicsekedhetnek Rektori pályázaton, TDK konferencián való részvételük eredményeképpen. Közülük ma már sokan oktató társaink, kutatásainak folytatói. Szervezett a philadelphiai Penn Egyetemre hallgatói cserét, volt meghívott előadó a pécsi orvosegyetemen, és konferenciákon, a Semmelweis Egyetem Doktori Programjában, konzulense sok diplomamunkáját író hallgatóknak. Munkásságát fémjelzi a keze alól kikerült megszámlálhatatlan fogorvos, fogszakorvos, akik közül sokaknak mentorként segített a szakvizsgára való felkészülésben. Oktatott, sőt jegyzeteket jelentetett meg a szakdolgozói képzés erősítésére. Tanfolyamokat tartott többek közt a speciális ellátást igénylő betegek, az infekció kontroll, a diabetes mellitusban előforduló fog- és szájbetegségek tárgykörben a fogorvos kollégáknak. De egyénisége értékei közé nem csak a szakmaiság, az erős tudományos oldal tartozott. Zenei műveltsége, művészi hajlamai tették teljessé a mindennapjait. Szeretetteljes, biztos háttérrel nyújtott az utolsó pillanatig édesanyjának, nagynénjének azok távozásáig. Ahogy mi is mindig számíthattunk rá, számíthatott rá a testvéröccse is, akivel egymás fő támaszai voltak.

Albrecht tanárnő emlékét őrizzük, ápoljuk, szeretetünkben megtartjuk!

*Dr. Tóth Zsuzsanna*  
klinikaigazgató és munkatársai

Semmelweis Egyetem, Fogorvostudományi Kar, Gyermekfogászati és Fogszabályozási Klinika, Budapest

## A maradófogazatban előforduló nagyfokú csírahiány Az oligodontia kezelése gyermekkori fogszabályozással

DR. KÁLDY ADRIENN, DR. BALATON GERGELY

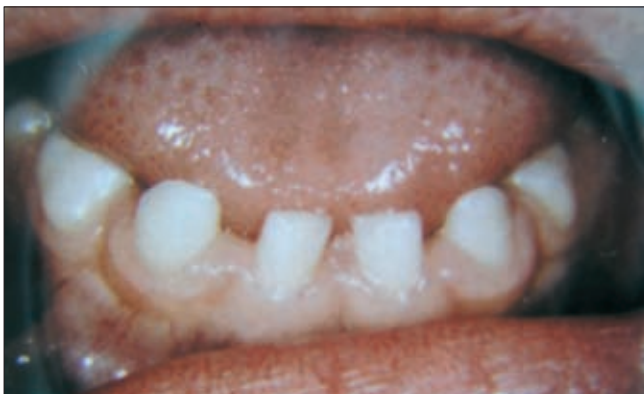Közleményünkben a szerzők maradófogazatban előforduló, több fogat érintő csírahiánnyal foglalkoznak. A fogak számbeli eltéréseit vizsgálva az aplasia előfordulási gyakorisága relatíve nagy, de a valódi oligodontia viszonylag ritka. A Semmelweis Egyetem Fogorvostudományi Karának Gyermekfogászati és Fogszabályozási Klinikáján az utóbbi időben megjelent páciensek között többeknél fordult elő legalább hat fogat érintő csírahiány. Az oligodontia etiológiáját tekintve megállapítható, hogy mind endogén, mind exogén ártalmak szerepet játszhatnak az anomália létrejöttében. Kórereditében az öröklést tartják a legfontosabb tényezőnek, melyet a gyakori familiáris halmozódás is megerősít, ám az esetek nagy részében a kórforma pontos eredetét nehéz meghatározni. A súlyos oligodontia leggyakrabban nem önállóan, hanem egy szisztémás betegség részjelenségeként fordul elő. Az anomália mind esztétikai, mind funkcionális problémát okoz és számos szövődményhez vezethet, ezért különösen fontos a probléma korai felismerése. Terápiája gyakran összetett munkát, egyéni tervezést és megoldást igényel. Szerzők célja volt az oligodontia patogenezisét ismertetni és az orthodontiai terápia lehetőségeit bemutatni, melyek gyakran preprotetikai és implantációt előkészítő kezelést jelentenek.

Kulcsszavak: csírahiány, oligodontia, preprotetikai orthodoncia, multidiszciplináris szemlélet, részárás

### Bevezetés

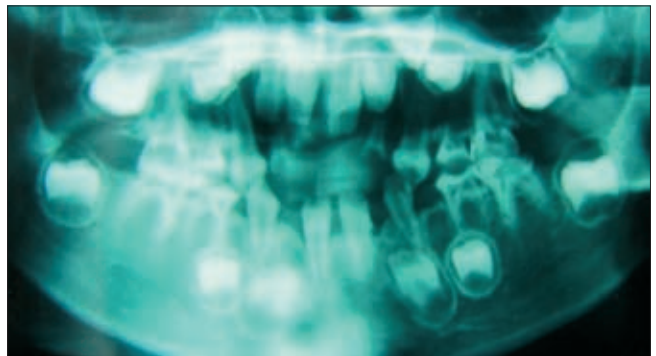
A csírahiányos állapotot a fogazat fejlődési rendellenességeinek számbeli eltérései közé soroljuk, mely esetben a normálisnál kevesebb számú fog fejlődik.

A fejlődési rendellenességek érinthetnek egyes fogakat, fogcsoportokat vagy az egész fogazatot [6, 17]. Valódi oligodontiáról 6-nál több fog veleszületett csírahiánya esetén beszélünk (1. ábra). Az egész fogazatot érintő veleszületett foghiány, az anodontia totalis rendkívül ritka, többnyire nem önálló kórkép [13].



1. ábra. Maradófogazati oligodontia mellett csírahiány a tejfogazatban

Egyes szerzők megkülönböztetik az anodontia subtotalist, néhány meglévő fog esetén. Kórszövettani csoportosítás szerint beszélhetünk aplasiáról és agenesisről [18]. Hazai felmérés szerint, a 6–18 éves korosztályban minden hatodik fiatalnak van csírahiánya [10].



2. ábra. Tejmetszők aplasiája

A gyakoriságra vonatkozó konkrét adatok jelentősen eltérnek egymástól [18]. Tejfogazatban ritka, 0,5–1% az előfordulási arány, míg ez a maradófogazatban 1,6–9,6% körül mozog [16]. Az összes csírahiányos eset 7,14%-a halmozott aplasia, tehát az oligodontia tényleges előfordulása lényegesen ritkább, 0,16–1,12%-ra



tehető [10,17]. Tejfogazatban főként a metszők területén találkozunk csírahiánnyal és a tejfogazat anomáliái bizonyos mértékben összefügghetnek a maradófogakéval (1., 2. ábra). Az oligodontia Foster és Van Roey szerint felosztható az egyes fogazattípusokban tapasztalható előfordulása alapján [3]:

1. A maradófogak teljes hiánya ellenére a tejfogazat normális
2. A maradófogak teljes hiánya és részleges anodontia a tejfogazatban
3. Részleges maradó- és tejfoghiány
4. Részleges maradófogazati anodontia esetén normális tejfogazat
5. Maradófogazat teljes számú, de részleges tejfoghiány tapasztalható

A leggyakrabban előforduló részleges maradófogazati anomália az esetek nagyobb részében ép tejfogazattal társul. Oligodontia esetén a nemek közötti eloszlás tekintetében nincsen különbség, de ha csak egy-egy fog csírahiányát vizsgáljuk akkor általában női dominanciával találkozunk [1].

Célunk volt az oligodontia patogenezisét ismertetni és néhány terápiás lehetőséget bemutatni, melyekkel az oligodontia sikeresen orvosolható a gyermekkortól kezdve, illetve jelenthet előkezelést, a sokszor végleges megoldásként szükséges implantációs és protetikai rehabilitációhoz.

#### *Az oligodontia általános kórerediti jellemzése*

A Bolk-féle terminális redukciós elméletnek vagy az embrionális elméletnek megfelelően a csírahiányos állapotokat tekinthetjük egyrészt az emberi fogazat redukciós részjelenségeként, másrészt endogén és exogén ártalmak hatására bekövetkező fejlődési rendellenességnek [7, 18]. Az oligodontia kórereditében az öröklést tartják a legfontosabbnak, amit a gyakori familiáris halmozódás is megerősít.

Az anomália pontos eredetét nehéz meghatározni, ám az esetek 10%-ában jól definiálható, endogén, örökletes kórképek [20]. Ha az oligodontia valamely szindróma tüneteént jelentkezik, akkor legtöbbször úgynevezett monogén ártalmakról beszélünk, melyek mendeli öröklődésmentet követnek. A számos monogén szindróma közül – néhány példát említve – gyakran fordul elő súlyos oligodontia a Hypohidrotikus ectodermalis displasia, a Goltz-szindróma, a Pierre-Robin-, a Dubowitz- vagy a Williams–Beuren-szindróma esetében [2, 5, 6, 9].

Szintén örökletes kórképek közé tartoznak a kromoszóma-aberrációk tüneteént jelenlévő csírahiányos állapotok, melyek jelentkezhetnek kromoszóma számbeli eltérésként, mint például a Down-szindróma esetében [9], és szerkezeti eltérésként, mely egyes tanulmányok szerint a kromoszómakép „A” csoportjában fordul elő a metacentrikus kromoszómákon [4, 13].

Azokban az esetekben, amikor az oligodontia nem egy szindróma tüneteént, hanem izoláltan jelentkezik, valamilyen multifaktoriális malformáció felelős az ano-

mália kialakulásában. Egyes kutatások fényt derítettek bizonyos génekre, nevezetesen az MSX1, PAX9 és az AXIN2 génekre, melyek örökíthetik az oligodontiára való hajlamot [9, 12].

Exogén, teratogén ártalmak közé sorolhatjuk a maternális károsodásokat, az anyai szervezet idült megbetegedéseit és az anya valamint a magzat szervezetére kívülről ható ártalmakat [15].

#### *Terápiás lehetőségek, az orthodonciai ellátás tervezése esetbemutatással*

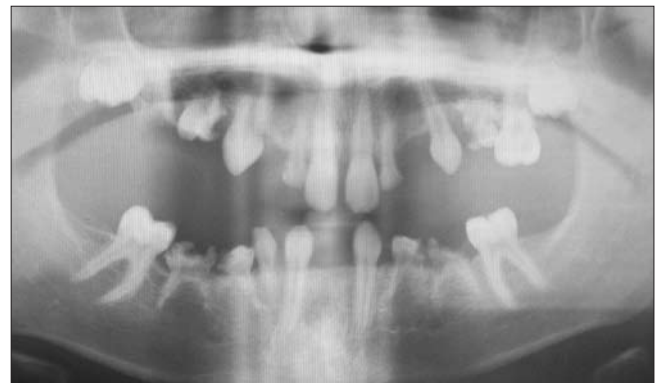Az oligodontia és a következményes elváltozások gyógyítása komplex feladat.

A kezelés minden esetben multidiszciplináris szemléletet, egyéni tervezést és megoldást igényel, az eltérés súlyosságától, a páciens életkorától és fogazati állapótól függően [18].

Azon gyermekeknél, ahol a kezelés befejezése ill. implantológiai ellátás nem várható 1–1,5 éven belül, kivehető készülékkel kezdjük a kezelést, amely kielégíti az esztétikai, funkcionális, fonetikai elvárásokat és a pszichés zavarokat is segít áthidalni, valamint előkészíti a későbbi kezeléseket.

#### *Eset 1:*

14 éves fiú páciens súlyos, 21 maradó fogat érintő csírahiánnyal érkezett klinikánkra. A panorámafelvételen látható meglévő maradó fogak [16, 13, 11, 21, 23, 26, 27, 36, 33, 43, 46] a helyükről elmozdultak (3. ábra). A nagymértékű foghiány a rágófunkció csökkenését,

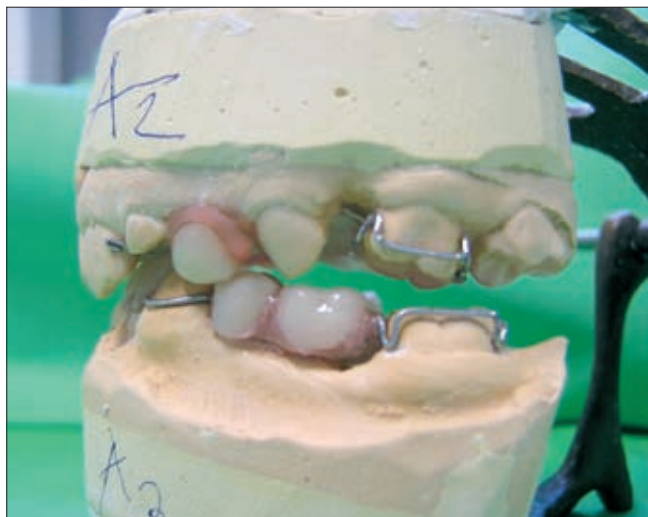


3. ábra. 14 éves páciens panorámafelvételén látható a maradó fogak nagyfokú csírahiánya

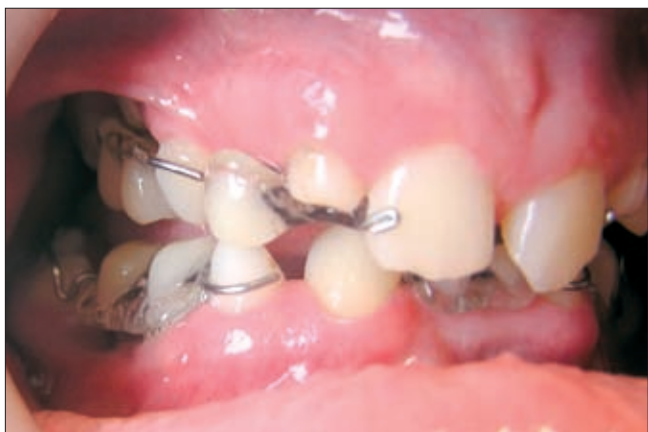a processus alveolaris alulfejlődését és beszédhibát okozott a páciensnél. A fogazat helyreállításához fogszabályozó kezelésre, illetve a hiányzó fogak implantátumokkal történő pótlására van szükség. A konzervatív fogászati ellátás és a destruálódott tejfoggyökök eltávolítása után kivehető lemezekkel kezdtük az orthodonciai kezelést, mellyel a hiányzó fogakat is pótltuk egyben.

Az orthodonciai-protetikai megoldásként alkalmazott, előkezelést jelentő kivehető készülékekkel, esetlegesen egyéb feladatok megoldását is elkezdhetjük, mint pél-

dául jelen esetben páciensünknel a metszőfogak közötti rések zárását diasthemazáró kapocccsal. Egyéb esetekben az aktív tágitócsavaros lemezekkel lehetőség van a fogív tágitására és az esetleges impaktált fogak számára helyteremtésre. A lehetséges fennálló diszfunkciók kiküszöbölésére, illetve a harapás korrekciójára funkciókészüléket is alkalmazhatunk. Páciensünknel a kivehető lemezekkel egyben pótoljuk a hiányzó fogakat a felmerülő esztétikai és funkcionális igényeknek megfelelően anélkül, hogy az állcsontok normális növekedését, fejlődését akadályoztat-



4. ábra. Kivehető készülék pótfogakkal és diasthemazáró kapocccsal a mintán



5. ábra. A készülék a szájban

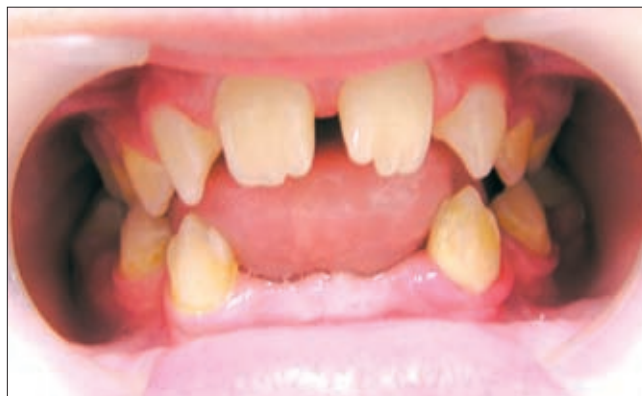nánk (4, 5. ábra). A 17–19 éves korban sorra kerülő implantációig célunk a helyfenntartás és a későbbiekben készülő fogpótlás pillérfogainak tengelykorrekciója (preprotetikai orthodoncia).

#### Eset 2:

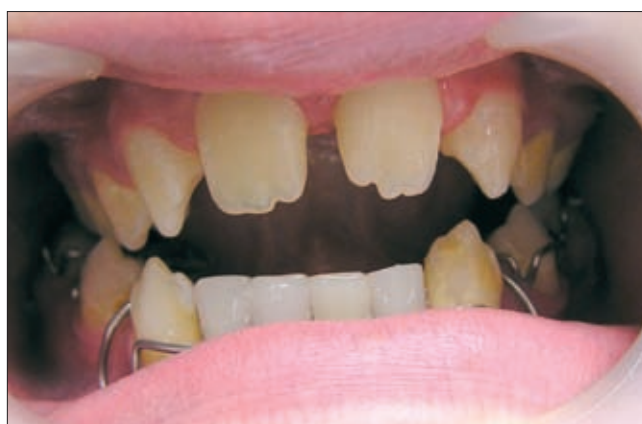12 éves lány páciens a metszők és premolarisok területén jelentkező csírahiánnyal, valamint a jobb alsó kvadránsban impaktált második premolarissal érkezett a klinikánkra (6. ábra). A hiányzó maradó fogak a kö-

vetkezők: 18, 12, 22, 25, 28, 38, 35, 32, 31, 41, 42. A nagymértékű foghiány, annak lokalizációjából kifolyólag súlyos fonetikai hibát és pszichés gátlást okozott, ezért elsődleges feladatunk ezen fogak pótlása a fogszabályozó kezeléssel egy időben. Alsó kivehető aktív tágitócsavaros lemezzel kezdtük a kezelést, melylyel az impaktált premolaris számára teremtünk helyet és egyidejűleg pótoljuk a hiányzó alsó metszőfogakat (7. ábra).

Olyan esetekben is kezdetjük a kezelést kivehető készülékkel, ahol a páciens életkora ugyan megengedi



6. ábra. 12 éves páciens oligodontiával, impaktált jobb alsó premolarissal



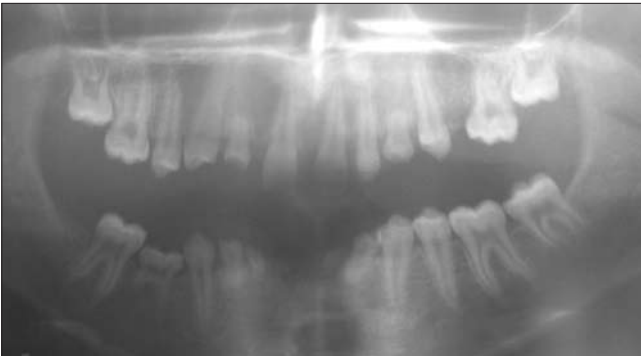7. ábra. Kivehető aktív lemez tágitócsavarral és az alsó metszők hiányát pótló akrilát fogakkal

a rögzített készülék alkalmazását és később implantációs beavatkozás kívánatos, de a körülmények nem teszik lehetővé, vagy nem kedvezőek a rögzített készülékkel történő kezelés azonnali elkezdésének. Ilyen fordulhat elő például a foghiány következtében kialakult súlyos mélyharapás esetében, ahol előkezelésként kivehető készülékkel próbáljuk enyhíteni a nagyfokú harapási eltérést.

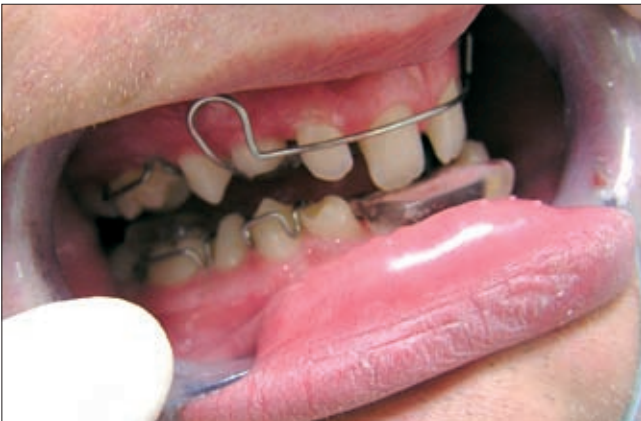#### Eset 3:

16 éves fiú páciens panorámafelvételén látható a súlyos, minden fogcsoportot érintő csírahiány. A hiányzó maradófogak : 18, 13, 12, 23, 25, 28, 38, 33, 32, 31,

41, 42, 43, 45, 46, 48. A mind a négy kvadránst érintő szemfoghiány még oligodontiában is ritkán fordul elő (8. ábra). A páciensnél az oldalzónában lévő foghiány és az alsó frontfogak teljes hiánya miatt mélyharapás



8. ábra. Minden fogcsoportot érintő csírahiány 16 éves páciensnél, mind a négy kvadrántra kiterjedő szemfog csírahiánnyal



9. ábra. Felső metszők intrudálása kivehető készülékkel

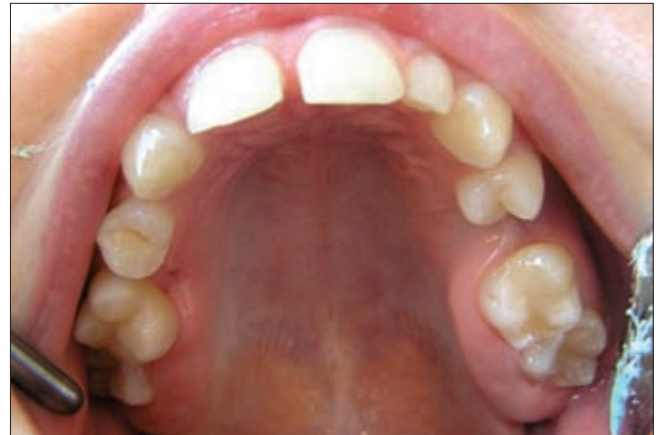alakult ki, valamint a felső nagymetszők nagymértékben elongálódtak. Ezen fogak intrudálását és a harapás emelését kivehető készülékkel végezzük (9. ábra). A továbbiakban rögzített készülékes kezelés valamint implantációs és protetikai rehabilitáció tervezett.

Ha a kezelés várhatóan orthodonciai eszközökkel befejezhető, és nincsen szükség implantációs vagy protetikai beavatkozásra, választhatjuk egyből a rögzített készülékes kezelést, amennyiben azt a páciens életkora engedi. A kezelés során igyekszünk részárassal, illetve az esetleges retineált, ectopiás fogak sorba állításával egy elfogadható okklúziót létrehozni. A kezelés végeztével gyakran lehet szükség az esetlegesen megmaradt vagy a csökevényes fogak okozta rések minimál invazív ellátására, mely elsősorban kompozittal történő felépítést vagy kerámiahéjjal való korrigálást jelent [8, 11, 17].

Ha a teljes rehabilitációhoz szükség van implantációs vagy protetikai kezelésre, és ezen beavatkozások várható időpontja 1, 5 éven belül esedékes, alkalmazhatunk egyből fix készülékes előkészítést.

#### Eset 4 :

18 éves lány páciens többszörös, a 18, 15, 12, 25, 28, 38, 35, 45, 48-as fogakat érintő csírahiánnyal érkezett fogszabályozó kezelésre (10. ábra). A rögzített készülé-



10. ábra. A felső fogívben a második premolarisok és jobb felső kettes csírahiánya valamint csap alakú bal felső kettes 18 éves páciensnél

kes fogszabályozó kezeléssel célunk az esetleges pillérfogak tengelykorrekciója, a fennálló fedőharapás megszüntetése, a középvonal beállítása, valamint a meglévő fogak olyan irányú elrendezése, amellyel az implantáció és a fogpótlások elkészülte után biztosítható a helyes okklúzió és esztétikum.

### Összefoglalás

Az oligodontia esztétikai hátrányt és funkcionális problémákat okoz, szövődményekhez vezethet. A rágófunkció csökkenésével nehezítetté válik a táplálkozás, és emésztési panaszok alakulhatnak ki. A foghiány következtében zavart szenved a hangképzés, gyakran súlyos fonetikai problémákat okozva. A harapási eltérés hosszú távon ízületi diszfunkció és fogágybetegség kialakulásához vezethet, valamint az arcprofil előnytelené válik [21]. Az oligodontiával diagnosztizált páciensek nagy részénél már gyermekkorban pszichés gátlások alakulnak ki, ezért fontosnak találjuk a probléma korai felismerését és kezelését.

Az ellátásban gyakran részt kell vennie orthodontusnak, szájsebésznek, konzerváló fogászati és protetikai szakembernek, valamint logopédusnak. Orthodonciai beavatkozással, részárassal megelőzhetjük a fogvándorlást, a traumás okklúzió kialakulását, kedvezőbb feltételeket teremthetünk a későbbi fogpótlásokhoz.

A csontosodás befejeztével elvégzett implantációs beavatkozással és a protetikai rehabilitációval helyreállíthatjuk a rágófunkciót, a hangképzést, és biztosíthatjuk az állcsontok normális fejlődését.



## Irodalom

1. AASHEIM B, OGAARD B: Hypodontia in 9-year old Norwegians related to need of orthodontic treatment. *Scand J Dent Res* 1993; 101: 257–260.
2. ARTE S, NIEMINEN P, PIRINEN S, THESSLEFF I, PELTONEN L: Gene defect in hypodontia: Exclusion of EGF, EGFR and FGF-3 as Candida genes. *J Dent Res* 1996; 75: 1346–1352.
3. BAKODY R, LELKES T: Részleges és teljes anodontia protheticiai ellátása a gyermekkorban. *Fogorv Szle* 1972; 65: 37–41.
4. BAKODY R, OTTÓ G: Kromoszóma rendellenességgel társult partiális anodontia előfordulása egy testvérpárnál. *Fogorv Szle* 1976; 69: 18–21.
5. BAKODY R: Hypodontia előfordulása egypetéjű ikerpárban; genetikai vonatkozások. *Fogorv Szle* 1976; 69: 305–308.
6. BAKODY R: Anhydrosisis ektodermális dysplasia fogazati rendellenességei. *Fogorv Szle* 1978; 71: 26–28.
7. BÓTYIK M: Néhány megfigyelés a fogak számbeli eltéréseiről. *Fogorv Szle* 1976; 69: 146–148.
8. CARTER TJ, GILLGRASS TJ, HOBSON RS, JEPSON N, MEECHAN JG, NOHL FS: The interdisciplinary management of hypodontia: orthodontics. *Br Dent J* 2003; 194: 361–366.
9. CZEIZEL E: A fog-anomáliák genetikai háttere. *Fogorv Szle* 1978; 71: 321–331.
10. GÁBRIS K, TARJÁN I, CSIKI P, KONRÁD F, SZÁDECZKY B, RÓZSA N: A maradó fogak csíráhiányának előfordulási gyakorisága és a kezelés lehetőségei. *Fogorv Szle* 2001; 94: 137–140.
11. JEPSON NJ, NOHL FS, CARTER NE, GILLGRASS TJ, MEECHAN JG, HOBSON RS: The interdisciplinary management of hypodontia: restorative dentistry. *Br Dent J* 2003; 194: 299–304.
12. ÓVÁRI G, MOLNÁR B, TARJÁN I, HERMANN P, GERA I, VARGA G: Fogágybetegségek és fogcsíráhiányok kialakulásában szerepet játszó génpolimorfizmusok vizsgálata: módszertani alapok. *Fogorv Szle* 2007; 100: 259–265.
13. SÁGI I: A csíráhiányos betegek kezelése. *Magyar Fogorvos* 1996; 5: 4–6.
14. SCHRANZ D: Chromosoma aberratio okozta sztomatológiai multiplex fejlődési rendellenességek. *Fogorv Szle* 1982; 75: 193–199.
15. SCHUMACHER H, IVÁNKIEVICZ D: A craniofacialis dysplasiák keletkezésének és megelőzésének időszerű kérdései. *Fogorv Szle* 1976; 69: 213–216.
16. SILVA MEZA R: Radiographic assesment of congenitaly missing teeth in orthodontic patients. *Int J Paediatr Dent* 2003; 13: 112–116.
17. SOÓS B, ALFÖLDI Á, FÁBIÁN G, JOBBÁGY-ÓVÁRI G, HERMANN P: A hypodontia következtében létrejött foghiány ellátásának lehetőségei, Irodalmi áttekintés I. *Fogorv Szle* 2010; 103: 11–15.
18. SZEPESI M, NEMES J, KOVALECZ G, ALBERTH M: A csíráhiányok előfordulási gyakoriságának vizsgálata a DEOEC FOK Gyermekfogászatán 1999 és 2003 között. *Fogorv Szle* 2006; 99: 115–119.
19. TAVAJOHI-KERMANI H, KAPUR R, SCIOTE J: Tooth agenesis and craniofacial morphology in an orthodontic population. *Am J Orthod Dentofacial Orthop* 2002; 122: 39–47.
20. VASTARDIS H: The genetics of human tooth agenesis: New discoveries for understanding dental anomalies. *Am J Orthod Dentofacial Orthop* 2000; 117: 650–656.
21. XIANGHONG BU, KHALED K, ROSS S. H: Dental arch dimensions in oligodontia patients. *Am J Orthod Dentofacial Orthop* 2008; 134: 768–772.

DR. KÁLDY A, DR. BALATON G:

**Severe Hypodontia In Permanent Dentition**  
*Orthodontic treatment of oligodontia in children*

Our study is aimed to focus on severe hypodontia, the absence of multiple teeth in permanent dentition. Examining the variation of the number of teeth agenesis of permanent teeth is relatively common but real oligodontia is rarely encountered during our daily work. At a number of patients recently attending the Pedodontics and Orthodontics Department of the Dental Faculty of Semmelweis University oligodontia, the absence of at least six or more permanent teeth was found. Examining the aetiology of oligodontia it can be determined that both endogen and exogenous environmental factors may contribute to the cause of the anomaly. In its pathology genetics is considered as the dominant factor what is also proved by familiar inheritance aggregation however it is hard to determine the aetiology in most cases. Severe oligodontia most often is part of certain syndromes. The anomaly causes not only aesthetical and functional problems but also may lead to several complications so early recognition and referral is considered essential. Therapy often involves multidisciplinary approach with individual assessment and planning. We would like to present the possibilities of orthodontic pre-treatment for prosthetic and implant replacement through our cases.

Key words: tooth agenesis, oligodontia, multidisciplinary management, orthodontic pre-treatment for prosthetic



## Beszámoló a Magyar Fogorvosok Egyesülete tisztújító küldött-közgyűléséről

Pécsett, 2012. szeptember 20-án a Kodály Központban, az Árkövy Vándorgyűlés alkalmával rendezték meg a Magyar Fogorvosok Egyesülete tisztújító küldött-közgyűlését.

Napirendi pontok:

1. Elnöki köszöntő
2. Körmöczi-pályázat díjátadása
3. Főtitkári beszámoló
4. Pénztáros beszámolója
5. Számvizsgáló Bizottság jelentése
6. Seal-szerződések támogatása
7. Javaslat a vezetőség létszámának felülvizsgálatára
8. Az új vezetőség megválasztása
9. Az új vezetőség ülése, az új elnökség megválasztása

A Magyar Fogorvosok Egyesülete 1973. november 1-jén tartott vezetőségi ülésén Körmöczi Zoltán, a *Fogorvosi Szemle* 1908–1925 évek közötti első főszerkesztője emlékére **Körmöczi Zoltán-pályadíjat** alapított.

A Magyar Fogorvosok Egyesülete 2012. évben a *Fogorvosi Szemle*ben megjelent közleményei közül

*Dr. Borbély Judit és mtsai:* A hazai felnőtt lakosság parodontális állapota epidemiológiai felmérés alapján és *Dr. Szalma József és mtsai:* A jellegzetes panoráma-röntgen-jelek szerepe a nervus alveolaris inferior sérülések várható megítélésében alsó bölcsességfogak eltávolításakor című dolgozatát **a Körmöczi-pályadíj megosztott első fokozatával tüntette ki.**

A díjazottaknak gratulálunk és jó egészséget, további sikereket kívánunk!

A küldött-közgyűlés megerősítette az MFE Seal-szerződések támogatását a Procter and Gamble-lel (Oral-B elektromos fogkefe), a Colgate Palmolive-vel (fogkrém, fogkefe), a Johnson & Johnsonnal (Listerine) és a Henkel-Vademecummal (fogkrém).

Határozat született a taglétszám csökkenése miatt a vezetőség létszámának jövőbeli felülvizsgálatáról. Ennek célja, hogy minden tagtársaság és régió továbbra is megfelelő létszámban képviseltesse magát a vezetőségben.

### Magyar Fogorvosok Egyesülete megválasztott elnöksége

#### Elnök:

Dr. Gera István

#### Főtitkár:

Dr. Tóth Zsuzsanna

#### Előző elnök:

Dr. Márton Ildikó

#### Pénztáros:

Dr. Fábíán Gábor

#### A *Fogorvosi Szemle*

#### főszerkesztője:

Dr. Fejérdy Pál

#### Alelnökök:

Dr. Barabás József, Dr. Szabó Gyula

#### Főtitkárhelyettesek:

Dr. Hegedűs Csaba, Dr. Nagy Katalin

#### Jegyzők:

Dr. Bartha Károly, Dr. Nagy Ákos

Semmelweis Egyetem Fogpótlástani Klinika, Budapest

## Egyéni rágópályák kialakításának jelentősége temporomandibuláris ízületi diszfunkció esetén

### *Esetismertetés*

DR. NAGY ZSANETT, DR. SCHMIDT PÉTER, DR. HERMANN PÉTER

Felnőtt korú, Angle II/2 fedőharapással, enyhe ízületi panaszokkal rendelkező páciens protetikai rehabilitációját ismertetik a szerzők. Elülső mélyharapás esetén a metszőfogvezető pályák mereedsége megnő, mely kedvezőtlen hatással lehet az ízületi mozgásokra. Protetikai kezelésük célja az ízületi és a metszőfogvezető pályák összehangolása a mandibula elmozdulásai során. Ezt harapásemelés segítségével és új frontfogvezető pályák kialakításával érték el. Két egymást követő lépésben, összesen 5 mm-rel emelték meg a harapási magasságot a front területen, mely a moláris régióban – az 1:3 arányt tekintve – kevesebb, mint 2 mm-nek felel meg. A fogpótlások a centrális okklúziós helyzetnek megfelelően részlegesen egyéni értékekre állítható, Protar 5B (KaVo) típusú artikulátorban készültek. Ezután a megemelt harapási magasságnak megfelelő helyzetben új frontfogvezető pályákat alakítottak ki, teljesen egyéni értékekre állítható Protar 9 (KaVo) típusú artikulátorban készített fogpótlásokkal.

Kulcsszavak: mélyharapás, TMD, egyéni értékű artikulátor, centrális okklúzió, egyéni rágópályák

### Bevezetés

A temporomandibuláris ízületi diszfunkció (TMD) etiológiáját tekintve komplex, multifaktoriális betegség, számos kóros tényező hozható összefüggésbe kialakulásával. Az irodalomban eltérő vélemények vannak az okklúziós rendellenességek szerepéről a TMD prevalenciájában. Egyes vizsgálatok pozitív kölcsönhatást mutattak ki [2, 4, 9, 10, 11, 14, ], míg mások negatív vagy másodlagos szerepet tulajdonítottak neki [3, 8, 17]. A metszőfogak horizontális és vertikális túlharapásának (overjet, overbite) szerepéről szintén eltérőek az eredmények. Egyes szerzők szerint a megnövekedett overbite [7, 18] vagy a frontfogvezető pályák mereedsége [21, 1] predisponáló tényezőként szerepel a TMD kialakulásában.

A mandibula mozgáspályáját két tényező befolyásolja: hátsó fő befolyásoló tényezőként a temporomandibuláris ízület (condylar guidance), míg a mozgások elülső korlátjaként a frontfogak (anterior guidance, frontfogvezető pályák) játszanak szerepet. A condylusok centrális relációs helyzetükből lefelé, előre felé mozdulnak el az eminentia articularis lejtőjén. Az elmozdulás során a condylusok által leírt pályát nyírlíri pályának (condylus sagittalis) nevezzük. A lefelé irányuló elmozdulás mereksége az eminentia articularis, valamint a discus és a fejecs anatómiai struktúrájától függ. Az elmozdulás horizontális referen-

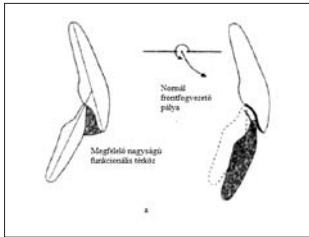
ciásíkhöz viszonyított szögértéke a sagittalis condylus inklináció. Kezelésünk során ezt állandónak tekintjük, változást csak bizonyos esetekben (trauma, patológiás elváltozások, sebészi beavatkozás) detektálhatunk.

A mandibula elülső részének mozgáspályáját a frontfogak határozzák meg. A mandibula propulziós, lateropulziós elmozdulásai során az alsó fogak incizális éle a felső fogak palatinális felszínén csúsznak el. E felszínnek mereksége határozza meg a vertikális elmozdulás mértékét. A metszőfogak propulziós elmozduláskor leírt pályáját nyírlíri pályának (symphysis sagittalis) nevezzük, szögértékét a horizontális referenciasíkhöz viszonyítjuk. Az elülső frontfogvezető pálya változtatható fogpótlással vagy fogszabályozó kezeléssel [6, 16].

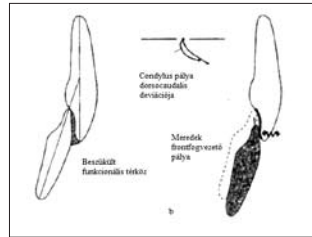
Korábban a condylus sagittalist és a frontfogvezető pályákat egymástól független faktoroknak ítélték meg [15]. A legújabb tanulmányok különböző korrelációt mutattak ki közöttük [12, 13, 20]. A két pálya között lineáris kapcsolatot azonban nem feltételezhetünk, mivel a condylus sagittalis konvex, míg a symphysis sagittalis konkáv.

Kezelési tervünket a „Slavicek modell” alapján állítottuk fel [19]. Ideális, zavartalan metszőfogvezető pályák működéséhez a modell a symphysis sagittalis és a condylus sagittalis között harmonikus kapcsolatot, valamint megfelelő nagyságú funkcionális térközt kíván meg. A funkcionális tér az alsó metszőfogak labiá-

lis és a felső metszőfogak palatinális felszíne közötti tér (1a. ábra). Ha a funkcionális tér beszűkül, a metszőfogvezető pálya meredeksége megnő, így tehát a mandibula elmozdulásakor a condylusok által leírt pálya másodlagosan dorsocaudalis irányba deviál (1b. ábra). A mandibula elmozdulásai során ez a metszőfogak



1a. ábra. Fiziológias nagyságú funkcionális tér esetén a temporomandibuláris ízülettel harmonikusan működő frontfogvezetés alakul ki [19].



1b. ábra. Beszűkült funkcionális tér esetén a mandibula elülső része meredek frontfogvezető pálya mentén mozdul el, így másodlagosan a condylusok által leírt pálya dorsocaudalis irányba deviál [19].

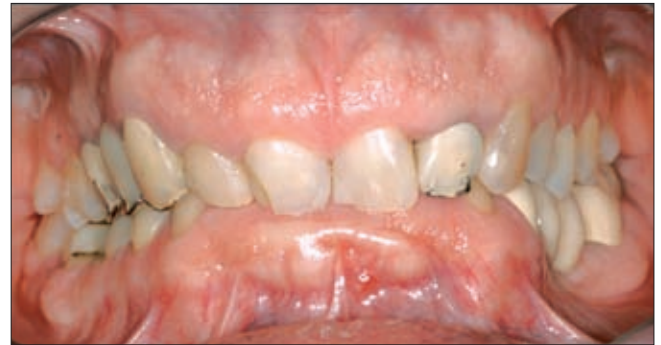traumás összetalálkozását és a temporomandibuláris ízületben kedvezőtlen erőhatások, diszfunkció kialakulását eredményezheti.

Angle II/2. osztályú mélyharapás esetén a sagittális frontfogvezető pálya meredeksége megnő, a funkcionális tér beszűkül. Propulziós elmozduláskor a felső metszőfogak palatinális felszíne nem vesz részt a frontfogvezetésben, az alsó metszőfogak labiális felszíne csupán a felső metszőfogak éli részével érintkezik. A terhelés tehát e két régióban oszlik el, melynek következtében a kopási fazetták megjelenése is ezekre a területekre jellemzőek [20].

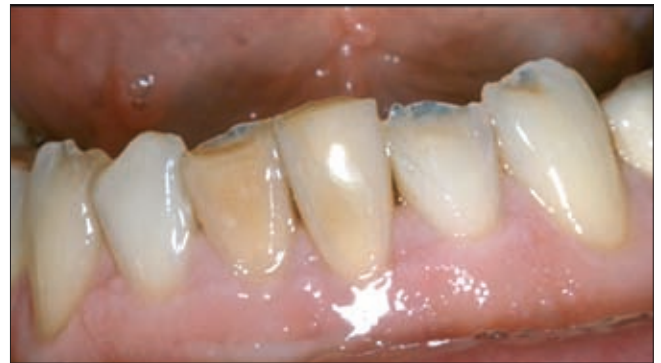### Felvételi státusz

43 éves férfibeteg a jobb felső kemény műanyag leplezésű hídpótlásának, valamint a bal felső szintén ke-

mény műanyag leplezésű szőlő koronájának kedvezőtlen esztétikai hatása miatt jelentkezett a Semmelweis Egyetem Fogpótlástani Klinikáján. A páciens általános anamnézisében fogászati ellátást befolyásoló tényező nem szerepelt, így azt külön nem részletezzük. A szájvizsgálat során a metszőfogakon Angle II/2 harapás

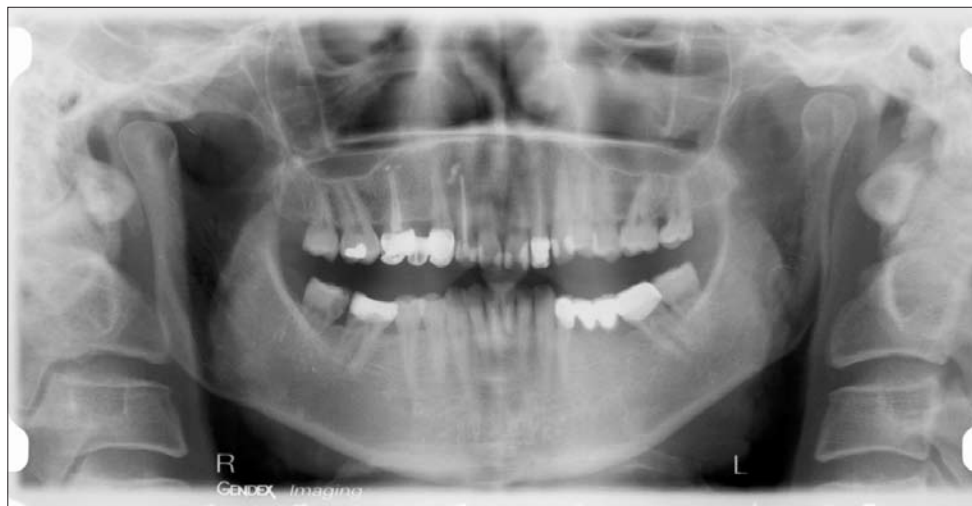

2. ábra  
A kiindulási fotón jól látható a páciens fedőharapása



3. ábra  
Beszűkült funkcionális tér esetén az attríciós hatások az alsó metszőfogak labiális felszínének kiterjedt részét érik.

jeleit figyelhettük meg: mélyharapást (overbite: 9 mm) (2. ábra), a felső metszőfogak retrúzióját. Jellemzően az



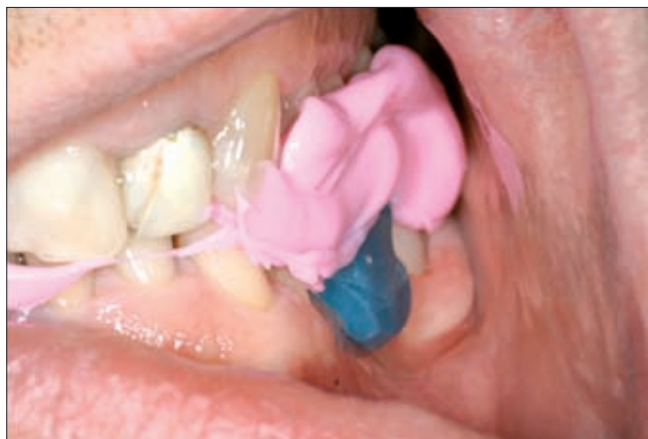4. ábra. A kiindulási OP-felvétel

alsó metszőfogak labiális felszínének nagyfokú attrícióját (3. ábra), valamint kezdődő temporomandibuláris ízületi elváltozást: szájnýtáskor és záráskor jelentkező ízületi kattogást (reciprok kattogás) és terheléskor jelentkező enyhe ízületi fájdalmat diagnosztizáltunk. A mandibula maximális elmozdulásainak mértéke fiziológiás határon belül voltak, mozgáskorlátozottságot nem tapasztaltunk. A beteg parodontiuma ép, sztomatookológiai szűrése negatív volt.

A kiindulási protetikai státusz a beteg első megjelenésekor a következő volt: jobb felső kvadránsban 3 tagú, kemény műanyag leplezésű hídpótlás (pillérfogak: 13, 15), a bal felső kvadránsban 22 fogon kemény műanyag leplezésű szőlő korona, a bal alsó kvadránsban 4 tagú fémkerámia hídpótlás (pillérfogak: 34, 37). A teljes diagnózis felállításához, a felvételi státusz pontos dokumentálásához kiegészítő röntgenfelvételeket készítettünk (4. ábra). A két alsó középső metszőfogról készített periapikális röntgenfelvételen parodontális csontpusztulás látható, valamint a fogak krónikus periapikális gyulladás, mely az évekkel korábban végrehajtott rezekció hatására sem gyógyult. A röntgenlelet, valamint a fogak nagyfokú kopása, mozgathatósága a fogak túlterheltségére utal, mely feltehetőleg okklúziós diszharmónia jeleként jött létre. A felsorolt okok miatt a két alsó középső metszőfog eltávolítása mellett döntöttünk. A mandibula mozgáspályáinak analizálásához ultrahangos elven működő digitális axiográfot (ARCUSdigma-KaVo) használtunk. Vizsgálataink megerősítették, hogy a temporomandibuláris tünetek hátterében okklúziós zavar áll, melyet a mélyharapás mellett a condylus sagittalis és a metszőfogvezető pályák közötti inkongruencia idéz elő.

### A fogászati ellátás speciális szempontjai

A temporomandibuláris ízületi elváltozást mutató páciensek ellátásakor kiemelkedően fontos a gnatólógiai szemlélet érvényesítése a fogpótlások megtervezésé-



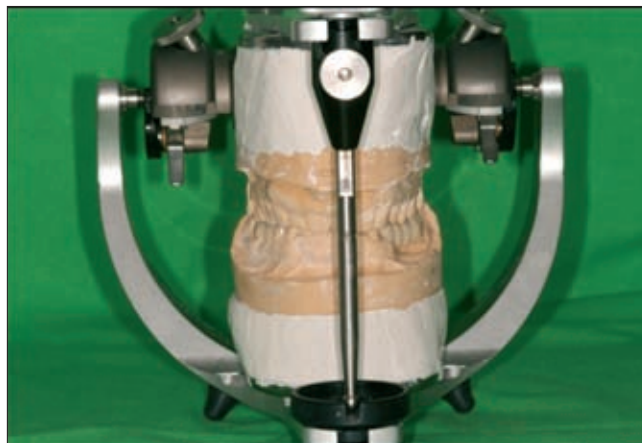
5. ábra

Az elkészült támasztócsavaros regisztráció a centrális okklúziós helyzetet rögzíti

nél, kivitelezésénél. Ebben nyújt segítséget az arcív és az ezzel együtt használható részlegesen vagy teljesen egyéni értékekre állítható artikulátor, az artikulátor programozásához szükséges egyéni értékek, valamint a centrális relációs fejecshelyzet meghatározása. A kezelés során a mandibulaelmozdulások egyéni szögértékeinek meghatározásához ugyancsak ARCUSdigmát használtunk, mely egyben az arcívet is magában foglalja. A fogpótlásokat Protar 5B (KaVo) részlegesen, majd Protar 9 (KaVo) teljesen egyéni értékekre állítható artikulátorokban készítettük, melynek indoklását a későbbiekben részletezzük. A centrális relációs helyzetet támasztócsavaros regisztráció segítségével határoztuk meg (5. ábra). Protetikai kezelésünk célja a fiziológiás ízületi elmozdulások és a metszőfogvezető pályák összehangolása a mandibula elmozdulásai során. A páciens fedőharapása miatt, ahhoz, hogy a metszőfogvezető pálya meredekségét csökkentjük, a frontfogak túlharapásának mértékét is csökkentenünk kellett. Ezt harapásemelés segítségével és új frontfogvezető pályák kialakításával értük el.

### A kezelés menete

Első lépésben a konzerváló fogászati kezelés során a szuvas léziók ellátása történt meg. Ezt követte a bal alsó oldalsó híd eltávolítása, majd a 34, 37 és a 44, 45, 46 fogak csonkelőkészítése. Az ideiglenes protetikai



6. ábra

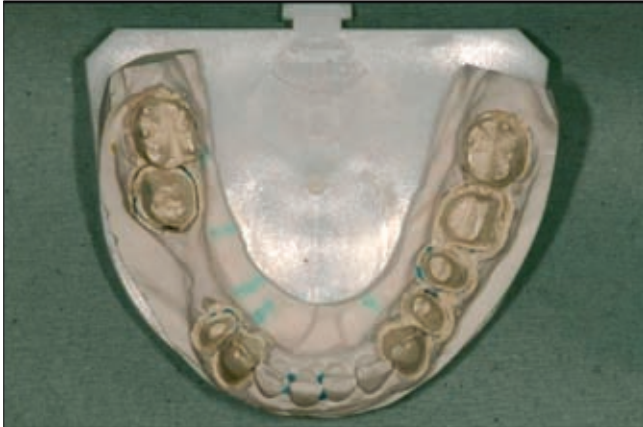A végleges harapási magasság beállítása ideiglenes fogpótlásokkal KaVo Protar 5B részlegesen egyéni értékekre állítható artikulátorban

kezelési tervünknek megfelelően, két egymást követő lépésben, összesen 5 mm-rel emeltük meg a harapást a front területen, mely a moláris régióban az 1:3 arányt tekintve kevesebb, mint 2 mm-nek felel meg [5]. Az ideiglenes, fémerősítésű kemény műanyag fogpótlások a centrális okklúziós helyzetnek megfelelően részlegesen egyéni értékekre állítható Protar 5B típusú artikulátorban készültek el (6. ábra). Az artikulátorban a Bennett-szög és a condylus sagittalis egyé-



ni szögértékeinek megfelelő elmozdulások modellezhetőek.

A páciens az ideiglenes fogpótlásait másfél-másfél hónapig panaszmentesen viselte, ezután a végleges kezelési terv szerint a megemelt harapásnak megfelelően



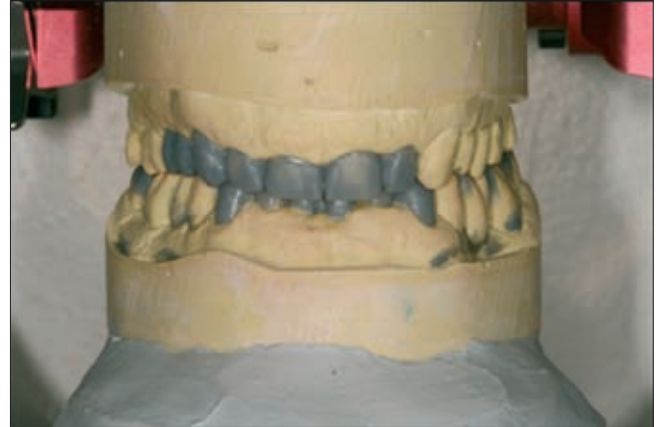7. ábra. Galvanizált mintán a csontok chamfer vállas előkészítése látható

a bal alsó kvadránsban fémkerámia hidat (pillérfogak 34, 37) és a 44, 45, 46 fogakra szóló fémkerámia koronákat terveztünk. A csontok végleges chamfer vállas előkészítését követően a kétfázisú, külön idejű precíziós-szituációs lenyomatvétel duplafonális technikával, A-szilikon (Elite HD, Zhermack) lenyomatanyaggal történt. A minták galvanizálása után (7. ábra) a fémvázakat körkörös fémszegéllyel készítettük el. Ezt a beteggel történő előzetes megbeszélés után a moláris régióban esztétikai hátrányt nem okozván, a pontos széli zárás és a parodontium védelme érdekében tettük. A vázak próbáját és a nyerspróbát a fogpótlások ideiglenes ragasztócementtel történő rögzítése követte. A végleges rögzítést a front régió ellátását követően terveztük.

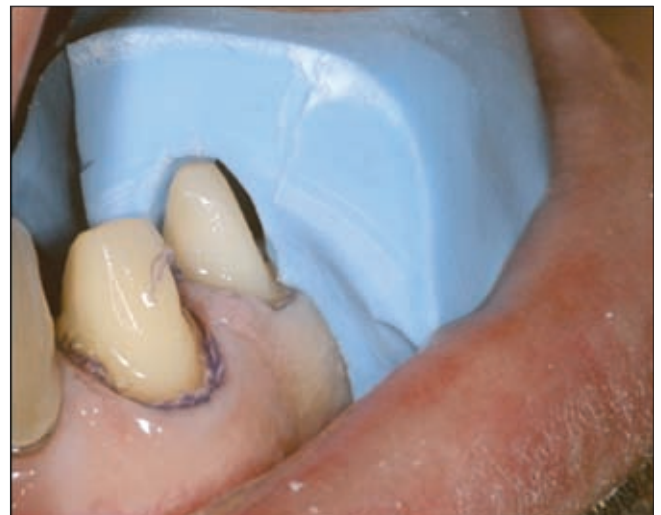Miután harapásemeléssel helyet teremtettünk a megfelelő frontfogvezető pályák kialakítására a felső állcsont és az alsó front terület ellátása következett. Az alsó középső metszőfogak eltávolítása után, az extrakciós seb teljes gyógyulásáig a 22 fogban a gyökértömést kicseréltük, majd üvegszálcsapos csontkiegészítéssel felépítettük (Glassix, Nordin). A jobb felső kemény műanyag leplezésű hídpótlást eltávolítottuk és a 15 fogat ugyancsak üvegszálcsapos csontkiegészítéssel láttuk el. Kezelési tervünkben a jobb felső háromtagú fémkerámia hídpótlás (pillérfogak 13, 15), a 11, 12, 21, 22 fogakra szóló fémkerámia koronák és az alsó hatagú szintén fémkerámia front híd (pillérfogak 32, 33, 42, 43) elkészítése szerepelt.

Esetünkben ahhoz, hogy harmonikus okklúziót alakíthassunk ki a condylus sagittalis és a symphysis sagittalis szögértékeit közelítenünk kellett egymáshoz. Erre a célra KaVo Protar 9 típusú artikulátort választottunk, melyen a Bennett-szög, shift-szög, az immediát side shift és a symphysis lateralis mellett a condylus-

és a symphysis sagittalis szögértékeinek megfelelő elmozdulások modellezhetőek. A mandibula-elmozdulások egyéni szögértékeinek megfelelően a fogak diagnosztikus felviaszolását kértük (8. ábra), majd a viaszal felépített fogaknak megfelelő mintára szilikonblokk



8. ábra. Az egyéni szögértékeknek megfelelően a fogak diagnosztikus felviaszolása látható KaVo Protar 9 típusú teljesen egyéni értékekre állítható artikulátorban



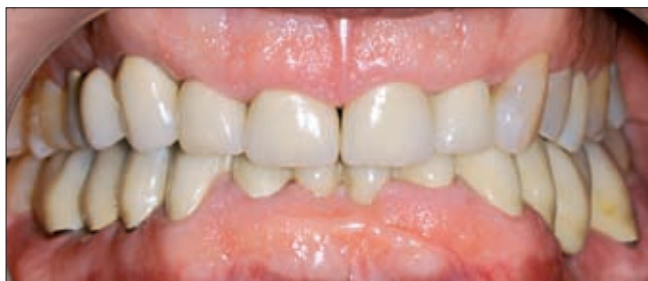9. ábra

A szilikonblokk a csontelőkészítéshez nyújtott segítséget.

és mélyhúzott műanyag sín készült. A szilikonblokk a csontok pontos előkészítéséhez (9. ábra), míg a műanyag sín a végleges állapotnak megfelelő ideiglenes pótlás elkészítéséhez nyújtott segítséget. A felső metszőfogak bukkális felszínén, retrudált helyzetük miatt, csak a váll kialakításához szükséges mennyiségű előkészítést végeztünk.

Miután ideiglenes pótlást a beteg másfél hónap elteltével panaszmentesen viselte, a végleges fogpótlás elkészítése mellett döntöttünk. A csontok végleges preparációja során bukkálisan, az esztétikai szempontokat figyelembe véve a chamfer vállakat enyhén subgingiválisan a sulcusban alakítottuk ki. A kétfázisú, külön idejű precíziós-szituációs lenyomatvétel duplafonális technikával, A-szilikon lenyomatanyag-

gal (Elite HD, Zhermack) történt. Front régióról lévén szó, a hídvázon orális fémszegély kialakítását kértük. A hídváz próbája után a nyerspróba során ellenőriztük a fogszínt, és a 23 fog barnás elszíneződése miatt a fog külső, kémiai fogfehérítése mellett döntöttünk



10. ábra. Az elkészült fogpótlás átadása

(Opalescence Boost, Ultradent). Az elkészült fogpótlásokat üvegonomer cementtel (Ketac-Cem, 3M ESPE) rögzítettük (10. ábra).

A kezelés során a beteg ízületi panaszai fokozatosan csökkentek, a kezelés végére teljesen megszűntek. Az első kontrollvizsgálatra átadás után egy héttel került sor. A páciens elégedetten számolt be esztétikai, fonetikai és rágófunkciós igényeinek teljes mértékben megfelelő új fogpótlásáról. Hosszabb távú visszarendelések időpontjával a 3 és 6 hónapos, majd 1 éves ellenőrzéseket jelöltük meg.

#### Irodalom

- BAUER W, VAN DEN HOVEN F, DIEDRICH P: Wear in the Upper and Lower Incisors in Relation to Incisal and Condylar Guidance. *J Orofac Orthop/Fortschr Kieferorthop* 1997; 58:306–319.
- BECKER IM: Occlusion as a causative factor in TMD. Scientific basis to occlusal therapy. *N Y State Dent J* 1995; 61: 54.
- CACCHIOTTI DA, PLESH O, BIANCHI P, MCNEILL C: Signs and symptoms in samples with and without temporomandibular disorders. *J Craniomand Disord* 1991; 5: 167.
- ĆELIĆ R, JEROLIMOV V: Association of horizontal and vertical overlap with prevalence of temporomandibular disorders *Journal of Oral Rehabilitation* 2002; 29: 588–593.
- CUTBIRTH ST: Increasing vertical dimension: considerations and steps in reconstruction of the severely worn dentition. *Pract Proced Aesthet Dent*. 2008; 20(10): 619–626.
- DAWSON PE: *Functional occlusion. From TMJ to Smile Design*. Mosby, St. Louis, 2007; 184–237.
- DARENDELILER N, DINCER M, SOYLU R: The biomechanical relationship between incisor and condylar guidances in deep bite and normal cases. *Journal of Oral Rehabilitation* 2004; 31: 430–437.
- DWORKIN SF, HUGGINS KH, VON LERESCHE LKM, HOWARD J, TRUETOLOVE E, SOMMERS E: Epidemiology of signs and symptoms in temporomandibular disorders: clinical signs in cases and controls. *J Am Dent Assoc* 1990; 120: 273.
- FORSSELL H, KIRVESKARI P, KANGASNIEMI P: Effect of occlusal adjustment on mandibular dysfunction. A double-blind study. *Acta Odontol Scand* 1986; 44:63–69.
- HENRIKSON T, EKBERG EC, NILNER M: Symptoms and signs of temporomandibular disorder in girls with normal occlusion and class II occlusion. *Acta Odontol Scand* 1997; 55: 229.
- KANTONA TR: A mathematical model of mandibular protrusion. *J Prosthet Dent* 1991; 66: 699–705.
- Kirveskari P, Alanen P: Scientific evidence of occlusion and craniomandibular disorders. *J Orofac Pain* 1993; 7: 235.
- KOHNO S, NAKANO M: The measurement and development of anterior guidance. *J Prosthet Dent* 1987; 57: 620–625.
- LE BELL Y, JAMSA T, KORRI S, NIEMI PM, ALANEN P: Effect of artificial occlusal interferences depends on previous experience of temporomandibular disorders. *Acta Odontol Scand* 2002; 60: 219–222.
- Mc COLLUM BB, STUART CE: A Research Report. South Pasadena, California: *Scientific Press*; 1955.
- OKESON JP: *Management of temporomandibular disorders and occlusion*. 6th edition. Mosby, St. Louis, 2008; 267–281.
- PULLINGER AG, SELIGMAN DA, SOLBERG WK: Temporomandibular disorders. Part II. Occlusal factors associated with temporomandibular joint tenderness and dysfunction. *J Prosthet Dent* 1988; 59, 363.
- RAUSTIA AM, PIIRTINIEMI PM, PYHTINEN J: Correlation of occlusal factor and condyle position asymmetry with signs and symptoms of temporomandibular disorders in young adults. *Cranio* 1995; 13: 152.
- Slavicek R: Prinzipien der Okklusion. *Inf Orthodont Kieferorthop* 1982; 3/4: 171–212.
- TAKAYAMA H, HOBOS S: Kinematical and experimental analyses of the mandibular movement for clinical application. *Int J Sys* 1984; 2: 229–304.
- THOMPSON JR: Abnormal function of the temporomandibular joints and related musculature. *Angle Orthod* 1986; 56: 181–195.

DR. NAGY ZS, DR. SCHMIDT P, DR. HERMANN P:

#### The importance of individual mandibular movements in case of temporomandibular joint dysfunction Case report

The present article describes the prosthodontic management of an adult patient with anterior deep bite (Angle II/2) and concomitant temporomandibular disorder (TMD). In the presence of steep incisor inclination undesirable effects could be observed in the temporomandibular joint. The aim of our treatment was to achieve anterior guidance that harmonically relates to the condylar inclination. Once the vertical dimension of occlusion (VDO) had been increased, an adequate anterior guidance was achieved. The VDO was increased in two steps with 5 mm at the anterior region, which resulted in 2 mm increase at the molars. Restorative treatment was completed in a semi-adjustable articulator (KaVo Protar 5B) according to the patient's centric relation. The new anterior guidance was then established in an individual articulator (KaVo Protar 9) according to the increased VDO.

Key words: deep bite, TMD, adjustable articulator, centric occlusion, individual mandibular movements

## HÍREK

### Főtitkári beszámoló Pécs, 2012. szeptember 20.

Tisztelt Küldött-közgyűlés,  
kedves Elnök Asszony, Elnök Úr!

A Magyar Fogorvosok Egyesülete küldött-közgyűlése 2009. május 15-én választotta meg jelenlegi vezetőségünket és elnökségünket. Azóta eltelt három esztendő, az MFE Alapszabálya **tisztújító küldött-közgyűlést** megtartását írja elő. Az Egyesület helyzetéről, tevékenységéről fog szólni a beszámoló, melynek tényanyaga a megtartott elnökségi ülésekről készült jegyzőkönyveken, a kongresszusi beszámolókon és egyéb írásos anyagokon alapul.

A Magyar Fogorvosok Egyesülete **taglétszáma** folyamatosan csökkenő tendenciát mutat, jelenleg mintegy 740 regisztrált és tagdíjat befizetett tagja van, annak ellenére, hogy számos kezdeményezés történt tagjaink megtartására és új tagtársak toborzására.

A taglétszám csökken, az **MFE anyagi helyzete** az ezt megelőző három évhez viszonyítva jelentősen javult és stabilizálódott. Ennek több oka is van. Elsősorban több fronton leszorítottuk a kiadásokat.

- A könyvelés ügyeit nem alkalmazott végzi, hanem számlaképes vállalkozó, így a rendszeres havi járulékok nem az MFE-t terhelik.
- A minimumra csökkentek az utazások, utoljára Szingapúrban képviselt minket Márton professzor asszony, Salvador, Mexikó City és Hongkong a magas úti- és kongresszusi költségek miatt kimaradt. Remélhetőleg a jövő évi Isztambulban tartandó FDI kongresszus nem nélkülözi majd a képviselőtünket.
- Több Seal-szerződés is stabilizálja anyagi helyzetünket: így a Procter and Gamble-lel (Oral-B elektromos fogkefe), a Colgate Palmolive-vel (fogkrém, fogkefe), a Johnson & Johnsonnal (Listerine) és a Henkel-Vademecummal (fogkrém) kötött megállapodás.
- Jó eredményként könyvelhető el, hogy tisztázódott a Fiatal Magyar Fogorvosok Közhasznú Alapítvány ügye. A Fővárosi Bíróságon és az alapító ügyvéddel történt tájékozódás eredményeként rendeződött, és felhasználható tőke áll a fiatal fogorvosok szakmai fejlődését szolgáló tudományos rendezvényeken való részvétel támogatására. Ezt meg is hirdettük a *Fogorvosi Szemle*ben. A pályázati lehetőség tehát most bővült azzal, hogy 40 év alatti kollégáink a Fiatal Magyar Fogorvosokért Közhasznú Alapítványnál is jelentkezhettek utazási támogatásért.
- Felhívom a figyelmet, hogy fentiekén kívül is rendszeresen támogatjuk belföldi vagy külföldi kongresszuson előadással szereplő kollégáinkat, amennyiben ezt a támogatást megpályázzák, és a pályázati ki-

írásnak minden szempontból megfelelnek. Ennek rendszerét a 2007-es elnökségi határozattal szabályoztuk, és meghatározott feltételek mellett, a honlapról letölthető formanyomtatványon lehet megpályázni a támogatást. Minden évben egy alkalommal, az év végén dönt az elnökség a támogatások odaítéléséről, annak függvényében, hogy milyen az MFE pénzügyi mérlege.

- A *Fogorvosi Szemle*ben megjelent nivós publikációval, pénzjutalommal járó Körmöczi Zoltán-pályadíjat lehet pályázni. Idén megosztott első díjat nyert *Dr. Borbély Judit* és *Dr. Szalma József* kollégánk.

Jelenleg az MFE biztos anyagi alapokon áll.

A *Fogorvosi Szemle*, a Magyar Fogorvosok Egyesületének hivatalos lapja továbbra is a magyar fogorvos-társadalom tudományos fóruma. Örömteli módon a szerkesztőséghez érkező kéziratok száma is növekvő tendenciát mutat, jó előre biztosított a közlések anyaga, sokan nyújtanak be publikációt. Jó ötlet volt a szakorvosjelöltektől elvárt cikk.

- 2002 januárjától a *Fogorvosi Szemle* előfizetési díja beleépült az MFE tagsági díjába. Az éves MFE tagsági díja minden rendes tagunk számára 8000 Ft, az ifjúsági tagok számára (két évvel a végzés utánig) ennek 70%-a, azaz 5600 Ft, már nyugdíjban lévő tagtársainknak 4000 Ft. A tagdíj fejében minden regisztrált, és tagdíjat fizető tagtársunk megkapja a *Fogorvosi Szemle* példányait. A *Fogorvosi Szemle* a folyamatos továbbképzés egyik lehetősége is, a megjelent cikkekből is készül vizsgaanyag az elektronikus továbbképzéshez és vizsgáztatáshoz. Előzetesen évi hat *Fogorvosi Szemle*-számot postázhattunk, azonban a tagdíj már akkor nem volt képes fenntartani az újságot, ezért 2010-től a kiadvány évi négy számra alakult, bár megnövekedett oldal-számmal. Emlékeztetek rá, hogy a 2006. éves nyilvántartásunk szerint MFE-nek akkor még közel 1400 regisztrált tagja és előfizetője volt.

A magyar fogorvostársadalmat képviselő két nagy szakmai szervezet a Magyar Orvosi Kamara Fogorvosi Tagozata és a Magyar Fogorvosok Egyesülete együttműködik. *Dr. Hermann Péter* elnök úr kezdeményezésére e ciklus elején újra össze is ült a Magyar Orvosi Kamara Fogorvosi Tagozata és az MFE elnöksége a közös gondjainak megoldása érdekében.

A két szervezetet, azaz a MOK-t és az MFE-t a Magyar Fogorvosok **Nemzeti Bizottsága** képviseli a nemzetközi fórumokon. Ma a magyar fogorvosok első számú nemzetközi képviselője. 2010 januártól az elnökség két évre megint a Kamarához került és *Dr. Hermann Péter*



a Fogorvosi Tagozat elnöke töltötte be a Nemzeti Bizottság elnöki tisztét és képviselte hazánkat a nemzetközi fórumokon. 2012 januárjától az elnökség megint az MFE kezébe került. Hazánk az EU-csatlakozás után teljes jogú tagja lett a CED-nek, azaz a Council of the European Dentists-nek. Ez az a szervezet, amely alapvetően meghatározza az európai fogorvoslás jogi és működés alapjait. A CED őszi és tavaszi közgyűlésein a Nemzeti Bizottság elnöke képviseli hazánkat.

A Nemzeti Bizottság jelenleg már nem tagja az FDI Európai Regionális Szervezetének, az ERO-nak, mert egy közgyűlési határozat értelmében felmondtuk tagságunkat. Az ERO működését a szakmai irányításban nem EU tagállamok érdekei szerint határozták meg. Ezzel mellesleg majd 3000 Eurót is megtakarítunk. Az FDI-ban hazánkat az MFE képviseli a Fogorvosi Tagozat pedig még, mint megfigyelő társult tag vesz részt az FDI munkájában. Az utóbbi időben a kapcsolatot inkább levelezésen keresztül ápoltuk.

Az MFE a létszáma alapján még mindig a MOTESZ egyik meghatározó tagszervezete, de Interdiszciplinális Fórum rendezésében már régen vettünk részt annak ellenére, hogy a kapcsolat fennáll. A MOTESZ manapság komoly anyagi nehézségekkel küzd a támogatások hiánya miatt, irodája egyszemélyessé vált.

Megújult az MFE honlapja, melynek folyamatos frissítésével igyekszünk tudatni a fontos információkat. A honlapunk, ma már általunk közvetlenül is szerkeszthető, és így a legfrissebb híreket azonnal fel is kerülnek: [www.mfe-hda.hu](http://www.mfe-hda.hu), és természetesen megtalálható a honlapon a *Fogorvosi Szemle* is.

Az alapszabály által előírt **elnökségi ülések**et rendszeresen megtartottuk. Az elnökségi ülésekről azok nagyobb horderejű határozatairól és az egyéb fontos eseményekről *Magyar Fogorvos* és a *Fogorvosi Szemle* hasábjain a tagságunkat tájékoztattuk. Újdonság, hogy több alkalommal, szintén megtakarítási szempontból, skype-konferenciát tartottunk. Az elnökségi tagok városonként egy számítógép köré gyűltek, és a skype-kapcsolat révén tudtuk megtárgyalni a napirend szerinti témákat.

Az Európai Unió csatlakozással frissen végzett fiatal kollégáink a diplomával az **önálló praxis lehetőség**ét is megkapják, szabadon gyakorolhatják a fogászati gyógyító tevékenységet. A kormányzat reakciója az államilag támogatott szakorvosképzés visszaszorítása lett, mely helyzet 2009-ben professzor *Márton Ildikó* és *Gera István* dékáni előterjesztése nyomán és *Fejérdy Pál* dékáni közbenjárására némiképp javult. Jelenleg az egyetemi oktatói utánpótlás biztosítása érdekében pl. Budapesten összesen 6 fő **állami támogatott szakorvos-jelöltre** számíthatunk, ez természetesen a mai körülmények között nem elegendő. Megmutatkozik a szakképzettség igénye a magánrendelők részéről is, ez költségtérítéssel lehetséges. Ugyanakkor sajnálatos a fiatalok nagyarányú külföldre való távozása. Ezt hivatott gátolni a mostani gólyák tanulmányi szerződése.

A nehézségek ellenére a **fogorvosi továbbképzés** szervezeten folyik, és meg tudunk felelni a törvényi előírásoknak. Az egyetemek által meghirdetett továbbképzési kurzusok és ezek adminisztratív ellenőrzése és a kreditek nyilvántartása példászerű, és az elektronikus nyilvántartás, a tanfolyamok regisztrálása, akkreditálása, valamint a tanfolyamokon való részvétel, és a vizsgateljesítés jelentése is jól működő rendszerbe került. Az **OFTEX** elektronikus rendszer nagyszerűen bevált, a honlap megújult, egyszerűen lehet pontos adatokat közölni a tanfolyamokról, regisztrálni, hála *Fejérdy* professzor úrnak, aki az egész rendszert elindította és országosan felügyeli.

Elismerésre méltó az MFE társaságainak tudományos teljesítménye. Jelenleg az MFE-nek 8 tagszervezete van. A Fogpótlástani Társaság, a Magyar Arc-, Állcsont és Szájsebészeti Társaság, a Magyar Fogorvosok Implantológiai Társasága, a Magyar Dento-Maxillo-Faciális Radiológiai Társaság, a Magyar Endodontiai Társaság, a Gyermekfogászati és Fogszabályozási Társaság, a Magyar Parodontológiai Társaság, a Preventív Fogászati Társaság. A Prevenációs Társulás továbbra is az MFE keretein belül önálló gazdálkodási joggal nem rendelkező társulásként működik.

Aktív tudományos és szervezeti élet folyik számos tag-egyesületeinkben.

- A Fogorvosok Világszövetsége és az Unilever – a Signal márka gyártója – egyedülálló együttműködési megállapodást kötött azzal a céllal, hogy a világ országaiban erősítse a fogászati egészségnevelést és egészségfejlesztést. A program 2005-ben Kanadában indult **Live Learn Laugh** címmel. Jelenleg már az akció II. fázisa zajlik. Magyarországot – a program I. fázisában végrehajtott óvodai projekt elismeréseként felkérték a II. fázisban való részvételre, ez *Dr. Szőke Judit* kiváló munkáját dicséri. A felhívásban megadott paraméterek alapján újabb projekterve készült a most az első osztályos iskolások részére. Hazánkat ez a prevenációs program képviseli a nemzetközi mezőnyben. A tervet elfogadták, így 2011 őszén megkezdődött a munka az ország különböző területeiről, 20 általános iskolából 1100 első osztályos gyermekkel.
- Meghívottként vettünk részt *Dr. Nagy Ákossal* Berlinben a Cariológiai Curriculum kidolgozásában az ORCA és a EAPDH (European Association of Dental Public Health) szervezésében és szponzorálásával.

Élénk **konferenciaélet** zajlott hazánkban nemzeti és nemzetközi szinten is az elmúlt 3 évben.

A Magyar Fogorvosok Egyesülete Fogpótlástani Társasága, Implantológiai Társasága, Magyar Parodontológus Társaság, és a Dento-Maxillo-Faciális Radiológiai Társaság, a Magyar Gyermekfogászati és Fogszabályozási Társaság Vándorgyűlései, a Magyar Arc-, Állcsont- és Szájsebészeti Társaság egyedül és másik tagszervezettel, ill. egyetemeinkkel társultan szervezett konferenciái, továbbképzései, a Debrecenben *Redl*



*Pál* docens úr elnökletével megtartott pazar nemzetközi részvételű Danubius kongresszus, a budapesti 56. ORCA kongresszus, a nagy sikerű Continental European Division of IADR kongresszus megrendezése Varga Gábor professzor úr szervezésében szolgálta szakmai fejlődésünket és öregbítette jó hírünket a nagyvilágban, és biztosított nagyszerű lehetőséget nagyszámú honfitársunk bemutatkozására. Kezdeményezésünkre a CED-IADR-hoz tagjaink számára jelentős mértékben támogatott továbbképzés is kapcsolódott. Fontosnak tartom, hogy nagyon közkedveltek a hallgatók körében a leggyakrabban hétvégén szervezett fogorvostan-hallgatók találkozója.

Jelenlegi vendéglátónk, *Nagy Ákos* Tanár Úr szíves invitálására a régen várt, a teljes magyar fogorvos társadalom Árkövy Vándorgyűlése a gazdája e küldöttgyűlésnek. Ma indul a tudományos program *Christopher Squier* professzor előadásával, melyet vendégünk azon alkalomból tart, hogy az **MFE tiszteletbeli tagjává** választottuk. Ezzel felelevenedik egy régi hagyomány azok elismerésére, akik hazánk és az MFE érdekében a nemzetközi tudományos világból munkálkodtak. Itt

kell felelegetnem hazai nagyságainkat, az **Árkövy- emlékérem** legutóbbi kitüntetettjeit, és mindnyájunk nevében ezúton is szeretettel gratulálni *Gera István, Márton Ildikó* és *Varga Gábor* egyetemi tanároknak.

2011-ben, amikor hazánk adta az **EU elnökségét**, a MOK Fogorvosi Tagozata volt a házigazdája a Council of European Dentists éves közgyűlésének, professor *Hermann Péter* elnök úr igen effektív és elegáns rendezvényt vezényelt le e rangos esemény kapcsán.

Az MFE egyetértésben működik a Magyar Orvosi Kamara Fogorvosi Tagozatával, az új Fog- és Szájbetegségek Szakmai Kollégiumával, az Egyetemekkel. Zárószóként szeretnék köszönetet mondani mindenkinek, aki munkájával hazánk e tudományos egyesületének tevékenységét bármi módon segítette.

Kérem a tisztelt Küldött-közgyűlést, hogy beszámolómat vitára bocsássa, és elfogadásáról döntsön.

*Dr. Tóth Zsuzsanna*  
főtitkár

### 2012. évben a következők szereztek PhD-fokozatot:

A Szegedi Tudományegyetem  
Fogorvostudományi Karán

*Dr. Kádár-Nagy Judit*  
*Dr. Urbán István*

### 2012. évben habilitációs képesítést kapott:

a Semmelweis Egyetem  
Fogorvostudományi Karán

*Dr. Márton Krisztina*

### Az Arc-, Állcsont-, Szájsebészeti és Fogászati Klinika dolgozóinak kitüntetései

2012 őszén a klinika két vezető oktatója kapott figyelemre méltó elismerést eddigi szakmai munkájáért.

*Dr. Barabás József* klinikaigazgató egyetemi tanárnak a Diósd-i Önkormányzat „Diósd Nagyközség Díszpolgára” címet adományozta. A cím adományozásának indoklása, hogy Barabás professzor „Diósd nagyközség fejlődéséhez, jó hírnevének öregbítéséhez kiemelkedően jelentős munkájával hozzájárult, példamutató emberi magatartásával köztiszteltben áll.”

*Dr. Fülöp Emese* egyetemi adjunktus 40 éve dolgozik az „aneszteziológia és intenzív terápia” területén, kulcsembere a klinikai kollektívának. Szakmai munkája, példamutató emberi magatartása elismeréseként az Emberi Erőforrás Minisztériuma vezetője Batthyány-Strattmann László-emlékérem kitüntetésben részesítette.

Mindkét kolléga elismeréséhez őszintén gratulálunk!

*Dr. Orosz Mihály*

## Beszámoló a Svájci Parodontológiai Társaság (Société Suisse de Parodontologie-SSP) kongresszusáról

Az SSP éves kongresszusát a festői ősi fővárosban, Bernben tartotta 2012. szeptember 6–8 között. A kongresszuson a Magyar Parodontológiai Társaságot *Dr. Gera István* és *Dr. Windisch Péter* képviselte. A kongresszus házigazdája a berni egyetem, főrendezője *Prof. Anton Sculean*, a berni Parodontológiai Klinika tanszék-vezető professzora, a Semmelweis Egyetem első német nyelvű évfolyamán végzett korábbi hallgatója, a Semmelweis Egyetem díszdoktora volt. A nagyon színvo-



nalas kongresszuson több prominens európai parodontológus tartott előadást, többek között *Daniel Etienne* (Párizs), *Andrea Mombelli* (Genf), *Daniel Buser* (Bern), *Iain Chapple* (Birmingham), *Sofia Aroca* (Párizs), *Anton Sculean* (Bern). Talán a legnagyobb érdeklődés *Giovanni Zucchelli* (Bologna) előadását kísérte, aki ma a parodontológiában az egyik nemzetközi „sztár” előadó, és a rá jellemző olaszos temperamentummal tar-





totta meg lenyűgöző előadását a többszörös ínycses-sio sebési korrekciós technikáiról.

A kongresszus során megtartott közgyűlésen a társaság *Anton Sculean* professzort választotta meg a Svájci Parodontológiai Társaság elnökének, aki egyben ezt követően hivatalból a svájci társaságot fogja képviselni az European Federation of Periodontology (EFP) köz-

gyűlésén. A házigazdák a színvonalas előadások mellett nívós társasági programokkal várták a résztvevőket, illetve a festői főváros és a gyönyörű kora őszi idő megkoronázta azt a három napot, amelyet a svájci fővárosban tölthettünk.

*Dr. Gera István*

## Dr. Windisch Péter professzori kinevezése

Dr. Windisch Péter, a parodontológiai klinika eddigi docense október végén vehette át Balog Zoltán minisztertől professzori kinevezését a Néprajzi Múzeum épületében. Az év elején terjesztette fel a SE Fogorvostudományi Kara Windisch Pétert, akinek felterjesztését támogatta és elfogadta az Egyetem Szenátusa, az MTA Orvosi Osztálya és a Magyar Akkreditációs Bizottság. Az 1987-ben végzett, és 1988 óta a SE Parodontológiai Klinikáján dolgozó Windisch Péter másik hét SE professzor-jelölttel együtt nyert professzori kinevezést. Windisch Péternek, aki a Magyar Parodontológiai Társaság elnöke, és úttörő tudományos munkássága révén a hazai parodontológiai irányított szövetregeneráció és parodontológiai implantológia kiemelkedő személyisége, további oktatói, gyógyító és tudományos munkájához sok sikert és további jó eredményeket kívánunk!

*Dr. Gera István*



## Hatvani-díj

Ebben az évben, a hagyományoknak megfelelően, az október 23-i ünnepi közgyűlés keretében Hatvani-díjat adományozott a város *Dr. Hegedűs Csaba* egyetemi tanárnak, a Debreceni Egyetem Orvos- és Egészségtudományi Centrum Fogorvostudományi Kar dékánjának.

A Hatvani-díjat a közgyűlés azon személyeknek adományozza, akik a város fejlesztése érdekében a természettudományok, a gazdasági élet, az egészségügy, a szociális tevékenység, az idegenforgalom és a környezetvédelem területén kiemelkedő tevékenységet fejtettek ki, valamint átfogó életmű elismeréseként.

Prof. Dr. Hegedűs Csaba jelentős és kiemelkedően eredményes oktatói–kutatói–betegellátói munkát végez. A Debreceni Egyetem Orvos- és Egészségtudományi Centrum Fogorvostudományi Karán a graduális és posztgraduális fogorvosképzés keretén belül az oktatott tárgyak folyamatos fejlesztésében, új tantárgyak bevezetésében, az általános orvos graduális képzésben, fogszakorvos-, asszisztens- és fogtechnikus továbbképzések megszervezésében vesz részt. Kiemelt hangsúlyt fektet az oktatás minőségére, a programok jelentőségének nyomon követésére, az eszközellátottság javítására, technikai újításokra, mind kutatás, mind betegellátás terén, beszerzésére, a nemzetközi kapcsolatok fejlesztésére. Jelentős klinikai betegellátó tevékenysége, amelyen belül a helyreállító protetikai, geroprotetikai és a fogászati allergológiai szakrendelés működését koordinálja. Szakterületén eredményes kutatómunkát végez, érdeklődése anyagtani és a határfelületeken történő folyamatok köré csoportosítható. Aktív részese a Fogorvostudományi Kar infrastrukturális fejlesztései megvalósításának. Többéves kimagasló munkásságával, magas színvonalú gyógyító, szakmai és közéleti tevékenységével jelentősen hozzájárult és járul az egyetem, valamint Debrecen város egészségügyének és a fogorvosképzésének fejlődéséhez.

*Dr. Redl Pál*

Debreceni Egyetem  
Orvos- és Egészségtudományi Centrum  
Fogorvostudományi Kar  
Arc-, Állcsont- és Szájsebészeti Tanszék