

Semmelweis Egyetem Arc-Állcsont-Szájsebészeti és Fogászati Klinika, Budapest

## Alsó impactált bölcsességfogak eltávolítása utáni parodontális állapotok vizsgálata, két lebenytechnika összehasonlító elemzése

DR. VÉCSEY ZSOMBOR, DR. JOÓB-FANCSALY ÁRPÁD

Az alsó bölcsességfog műtéti eltávolításánál mucoperiosteális lebenyt képezünk. A gyakorlatban kétféle lebenytípust alkalmazunk: segédmetszés nélkül, és segédmetszéssel készített műtéti lebenyeket. Kevés hazai és külföldi publikáció foglalkozik azzal, hogy alsó impactált bölcsességfogak eltávolítása mennyire károsítja az előtte lévő moláris fog/ak parodontiumát. Vizsgálatunkban arra kerestük a választ, hogy van-e különbség a két lebenytípus gyógyulási hajlama között. 76 beteg különböző helyzetű alsó bölcsességfogát távolítottuk el. Kétféle lebenytípust alkalmaztunk. Közvetlenül a műtét előtt, varratszedéskor, 3 hónappal és 6 hónappal a műtét után a második őrlőfogak körül 6 ponton vizsgáltuk a szondázási mélységet. Egyúttal összehasonlítottuk a műtét során előforduló technikai történéseket, a műtétet követő panaszokat és ezek korrelációját a lebenyképzések függvényében.

Alsó impactált bölcsességfogak eltávolítása után csak ínyszéli metszés esetén nagyobb szondázási mélységeket mértünk, mint az L alakú metszés esetén. Ugyanakkor ez a különbség nem volt szignifikáns és 6 hónapot követően nem figyeltünk meg különbséget.

Kulcsszavak: bölcsességfog, lebeny, parodontium, szondázási mélység

### Bevezetés

Alsó bölcsességfogak műtéti eltávolítása a leggyakrabban alkalmazott dento-alveoláris sebészi beavatkozások közé tartozik, az utóbbi tíz évben klinikánkon duplájára emelkedett a műtétek száma [3]. Irodalmi adatok alapján a populáció több mint 66%-ának van alsó impactált bölcsességfoga. Az áttörésben visszamaradt bölcsességfog sokféle probléma okozója lehet. Kialakulhat pericoronitis, oro-facialis fertőzés, caries, cystosus vagy neoplasiás elváltozás, a második moláris gyökérfelzívódása, fogágygyulladás és ugyanakkor gyakran orthodontiai és protetikai problémákat is okozhatnak [4, 5]. Bölcsességfogak sebészi eltávolításánál számolnunk kell a második nagyírlők parodontális sérülésével [1, 5, 9]. A fogak eltávolításához mucoperiosteális lebenyt képezünk. Gyakorlatban kétféle lebenytípust alkalmazunk: segédmetszés nélkül és segédmetszéssel képzett műtéti lebenyeket [7]. Mint minden sebészi beavatkozásnál, bölcsességfogak eltávolításánál is előfordulhat, hogy a környező anatómiai struktúrák sérülnek. Ezek elkerülése érdekében elengedhetetlen, hogy megfelelő sebészi technikát válasszunk és alkalmazzunk a mindennapi gyakorlatban [8]. Fontos, hogy mennyi csontot kell a fog körül eltávolítanunk, mennyire szükséges az eltávolítandó bölcsességfogot darabolni illetve milyen

típusú lebennyel károsítjuk legkevésbé a környező képleteket [10]. Azt vizsgáltuk, hogy az általunk kidolgozott standardok mellett van-e különbség a két lebenytípus gyógyulási hajlama között.

### Vizsgálati anyag és módszer

Nyolc hónap alatt 76 egészséges páciens alsó impactált bölcsességfogát távolítottuk el a vizsgálat keretén belül, ahol az átlag életkor 27 év volt. Ahhoz, hogy a páciens a vizsgálatba vegyünk, feltétel volt a fogak körüli gyulladástmentes környezet és a kielégítő szájhigiéne. Az eredmények standardizálása céljából a fogak eltávolítását a két szerző, míg a parodontális szondázást egy szerző végezte (V. Zs.). Közvetlenül a műtét előtt, varratszedéskor valamint három és hat hónappal a műtétet követően a második moláris fogak körül 6 ponton mértük a szondázási értékeket nyomásérzékeny parodontális szondával (KerrHawe Click-Probe®) (1. ábra). Számos publikációban olvastunk a szondázási pontokról (3 buccalis és 3 lingualis), ezért mi is ezeket alkalmaztuk. Kérdőívet használtunk, ami a páciens és orvos részéről kitöltendő oldalakból állt. Fontos kérdés volt a beutaló diagnózis, a műtét utáni fájdalom mértéke 10-es skálán, a maximális fájdalom időpontja, fájdalomcsillapító használata,

Érkezett: 2011. február 18.

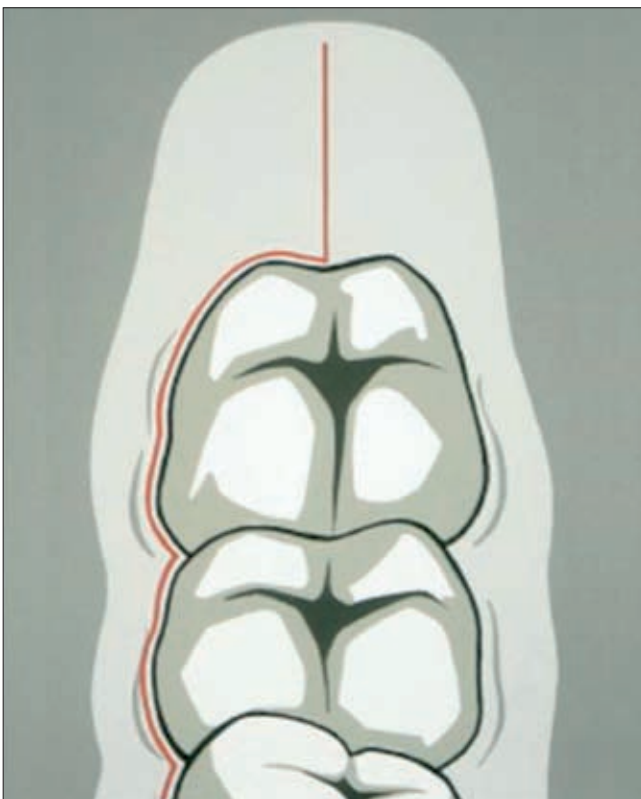
Elfogadva: 2011. április 4.

a műtétet követő arcduzzanat mértéke. Az orvosi oldalon lehetett a szondázási értékeket, a teljes operációs időt, bölcsességfog helyzetét, alkalmazott metszéstípust, műtét utáni szövődményeket regisztrálni. A klinika ambulanciáján kétféle lebenytípust alkalmazunk alsó böl-

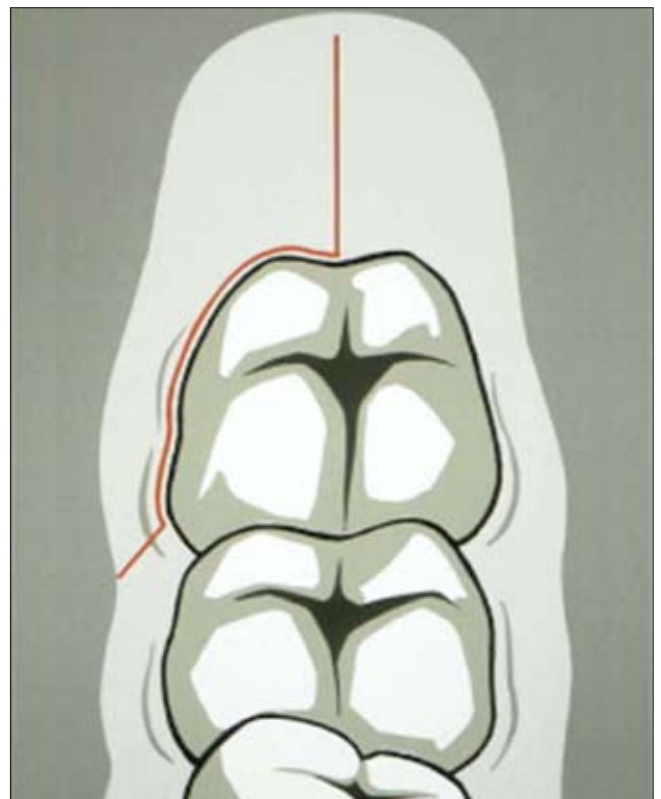
lebenynél a felhágó ágon a második őrlőfog distalis fel-színéig haladunk, majd a fog mellett vezetve kiterjesztjük metszésünket a mesialis papilláig, szükség szerint akár a kisírlő fogakig is. Az L alakú lebenynél a metszévonal megegyezik az ínyszélivel a második őrlőfo-



1. ábra. Nyomásérzékeny parodontális szonda



2. ábra. Ínyszéli metszésből készített lebeny (jobb oldal)



3. ábra. L alakú lebeny (jobb oldal)

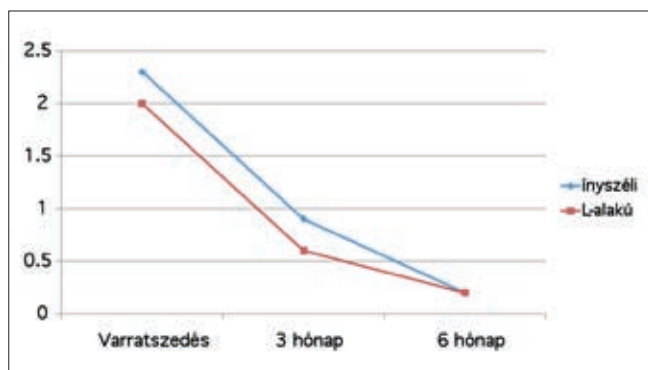
csességfogak eltávolításához: ínyszéli metszésből vezetett (2. ábra) és L alakú lebenyt (3. ábra). Ínyszéli

gig, de ott a buccalis oldalon a fog mesialis egyharmad-nál vertikális segédmetszést végzünk, ezáltal megóvjuk

a mesialis papillát és az előtte levő képleteket. A páciensek felénél alkalmaztunk ínysejből vezetett, a másik felénél L alakú lebenyt. Minden alkalommal helyi érzéstelenítésben végeztük el a beavatkozást és a sebszéléket per primam 4.0-ás Supramid® fonállal egyesítettük. Minden alkalommal írtunk fel fájdalomcsillapítót (Cataflam 50 mg, Novartis) és antibiotikumot (Dalacin C 300, Pfizer). Az eredményeket Student-féle kétmintás t-próbával vizsgáltuk, ahol a szignifikanciaszintet 5%-nál határoztuk meg.

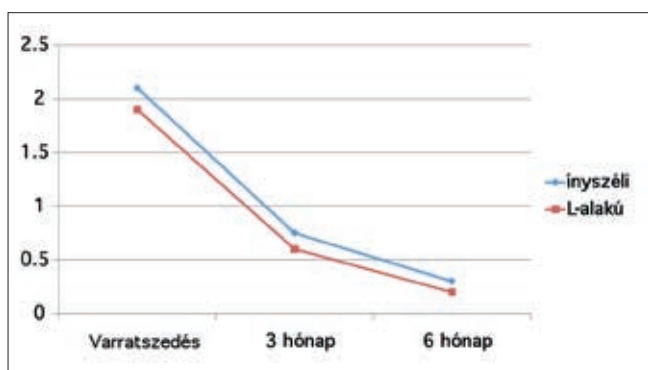
### Eredmények

Alsó bölcsességfogak sebészi eltávolítása után közvetlenül megnövekedett parodontális szondázási értékeket mértünk a második nagyőrlők körül. Ezek az értékek nagyobbak mutatkoztak ínyszéli metszésből vezetett lebenykészítés után, mint az L alakúnál, de a különbség nem tekinthető szignifikánsnak ( $p > 0.05$ ). Há-



4. ábra

Szondázási értékek a második moláris körül (distobuccalis pont)

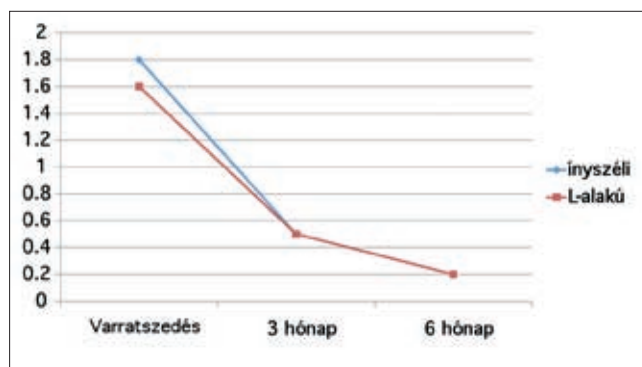


5. ábra

Szondázási értékek a második moláris körül (buccalis pont)

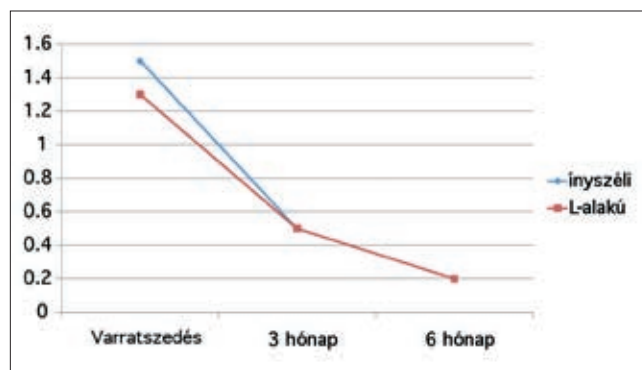rom hónapot követően fokozatos, míg hat hónap múlva szinte teljes visszatapadást figyeltünk meg (4. ábra). Ínyrecessziót egy esetben sem tapasztaltunk. Legnagyobb szondázási mélység növekedést a második moláris körül a distobuccalis pontnál figyeltünk meg, míg

a lingualis oldalon a vártnak megfelelően nem tapasztaltunk érintettséget (7., 8., 9. ábra). Az átlagos műtéti időt a metszéstől a varrás befelyezéséig számítottuk. Ínyszéli lebenynél ez  $20 \pm 5.1$  perc (minimum 10, ma-



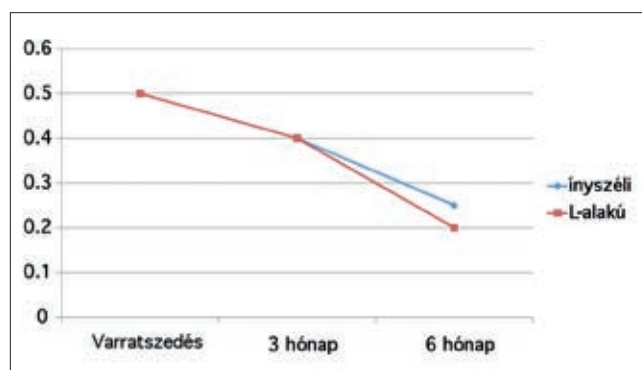
6. ábra.

Szondázási értékek a második moláris körül (mesiobuccalis pont)



7. ábra

Szondázási értékek a második moláris körül (distolingualis pont)



8. ábra

Szondázási értékek a második moláris körül (lingualis pont)

ximum 34 perc) volt, míg az L alakúnál  $19 \pm 3.5$ perc (minimum 14, maximum 35 perc). A fájdalom mértékét következménynek tekintettük, szignifikáns eltérést nem figyeltünk meg a két lebenytípus között (1. táblázat). Arcot nem torzító duzzanat 20 (26%), arcot torzító

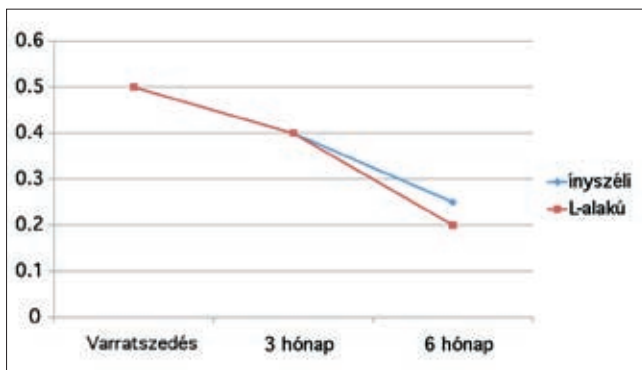
duzzanat 38 (50%) esetben jelentkezett. Utóvérzést 8 (10%), lázat 4 (5%) és szájjárat 1 (1, 4%) páciensnél regisztráltunk. A fájdalom mértéke a műtétet követő tízedik órában volt a legnagyobb, ami a tízes skálán átlagosan ötös erősségű volt. Fájdalomcsillapítót átlagosan

talában a második nagyörlo mesialis papillájáig preparáljuk, ha szükséges, akkor a műtét során még ki lehet terjeszteni. Mivel nem készítünk segédmetszést, a lebenyt könnyebben és pontosabban lehet visszafektetni a csontfelszínre. Ezt a típust elsősorban a felszíneseb-

I. táblázat

Fájdalom mértékének összehasonlítása a lebenyképzés függvényében

	Lebenytípus	Műtét után 1 órával	Műtét után 6 órával	Műtét után 10 órával
Fájdalom	ínszéli	1.6±0.1	3.2±0.4	4.3±1.1
	L-alakú	1.5±0.2	3.5±0.6	4.6±1.2



9. ábra

Szondázási értékek a második moláris körül (mesiolingualis pont)

két napig szedtek a páciensek, egyenként hat darabot. Egy esetben a páciensnek öt napig volt szüksége fájdalomcsillapítóra. Sebgyógyulási zavart egy esetben sem figyeltünk meg.

## Megbeszélés

Mind ez idáig kevés hazai és nemzetközi publikáció foglalkozott a bölcsességfog eltávolítása utáni parodontális állapotok vizsgálatával [4]. Mind az L-alakú, mind az inszéli lebenynek van előnye és hátránya. Klinikánk dento-alveoláris osztályán L alakú lebenyt alkalmazunk gyakrabban. Előnye, hogy gyorsabban lehet preparálni, és előre meghatározzuk a lebeny határait, ezért sokszor átláthatóbb, jobb hozzáférhetőséget nyújt a mélyebben fekvő fogakhoz, mint ahogy azt az inszéli lebenynél tapasztaljuk. Nehezen együttműködő pácienseknél ezt a lebenyformát ajánljuk, ahol a gyorsaság fontos lehet, illetve a kevesebb feszes íny leválasztása nem igényel nagyobb fokú preparálást. A sebszélek egyesítése is egyszerűbb, ugyanis nem kell az interdentális papillákat a sokszor igen szűk fogközökben egyesíteni. Az irodalomban megemlítik, hogy a nagyobb lebeny preparálása esetén fokozottabb az osteoclast aktivitás, aminek következménye a rosszabb, elhúzódó csontgyógyulás lehetséges [5]. Az inszéli metszés után a lebenyt ál-

ben fekvő fogaknál alkalmazzuk. Előnyként említhető, hogy jobb vérellátással rendelkezik, mint a segédmetszettel készített lebeny. Hátránya, hogy nehezebb preparálni, néha a kisörlokgig is ki kell terjeszteni a metszésvonalat. Vizsgálatunk során nagyobb szondázási értékeket mértünk ennél a típusnál, ugyanakkor ez nem volt szignifikáns különbség valamint hat hónappal a műtétet követően szinte teljes visszatapadás volt megfigyelhető. Bölcsességfogak sebészi eltávolításánál számolnunk kell a második moláris fog körüli parodontális érintettséggel [2, 5, 6, 11]. Hat hónappal a műtétet követően teljes visszatapadást figyeltünk meg, tehát egy reversibilis fogágy károsodásról beszélhetünk. Mindezek tudatában megállapíthatjuk, hogy a parodontium érintettsége nem a lebenytípus függvénye, ezért mindkét fajtát ajánljuk a mindennapi gyakorlatban.

## Irodalom

- ALOY-PRÓSPER A, GARCÍA-MIRA B, LARRAZABAL-MORÓN C, PEÑARROCHA-DIAGO M: Distal probing depth and attachment level of lower second molars following surgical extraction of lower third molars: A literature review. *Med Oral Patol Oral Cir Bucal* 2010; 15: 755–759.
- DODSON TB: Management of Mandibular Third Molar, Extraction Sites to Prevent Periodontal Defects. *J Oral Maxillofac Surg* 2004; 62: 1213–1224.
- JOÓB F. ÁRPÁD (szerk.): A bölcsességfogak szerepe a fogászat különböző szakterületein Budapest, Semmelweis Kiadó, 2010.
- KAN KW, LIU JKS, LO ECM, CORBET EF, LEUNG WK: Residual periodontal defects distal to the mandibular second molar 6–36 months after impacted third molar extraction. A retrospective cross-sectional study of young adults. *J Clin Periodontol* 2002; 29: 1004–1011.
- KARACA I, SIMSEK, S, UGAR D, BOZKAYA S: Review of flap design influence on the health of the periodontium after mandibular third molar surgery. *Oral Surg Oral Med Oral Pathol Oral Radiol Endod* 2007; 104: 18–23.
- SUAREZ-CUNQUEIRO MM, GUTWALD R, REICHMAN J, LUIS OTERO-CEPEDA XL, SCHMELZEISEN R: Marginal flap versus paramarginal flap in impacted third molar surgery: A prospective study. *Oral Surg Oral Med Oral Pathol Oral Radiol Endod* 2003; 95: 403–408.
- SANCHIS BIELSA JM, HERNÁNDEZ-BAZÁN S, PEÑARROCHA DIAGO M: Flap repositioning versus conventional suturing in third molar surgery. *Med Oral Patol Oral Cir Bucal*. 2008; 13: 138–142.
- NAGESHWAR: Comma incision for impacted mandibular third molars. *J Oral Maxillofac Surg*. 2002; 60(12): 1506–1509.
- OXFORD GE, QUINTERO G, STULLER CB, GHER ME: Treatment of 3rd molar-induced periodontal defects with guided tissue regeneration. *Clin Periodontol*. 1997; 24: 464–469.

10. PEÑARROCHA DIAGO M, GALÁN GIL S, PEÑARROCHA DIAGO M: Vestibular bone window for the extraction of impacted lower third molars: Four case reports. *Med Oral Patol Oral Cir Bucal*. 2008; 13: 508–510.

11. RICHARDSON DT, DODSON TB: Risk of periodontal defects after third molar surgery: An exercise in evidence-based clinical decision-making. *Oral Surg Oral Med Oral Pathol Oral Radiol Endod* 2005; 100: 133–137.

DR. VÉCSEY ZS., DR. JOÓB-FANCSALY Á:

**Examination of periodontal status after removal of impacted lower wisdom teeth,  
a comparative analysis of two flap design**

*Aim of the study* Before removing impacted lower wisdom teeth, a mucoperiosteal flap is prepared. In the practice we use 2 types of flaps: with or without a releasing incision. There are few publications about how the removal of impacted wisdom teeth damage the periodontium of the second molars. In our study, we examined whether there is any difference in the healing between the two flap designs.

*Materials and methods* A total of 76 lower wisdom teeth have been removed. Two types of flaps were used. Prior surgery, at suture removal, 3 and 6 months after surgery 6 periodontal depth points were investigated around the second molars. We compared the technical events during surgery, complaints, probing depths after surgery and their correlation in function of flap design.

*Results* After removal of lower impacted wisdom teeth, we measured greater probing depths using envelope flap than L-shaped flap. However, this difference was not significant, and after 6 months, no differences were noted.

Key words: wisdom tooth, flap design, periodontal probing depth