

Animal welfare, etológia és tartástechnológia



Animal welfare, ethology and housing systems

Volume 4

Issue 2

Különszám

Gödöllő
2008



AZ ULTRAHANGOS VIZSGÁLAT JELENTŐSÉGE A RENDELLENES LUTEIN TARTALMÚ PETEFÉSZEK KÉPLETEK DIAGNOSZTIZÁLÁSÁBAN

Sándor Csilla¹, Balogh Orsolya², Gábor György², Holló István³

¹Bácsalmási Agráripari Zrt., Bácsalmás

²Állattenyésztési és Takarmányozási Kutatóintézet, Herceghalom

³Kaposvári Egyetem Állattudományi Kar, Kaposvár

sandorcsilla@freemail.hu

Összefoglalás

Az elmúlt évtizedekben a fajlagos tejtermelés növekedésével párhuzamosan egyre több tehenészetben jelentkeztek szaporodásbiológiai problémák. Ez időszak alatt a diagnosztikai módszerek is (ultrahangos vizsgálatok, metabolikus vérparaméterek, egyéb biokémiai és endokrinológiai vizsgálatok) folyamatos fejlődésen mentek keresztül. Ennek köszönhetően a súlyos gazdasági veszteségeket okozó problémák nagy részére sikerült fényt deríteni, számos kérdés azonban még tisztázásra vár. Ultrahang készülék segítségével a korai vemhességvizsgálat, az embrió fejlődésének nyomon követése mellett a petefészkek vizsgálatára is lehetőség nyílt. Így figyelemmel kísérhető a tüszőfejlődés, a ciklikus petefészkek működés, a sárgatest fejlődése és működése, illetve az esetlegesen előforduló rendellenes lutein tartalmú petefészkek képletek működésének és jellegzetességeinek vizsgálata is. Az elmúlt évtizedek ultrahang vizsgálataiban tejlő szarvasmarhák petefészkeiben sok esetben találtak különböző nem szokványos, lutein tartalmú képleteket (üreges sárgatestek, lutein ciszták, sárgatest ciszták), amelyek kialakulása, etiológiája, illetve hatásai a ciklusos nemi működésre és a vemhességre ez idáig nem tisztázottak. Számos kutatásban vizsgálták ezen lutein anomáliák előfordulását, illetve jellegzetességeit, majd nyomon követték azok további fejlődését. Azonban a szakirodalmi adatok alapján pontos meghatározásokat sem nevezéktanukra, sem morfológiájukra vonatkozóan nem találhatunk. Jelenleg munkánk során 3 nagyüzemi tehenészetben (egy 350, egy 640 és egy 980 egyedű holstein-fríz tehenészetben) végzünk rektális ultrahang vizsgálatokat nagy felbontású, váltó frekvenciás (4,5-8,5 MHz) lineáris vizsgálófejjel ellátott EASI-SCAN ultrahang készülékkel. Célunk a normál nemi ciklus során kialakuló sárgatest fejlődési stádiumait nyomon követni, ezzel párhuzamosan az esetlegesen megjelenő, nem szokványos lutein tartalmú képletek előfordulási gyakoriságát, kialakulását, működését vizsgálni. Emellett tanulmányozzuk, hogy ezen képletek milyen hatással vannak a tehenek szaporodására, képesek-e a vemhesség fenntartására és milyen okszerű kezelésük lehetséges. Saját kutatásainkat 2007 decemberében kezdtük, melyek során üreges sárgatesteket, lutein cisztákat és sárgatest cisztákat is detektáltunk nem vemhes tejlő tehenekben és nagy tejtermelésű, vemhes tejlő tehenekben egyaránt. Vizsgálataink jelenleg is tartanak, reméljük a közeljövőben, további vizsgálatok után, részletesen be tudunk számolni eredményeinkről.

Kulcsszavak: ultrahangos vizsgálat, petefészkek vizsgálat, sárgatest, ciszta

Significans of the ultrasound examination for diagnostic of the abnormal lutein forms of the ovaries

Abstract

In the last decades in line with the increasing of the specific milk production in more and more dairy cow population occur problems in their reproductive performanc. During this period the diagnostic tools (like supersonic wave examination, metabolic blood parameters and other endocrinological and biochemical examination) were increasing continually. Thanks for that most of the major economic problems were solved, but many questions are waited for charing up. With the help of the supersonic wave next to the early examination of the pregnancy and following up the embryo's growth there are possibilities for the examinations of the ovaries.



We can follow up the growth of the follicle, the cyclic working of the ovaries, the growth and working of the corpus luteum (CL) or the examination of the working and the features of the accidentally occurring different, abnormal luteal forms. In the course of the ultrasound wave examinations a lot of unusual lutein forms (CL with cavity and lutein cysts, CL cysts) have been found in the ovaries of the dairy cow in the last decades, and their formations, etiological and effects for the cyclical genital working have not cleared up yet.

In many survey occurrences these abnormal luteins have been examined and watched their further growth. Anyway, we couldn't find exact determinations either the science of their names or their etiology in the special literature. At present in 3 cows farming on a large scale (one 350, one 640 and one 980 numbers of Holstein Friesian cow farming) with a big scanning, crossing frequency (4,5-8,5 MHz) with linear examination head (EASI-SCAN) we make rectal ultrasound examinations during our work. Our aims are to watch the growth stages of the CL during the normal cyclical genital working, in line with to examine the occur frequency, formation and working of the unusual lutein forms. In addition we study how do these forms take effect the reproductions of the cows and could they uphold the pregnancy and what kind of rational treatment could be. We started our own research in December 2007, and we found cavity lutein forms, lutein cysts and CL cysts in non pregnant dairy cows and even in pregnant cows with large milk. Our examination is still on and soon, after more examinations we hope we can tell about our results more circumstantially.

Keywords: ultrasound examination, ovary examination, corpus luteum, cyst

Irodalmi áttekintés

Míg az elmúlt évtizedekben a tejtermelés rohamszerűen növekedett és vele párhuzamosan egyre több tehenészetben jelentkeztek szaporodásbiológiai problémák, addig a diagnosztikai módszerek (ultrahangos vizsgálatok, metabolikus vérparaméterek, egyéb biokémiai és endokrinológiai vizsgálatok) folyamatos fejlődésen mentek keresztül. Ennek köszönhetően a súlyos gazdasági veszteségeket okozó problémák nagy részére sikerült fényt deríteni, számos kérdés azonban még tisztázásra vár.

Ultrahang készülék segítségével a korai vemhességvizsgálat (*I. kép*), az embrió fejlődésének nyomon követése, az ultrahangos ivar-meghatározás és a korai embrióvesztés diagnosztizálása (vérszérum vemhességi fehérje koncentráció meghatározásával együttesen alkalmazva) mellett a petefészkek vizsgálatára is lehetőség nyílt. Így figyelemmel kísérhető a tüszőfejlődés, a ciklikus petefészkek működés, a sárgatest fejlődése és működése, illetve az esetlegesen előforduló rendellenes lutein tartalmú petefészkek képletek előfordulásának gyakorisága, működésének és jellegzetességeinek vizsgálata is.

Az elmúlt évtizedek ultrahang vizsgálataiban során tejelő szarvasmarhák petefészkein sok esetben találtak különböző nem szokványos, lutein tartalmú képleteket (üreges sárgatestek, lutein ciszták, sárgatest ciszták), amelyek kialakulása, etológiája, illetve hatásai a ciklusos nemi működésre és a vemhességre ez idáig nem tisztázottak.



Számos kutatásban vizsgálták ezen lutein anomáliák előfordulását, illetve jellegzetességeit, majd nyomon követték azok további fejlődését (Assey és mtsai, 1993, Bosu és Peter 1987, Choi és mtsai, 1982/1983, Foley, 1996, Fralix és mtsai, 1996, Garcia és Salaheddine, 2000, Grygar és mtsai, 1997, Kastelic és mtsai, 1990, Kito és mtsai, 1986, Kulcsár és mtsai, 2005, Senger, 1999). A kutatások során az esetek 37,2-77 %-ban detektáltak a szokványostól eltérő lutein tartalmú petefészek képleteket nem vemhes tejelő tehenekben. Ez az arány azonban nagyobb (86 %) nagy termelésű, vemhes tejelő tehenekben (Kastelic és mtsai, 1990, Assey és mtsai, 1993, Fralix és mtsai, 1996).

Egyes szerzők nem tartják patológiásnak ezeket az anomáliákat, mivel azok a normál feladataiknak eleget tudtak tenni, így hatásaikkal sem foglalkoznak (Foley, 1996, Garcia és Salaheddine, 2000, Kastelic és mtsai, 1990, Kito és mtsai, 1986, Senger, 1999, Veronesi és mtsai, 2002). Más kutatók szerint ezek nem nevezhetők normális sárgatesteknek, mivel nem képesek funkciójuknak megfelelni (Grygar és mtsai, 1997).

Anyag és módszer

Jelenleg munkánk során 3 nagyüzemi tehenészetben (egy 350, egy 640 és egy 980 egyedszámú holstein-fríz tehenészetben) végzünk rektális ultrahang vizsgálatokat nagy felbontású, váltó frekvenciás (4,5-8,5 MHz) lineáris vizsgálófejjel ellátott EASI-SCAN ultrahang készülékkel. A készülék 60 kép képtároló kapacitású, minden kép mellé 4 mp-es hangüzenet rögzíthető.

Célunk a normál nemi ciklus során kialakuló sárgatest fejlődési stádiumait nyomon követni (1. kép), ezzel párhuzamosan az esetlegesen megjelenő, nem szokványos lutein tartalmú képletek előfordulási gyakoriságát, kialakulását, működését vizsgálni. Emellett tanulmányozzuk, hogy ezen képletek milyen hatással vannak a tehenek szaporodására, képesek-e a vemhesség fenntartására és milyen okszerű kezelésük lehetséges.

Eredmények és értékelés

Saját kutatásainkat 2007 decemberében kezdtük. Az üzemi szintű felmérések első fázisában rektális ultrahang vizsgálatok segítségével, a különböző szokványostól eltérő lutein tartalmú petefészek képletek előfordulási gyakoriságát vizsgáltuk, valamint nyomon követtük a normál nemi ciklus során kialakuló sárgatest fejlődését, ultrahangos megjelenését.

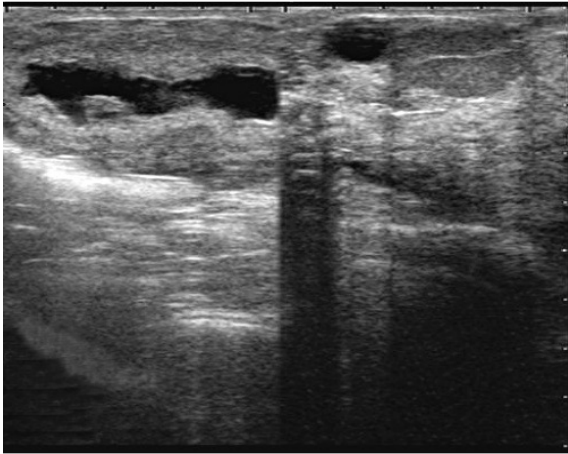


Ezt követően a normál – hormonálisan exogén úton nem befolyásolt – nemi ciklus utáni első termékenyítést követően 2-3 naponta elvégeztük a nemi apparátus ultrahangos vizsgálatát, különös figyelemmel a szokványostól eltérő lutein képletekre. A fenti vizsgálati sort megismételnénk ovuláció-szinkronizálást.(Ovsynch vagy Provsynch protokoll) követő mesterséges termékenyítés után is. Az ultrahang berendezés segítségével az állatok méhét és petefészkeit egyaránt vizsgáltuk, a talált képletekről pontos leírást adtunk és a képeket rögzítettük. A szokványostól eltérő lutein tartalmú petefészek képletek előfordulási gyakoriságát azonos laktációs stádiumú tehenek esetében hasonlítottuk össze.

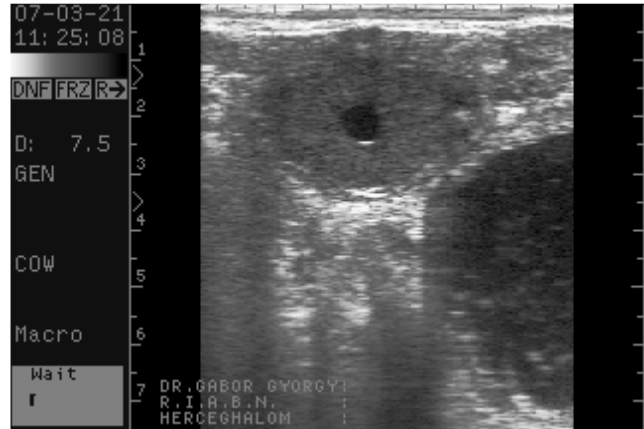Továbbá célunk, hogy feltérképezzük van-e összefüggés a nemi szervek gyulladáisos megbetegedései és a szokványostól eltérő lutein tartalmú petefészek képletek megjelenési gyakorisága között.

Az eddigi vizsgálatok során kitűnt, hogy a már említett lutein képletek morfológiája igen változatos. Pontos meghatározásokat a szakirodalomban sem találhatunk, ultrahangos megjelenési formáik alapján azonban az alábbi leírások tűnnek helytállóknak. Az *üreges sárgatest (2-3. képek)* olyan kisebb-nagyobb folyadékkal telt üreggel rendelkező, progeszteront termelő képlet, amelyben az üreget vastag sejtréteg határolja. *Lutein cisztán (4. kép)* az anovulációs tüszőnek azt a formáját értjük, amelyben a képlet megvastagodott falát alkotó progeszteront termelő sejtek, nagy mennyiségű folyadékot tartalmazó üreget vesznek körül. *Foley (1996)* vizsgálatai szerint ez a típusú anomália idősebb, illetve nagy tejtermelésű állatokban gyakrabban fordul elő. A ciszták fala általában 3 mm-nél vastagabb és progeszteron termelésük meghaladja a 0,5 ng/ml értéket. A *sárgatest ciszta (5. kép)* pedig olyan, morfológiailag az üreges sárgatesthez némileg hasonló képlet, amely a sárgatestből jön létre és folyadékkal feszülésig telt üregét keskeny, progeszteront termelő sejtréteg határolja.

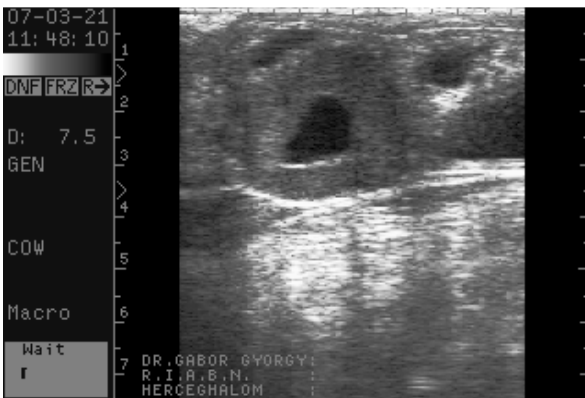Eddigi kutatásaink során üreges sárgatesteket, lutein cisztákat és sárgatest cisztákat is detektáltunk nem vemhes tejelő tehenekben és nagy tejtermelésű, vemhes tejelő tehenekben egyaránt. Vizsgálataink jelenleg is tartanak, reméljük a közeljövőben, elegendő számú vizsgálat után, részletesen be tudunk számolni eredményeinkről.



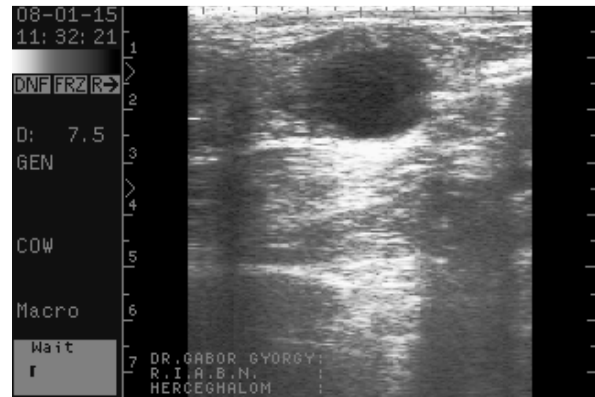
1. kép: 28 napos vemhesség
Picture 1. 28-Day Pregnancy



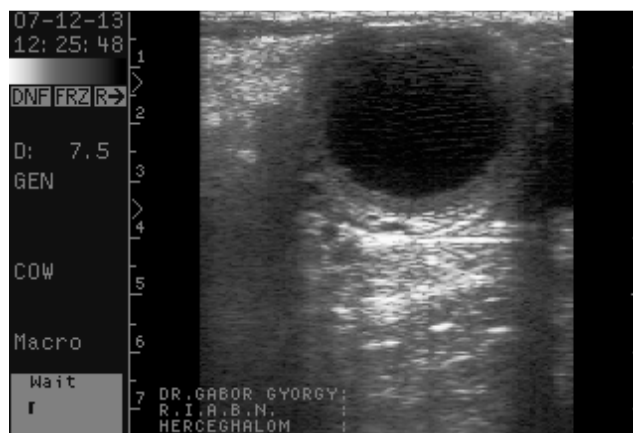
2. kép: Kisméretű üreg a sárgatestben
Picture 2. CL with little cavity



3. kép: Nagyméretű üreg a sárgatestben
Picture 3. CL with big cavity



4.kép: Lutein ciszta
Picture 4. Lutein cyst



5. kép: Sárgatest ciszta
Picture 5. CL cyst



Következtetések és javaslatok

Rektális ultrahang vizsgálattal a megszokottól eltérő lutein tartalmú petefészek képletek kétdimenziós képe megjeleníthető, kialakulásuk és fejlődésük jól vizsgálható. Ez lehetővé teszi a normál nemi ciklus során kialakuló sárgatest fejlődési stádiumainak és ezzel párhuzamosan az esetlegesen megjelenő nem szokványos lutein tartalmú képletek kialakulásának és hatásának tanulmányozását, illetve ennek alapján kidolgozható a megfelelő kezelési protokoll is.

Irodalomjegyzék

- Assey, R.J., Purwantara, B. és mtsai (1993): Corpus luteum size and plasma progesterone levels in cattle after cloprostenol-induced luteolysis. *Theriogenology*, 39. 1321-1330.
- Balogh, O., Sándor, Cs., Lukácsi, E., Gábor, Gy., Mézes, M. (2007): Frequency and pathogenesis of luteal cavities and cysts in dairy cattle. *Bull. Szent István Univ.*, 5-13.
- Balogh, O., Sándor, Cs., Lukácsi, E., Túry, E., Gábor, Gy. (2008): Az üreges sárgatest, a sárgatest- és a luteincysta kialakulásának etiológiája és patogenezise tejelő szarvasmarhában. *Magy. Állatorv. Lapja*, 130. 8-18.
- Bosu, W.T.K., Peter, A.T. (1987): Evidence for a role of intrauterine infections in the pathogenesis of cystic ovaries in postpartum dairy cows. *Theriogenology*, 28. 5. 725-736.
- Choi, H.S., Möstl, E., Bamberg, E. (1982/1983): Progesterone, 17 α -hidroxiprogesterone, androgens and oestrogens in bovine ovarian cysts. *Anim. Reprod. Sci.*, 5. 175-179.
- Foley GL. (1996): Pathology of the corpus luteum of cows. *Theriogenology* 45. 1413-1428.
- Fralix, K.D., Patterson, D.J. és mtsai (1996): Change in morphology of corpora lutea, central luteal cavities and steroid secretion patterns of postpartum suckled beef cows after melengestrol acetate with or without prostaglandin F 2α . *Theriogenology* 45. 1255-1263.
- Garcia, A., Salaheddine, M. (2000): Ultrasonic morphology of the corpora lutea and central luteal cavities during selection of recipients for embryo transfer. *Reprod. Dom. Anim.*, 35. 113-118.
- Grygar, I., Kudláč, E. és mtsai (1997) : Volume of luteal tissue and concentration of serum progesterone in cows bearing homogeneous corpus luteum or corpus luteum with cavity. *Anim. Reprod. Sci.*, 49. 77-82.



- Kastelic, J.P., Bergfelt, D.R., Ginther, O.J.*(1990): Relationship between ultrasonic assessment of the corpus luteum and plasma progesterone concentration in heifers. *Therigenology*,. 33. 6. 1269-1278.
- Kastelic, J.P., Pierson, R.A., Ginther, O.J.* (1990): Ultrasonic morphology of corpora lutea and central luteal cavities during the estrus cycle and early pregnancy in heifers. *Therigenology*, 34. 3 487-498.
- Kito, S., Okuda, K. és mtsai* (1986): Study on the appearance of the cavity in the corpus luteum of cows by using ultrasonic scanning. *Therigenology*, 25. 2. 325-333.
- Kulcsár, M., Huszenicza, Gy., Cseh, S., Nagy, P.* (1994): A sárgatest működésének, valamint az embrió és az anyai szervezet kölcsönhatásának élettani és klinikai vonatkozásai a vemhesség implantatio előtti szakaszában kérődzőkben, sertésben és lovon. Irodalmi összefoglaló II. A vemhesség anyai felismerése. *Magy. Állatorv. Lapja*, 49. 265-266.
- Kulcsár, M., Jánosi, Sz., Lehtolainen, T., Kátai, L., Delavaud, C., Balogh, O., Chilliard, Y., Pyörälä, S., Rudas, P., Huszenicza, Gy.* (2005): Feeding-unrelated factors influencing the plasma leptin level in ruminants. *Dom. Anim. Endocr.*, 29. 214-226.
- Senger, P.L.* (1999): Pathways to Pregnancy and parturition, Current Conceptions, Inc., Pullman, Washington, 17-19., 149-166., 239-247.
- Veronesi, M.C., Gabai, G. és mtsai* (2002) : Ultrasonographic appearance of tissue is a better indicator of CL function than CL diameter measurement in diary cows. *Therigenology*, 58. 61-68.